



Report of case series of genitourinary myiasis in Mexico

Reporte de series de casos de miasis genitourinaria en México

Alejandra Fortich Massa,* Rodrigo Romero Mata,¹ Cassandra Stephania Dominguez Hernández.¹

Abstract

Introduction: myiasis is caused by fly larvae infesting living or dead tissues of vertebrates. Genitourinary myiasis, rare and poorly studied, affects the genitals in two forms: external, mainly affecting women and rarely men; and internal, a pseudomyiasis affecting the bladder, urethra, or uterus.

Cases: a series of cases is presented: a 74-year-old male with comorbidities presented myiasis at the cystostomy site. A 52-year-old male with a history of hypertension and CKD presented with internal urinary myiasis, associated with urinary sepsis, and a 34-year-old male with Fournier's gangrene and external genitourinary myiasis.

Relevance: the cases highlight the critical importance of timely management in patients with genitourinary myiasis. Although rare, it poses a life-threatening risk and requires an aggressive therapeutic approach and timely surgical intervention to ensure patient recovery.

Conclusions: common treatment includes using substances inducing hypoxia to facilitate extraction. In cases of superinfection, antibiotic therapy and surgical intervention are required. Ivermectin has proven effective. Proper hygiene and regular monitoring of medical devices are essential to prevent recurrences

Keywords:

Myiasis, genital diseases, urinary tract infections

Autor de correspondencia:

*Alejandra Fortich Massa.
Dirección: Calle de los Franciscanos número 148, General Escobedo, Nuevo León, México.
Correo Electrónico: fortichalejandra@gmail.com

Citación: Fortich Massa A., Romero Mata R., Dominguez Hernández C. S. Reporte de series de casos de miasis genitourinaria en México. *Rev Mex Urol.* 2024;84(5): 1-11

¹ Universidad Autónoma de Nuevo León, Hospital Universitario "Dr. José Eleuterio González", Nuevo León, México.

Recepción: 29 de mayo de 2024.

Aceptación: 19 de septiembre de 2024.



Resumen

Introducción: la miasis es causada por larvas de moscas que infestan tejidos vivos o muertos de vertebrados. La miasis genitourinaria, rara y poco estudiada, afecta los genitales y se presenta en dos formas: externa, afectando principalmente a mujeres, y rara vez en hombres; e interna, una pseudomiasis que afecta la vejiga, uretra o útero.

Casos: se hace la presentación de una serie de casos: paciente masculino de 74 años con comorbilidades presentó miasis en el sitio de cistostomía. Paciente masculino de 52 años con antecedentes de hipertensión y ERC presentó miasis urinaria interna, asociada a sepsis urinaria y un paciente masculino de 34 años con gangrena de Fournier y miasis genitourinaria externa.

Relevancia: los casos resaltan la importancia crítica del manejo oportuno en pacientes con miasis genitourinaria. Aunque rara, representa un riesgo para la vida y requieren un enfoque terapéutico agresivo e intervención quirúrgica oportuna para garantizar la recuperación del paciente.

Conclusiones: el tratamiento común incluye el uso de sustancias que inducen hipoxia para facilitar la extracción. En casos de sobreinfección, se requiere antibioticoterapia e intervención quirúrgica. La ivermectina, ha demostrado ser efectiva. La higiene adecuada y el monitoreo regular de dispositivos médicos son esenciales para prevenir recurrencias.

Palabras clave:

Balón dilatador con paclitaxel, estenosis de uretra recurrente, estenosis de uretra anterior

Introducción

La miasis es una enfermedad causada por larvas de dípteros (moscas verdaderas) que infestan vertebrados (humanos o animales) y puede llegar a ser una enfermedad devastadora produciendo invasión y destrucción tisular importante. Estas larvas de mosca se pueden nutrir en forma parásita de tejidos vivos o muertos del huésped, líquidos corporales o alimentos

ingeridos y pueden generar una amplia gama de infestaciones dependiendo de la localización (clasificación anatómica) y de la relación larva-huésped (clasificación ecológica o entomológica).⁽¹⁾ La clasificación entomológica tiene en cuenta el nivel de parasitismo de la larva, pudiendo ser obligatoria (llamada también “específica”), donde el parásito es dependiente

del huésped vivo para cumplir su ciclo de vida, facultativa (o “semiespecífica”), en la cual el parásito puede vivir libremente pero se puede desarrollar en un huésped vivo o muerto; y accidental también llamada pseudomiasis donde los huevos no se desarrollan dentro del huésped, pero pueden ser ingeridos accidentalmente y emerger a través del ano a otras áreas.⁽²⁾

La miasis genitourinaria es un tipo de miasis rara y poco descrita en cuanto a mecanismos fisiopatológicos y tratamiento efectivo debido a la gran variedad de especies de larvas de mosca que pueden generarla. Esta puede ser externa o interna. La externa ocurre en genitales femeninos o masculinos externos y tienen comportamientos clínico, epidemiológico y entomológico muy similar a los de miasis cutáneas furunculares o miasis de heridas, afecta predominantemente mujeres observándose en el clítoris, vulva, uretra y cavidad vaginal.⁽³⁻⁶⁾ En los hombres los casos que se han descrito presentan afectación del glande, escroto y uretra y se puede presentar con síntomas diversos como prurito y dolor dependiendo del área o región afectada, así como fiebre, escalofríos, sangrado y formación de fístulas.^(7,8) Dentro de los factores de riesgo se encuentra predominantemente, malignidades (carcinoma cervicouterino), no utilizar ropa interior, presencia de sonda transuretral y enfermedades de transmisión sexual.^(1,3)

Las miasis genitourinarias internas son eventos raros usualmente de pseudomiasis, que ocurren cuando las larvas alcanzan órganos genitourinarios internos como la vejiga, uretra o útero y pueden causar síntomas como disuria y dolor lumbar, y encontrarse en el examen general de orina microhematuria, piuria y proteinuria.⁽⁹⁾ Normalmente los síntomas ceden tras la expulsión o retiro de las larvas. Existen

escasos reportes en la literatura de larvas en orina encontrándose predominantemente en Asia y Egipto, únicamente tres reportes en Europa, uno en Estados Unidos y ninguno en nuestro medio.⁽¹⁰⁾

El diagnóstico se realiza teniendo en cuenta los antecedentes epidemiológicos y tras una alta sospecha e inspección clínica de la zona afectada, normalmente no se requiere biopsia o estudios de imagen a menos que se presenten complicaciones como sobreinfección del sitio. La identificación entomológica de la larva idealmente debe ser realizada, aunque en muchas ocasiones no es posible; esta se puede hacer por dermatoscopia o extracción y visualización directa de la larva, y de ser posible enviarla a valoración con un entomólogo para identificación de la especie.⁽¹¹⁾

La distribución de la miasis ocurre a nivel mundial, ya que las moscas son ubicuas, sin embargo, existen unas especies características de ciertas regiones del mundo.⁽¹²⁾ Dentro del orden de dípteras existen dos subórdenes, *Brachycera* y *Nematocera*. La mayoría de las miasis en humanos ocurren por especies de larvas braquíceras de la subsección de *Calyptratae* específicamente dentro de las familias *Muscidae*, *Fanniidae*, *Oestridae*, *Calliphoridae* y *Sarcophagidae*.^(1,13-15)

La miasis genitourinaria externa es similar a la miasis cutánea y de heridas siendo los agentes causales más comunes *Dermatobia hominis* y *Cordylobia anthropophaga* que generan miasis furuncular, así como *Cochliomyia hominivorax* y *Wohlfahrtia Magnifica* en miasis de heridas (todos de la subsección *Calyptratae*).^(15,16) Sin embargo en las miasis genitourinarias internas existen escasos reportes de infestaciones las cuales son usualmente accidentales y por larvas braquíceras fuera de la subsección de *Calyptra-*

tae como *Megaselia scalaris* en la India, *Eristalis tenax* en Turquía y *Piophilha casei* en Egipto.^(14,17-19) Así como de otras larvas nematoceras como *Psychoda albipennis* en Turquía, Libia y Argentina y *Clogmia albipunctata* en Egipto.⁽²⁰⁻²³⁾

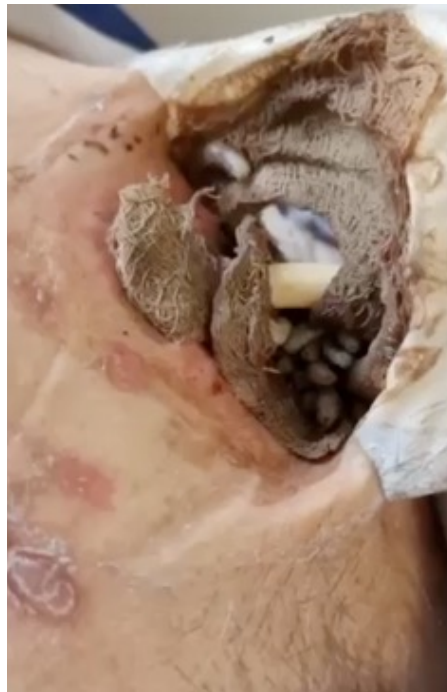Casos clínicos

Caso 1

Descripción de caso

Paciente masculino de 74 años, chofer, con antecedentes de diabetes tipo 2 tratada con dapagliflozina, enfermedad renal crónica secundaria a uropatía obstructiva y cáncer de próstata con colocación de sonda transuretral en julio de 2022 debido a retención aguda de orina. Fue sometido a prostatectomía suprapúbica en noviembre de 2022. Un mes después, presentó escozor en la cistostomía, hematuria, disuria y dolor suprapúbico, acompañado de mala higiene general. A la exploración física presenta dolor a la palpación del hipogastrio sin datos de irritación peritoneal y se observan múltiples larvas de aproximadamente 15 mm en el sitio de la cistostomía, así como eritema y exudado seropurulento y de mal olor compatible con sobreinfección del tejido subcutáneo y del trayecto de la cistostomía (Figura 1).

Figura 1.



Se observa presencia de múltiples larvas en el sitio de la cistostomía.

Se realizaron estudios de laboratorio que mostraron leucocitos de $8.7 \times 10^9/L$ y eosinófilos de 2 %, creatinina de 1.7 g/dl, hematuria y 15 leucocitos en el examen de orina. Se inició antibioticoterapia empírica con ceftriaxona y clindamicina para el manejo del trayecto sobreinfectado, se aplicó agua de tabaco en el sitio para el retiro de las larvas y se realizó recambio de la sonda de cistostomía. El paciente fue dado de alta con cefixima y curaciones diarias, sin recurrencia de la enfermedad y con urocultivo negativo.

Relevancia

El paciente, presenta múltiples comorbilidades, incluyendo diabetes tipo 2, enfermedad renal crónica y cáncer de próstata, presentó miasis en el sitio de la cistostomía, la cual se asoció a una mala higiene y condiciones predisponentes del paciente, como la diabetes y el uso prolongado de sondas urinarias. La presencia de la infección del sitio operatorio superficial subraya la importancia del manejo antibiótico adecuado. En este caso el uso de ceftriaxona y clindamicina, seguido de cefixima, fue eficaz para controlar la sobreinfección bacteriana del tejido subcutáneo y del trayecto asociado a la cistostomía. Igualmente el recambio de la sonda y la aplicación de agua de tabaco en el sitio afectado fueron intervenciones clave en el manejo de la miasis. La supervisión continua, mejoría de la higiene y las curaciones diarias contribuyeron a la recuperación del paciente sin recurrencia de la miasis.

Conclusiones

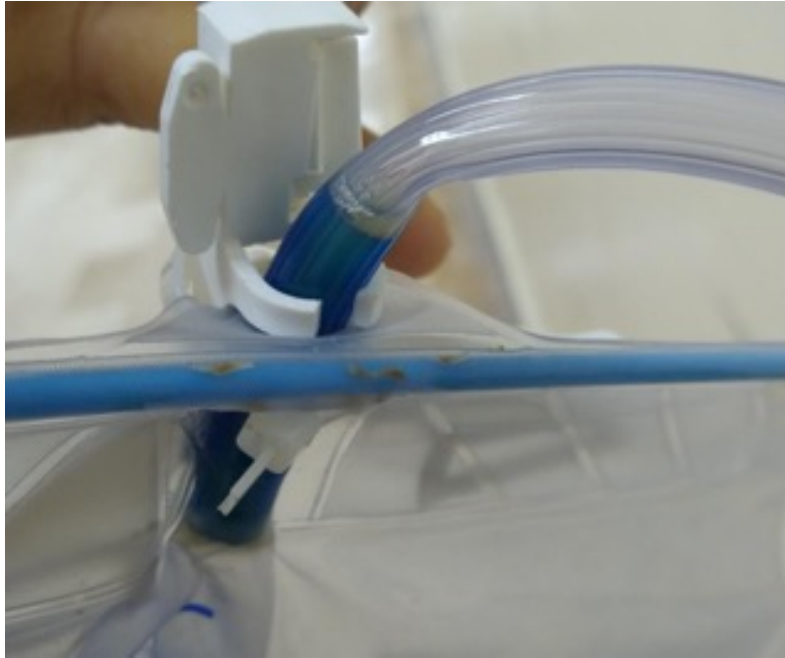Este caso subraya la necesidad de una higiene adecuada, el monitoreo regular de dispositivos médicos en pacientes con múltiples comorbilidades y la importancia de un enfoque multidisciplinario en el tratamiento de complicaciones infecciosas raras como la miasis.

Caso 2

Descripción de caso

Paciente masculino de 52 años, desempleado, con antecedentes de síndrome anémico, hipertensión, infarto agudo de miocardio, enfermedad renal crónica grado IV y litiasis renal bilateral con catéteres JJ calcificados. Fue hospitalizado por dolor en ambos flancos, piuria y síndrome de bolsa morada en nefrostomía izquierda. Se diagnosticó sepsis urinaria y miasis urinaria interna evidenciada por salida de larvas por la sonda transuretral (Figura 2). Se iniciaron meropenem y transfusión de paquetes globulares. El paciente presenta deterioro hemodinámico a las 24 hrs y se inicia norepinefrina, vancomicina 1g cada 48 hrs así como ivermectina 200 $\mu g/kg$ por 2 días. Posteriormente, se observó mejoría clínica y se realiza recambio de nefrostomía y de sonda vesical. El paciente fue dado de alta tras 12 días sin evidencia de larvas en la vía urinaria por cistoscopia y programado para gammagrafía y recambio de catéteres JJ.

Figura 2.



Se observa presencia de larvas de aproximadamente 0.5 a 1 cm que fueron expulsadas desde la vejiga hacia el sistema colector de orina de la sonda transuretral.

Relevancia

Este caso ilustra varios aspectos cruciales en el manejo de pacientes con múltiples comorbilidades y dispositivos médicos. La presencia de miasis en la bolsa de la sonda transuretral es una complicación rara pero seria, en este caso presentándose el síndrome de bolsa morada asociado a colonización por *Escherichia coli*, *Citrobacter koseri*, *freundii* y *diversus*; *Enterococcus agglomerans*, *avium*, *faecalis* y *cloacae*; *Klebsiella pneumoniae*, *Morganella morgani*,; *Providencia stuartii* y *rettgeri*; *Proteus mirabilis* y *vulgari*; *Pseudomona aeruginosa*. El síndrome de bolsa morada en la nefrostomía izquierda, junto con la piuria y el dolor en ambos flancos, indicó una infección urinaria severa que se confirmó como sepsis además de una anemia severa según los criterios de la OMS. El manejo con hemo componentes a fin de mejorar los niveles de hemoglobina ayudó también como expansor de volumen, así como el ajuste de tratamiento antibiótico con meropenem debido a la presencia de shock séptico y la mejor biodisponibilidad de este en tejidos contribuyó a la estabilización del paciente. La mejoría clínica observada tras el recambio de sonda vesical y cistoscopia demuestra la importancia de la intervención oportuna y el monitoreo continuo. La planificación del retiro de los catéteres JJ también es esencial para prevenir futuras complicaciones.

Conclusiones

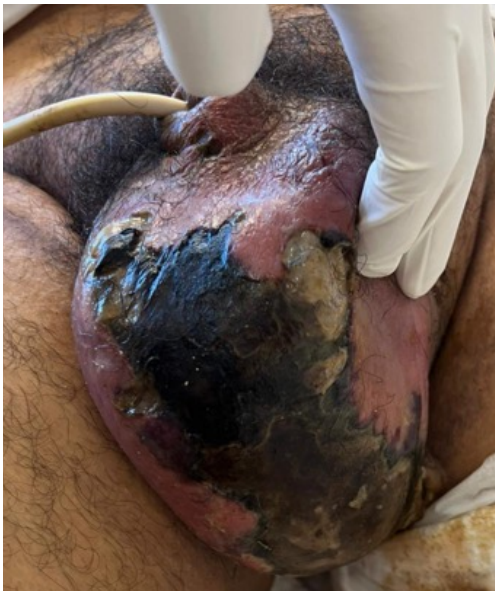Este caso enfatiza la necesidad de un enfoque multidisciplinario en el manejo de pacientes con enfermedades crónicas y dispositivos médicos, destacando la importancia de la prevención, la detección temprana y el tratamiento adecuado de complicaciones infecciosas raras como la miasis.

Caso 3

Descripción de caso.

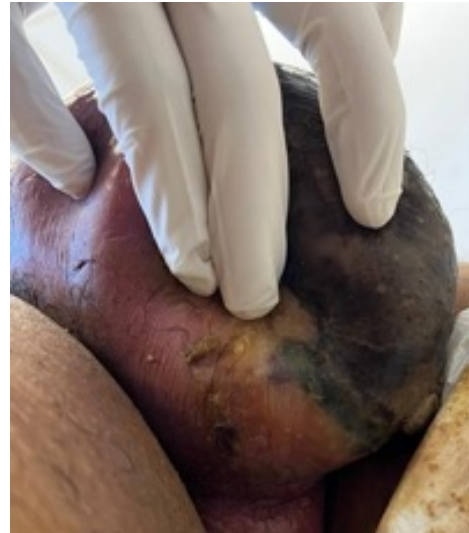
Paciente masculino de 34 años, desempleado, con antecedentes de tabaquismo y consumo social de alcohol. Presentó disminución de volumen urinario, anuria, disuria y una pápula dolorosa en el área perineo-escrotal que evolucionó a absceso con olor fétido. Se diagnosticó con gangrena de Fournier y miasis genitourinaria externa (Figuras 3a y 3b).

Figura 3a.



Vista inferior del escroto en donde se ven las zonas de tejido desvitalizado y la presencia de larvas en cercanía a los pliegues, en la vista lateral.

Figura 3b.



Se pueden observar las zonas con necrosis del tejido además de eritema y edema importante.

Se realizó intervención quirúrgica con desbridamiento pene-escrotal, cistostomía y colostomía. Las larvas fueron retiradas mecánicamente. Se administraron meropenem, ceftriaxona, imipenem y fluconazol, junto con curaciones diarias. El paciente fue dado de alta tras 20 días sin evidencia de miasis.

Relevancia

Este caso destaca la gravedad y la complejidad de las infecciones genitourinarias, específicamente gangrena de Fournier y miasis genitourinaria externa, en un paciente joven con factores de riesgo significativos como tabaquismo y consumo social de alcohol. La gangrena de Fournier es una emergencia médica caracterizada por una rápida necrosis de los tejidos genitales, que puede ser letal si no se trata oportunamente. La presencia concurrente de miasis, una infestación de larvas de mosca

en los tejidos necróticos, complicó aún más el cuadro clínico del paciente. Esta combinación rara y severa subraya la importancia de una intervención quirúrgica inmediata y agresiva, que en este caso incluyó desbridamiento pene-escrotal, cistostomía y colostomía. El uso de un régimen antibiótico de amplio espectro, incluyendo meropenem, ceftriaxona, imipenem y fluconazol, fue crucial para controlar la infección polimicrobiana y prevenir la sepsis. Las curaciones diarias con antisépticos y la retirada mecánica de las larvas fueron esenciales para la recuperación del paciente.

Conclusión

La relevancia de este caso radica en la demostración de la necesidad de un manejo multidisciplinario y agresivo en infecciones severas y complicadas. Además, destaca la importancia de la vigilancia constante y el tratamiento adecuado para evitar recurrencias y asegurar la recuperación completa del paciente. La ausencia de evidencia de miasis tras 20 días de hospitalización y tratamiento intensivo indica el éxito del enfoque integral y coordinado en el manejo de estas infecciones críticas.

Discusión

La miasis genitourinaria puede tratarse mediante diversos enfoques terapéuticos, dependiendo del área afectada y la naturaleza específica de la infestación. No existe un método estándar ampliamente respaldado científicamente. Para miasis genitourinarias externas causadas por agentes similares a las furunculares, se utilizan sustancias tóxicas para larvas y huevos, así

como métodos que inducen hipoxia localizada. Estas sustancias incluyen parafina líquida, polimixina B, resina de árbol, tocino, carne o grasa, aceite mineral, cera, pegamento, vaselina, inyección de lidocaína al 1 %, irrigación con soluciones de éter, cloroformo en vaselina, yeso, tabaco, ceniza, insecticidas, barniz de uñas, goma de mascar, cinta adhesiva, apósitos con aceite y *V. officinalis*. Estos métodos inducen la salida parcial de las larvas, facilitando su extracción manual con pinzas, esencial para prevenir inflamación local, sobreinfección y formación de granulomas calcificados.⁽²³⁻²⁵⁾

En casos de sobreinfección, puede requerirse antibioticoterapia y, en ocasiones, excisión mecánica o quirúrgica, además del desbridamiento de tejido necrótico, como en los casos 1 y 3. En el primer caso, se usó ultrasonido y tomografía computarizada para confirmar la ausencia de larvas intravesicales, evitando la necesidad de ulteriores procedimientos. Se ha reportado que los hallazgos ecográficos compatibles con miasis incluyen la presencia de estructuras ovaladas con un borde hipocóico y un centro hiperecogénico, acompañada de movimientos espontáneos, y flujo sanguíneo periférico.⁽²⁶⁾ El tamaño de las larvas varía significativamente dependiendo de la especie, y puede oscilar desde unos pocos milímetros hasta varios centímetros. Otros hallazgos radiológicos pudieran incluir aumento del grosor de la pared vesical y la visualización de estructuras polipoides, sin embargo es necesario llevar a cabo estudios adicionales para validar estos hallazgos y su aplicabilidad en el contexto clínico.⁽²⁷⁾ Posterior al retiro de las larvas, se identificaron signos de infección del sitio operatorio en el trayecto de la cistostomía, requiriendo antibioticoterapia específica, curaciones y recambio de la sonda, resultando en la

resolución de la infección.

En el caso 3, con gangrena de Fournier, el manejo de la miasis en el escroto incluyó desbridamiento quirúrgico y extracción manual de larvas, seguido de curaciones diarias con solución antimicrobiana de superoxidación y gasas con nitrofuril. No se observaron nuevas larvas durante el seguimiento, enfatizando la importancia de mantener el área limpia, seca y con uso de mosquiteros, repelentes y mejora de la higiene personal.

El manejo fue similar a lo descrito en la literatura, donde la extracción puede realizarse manual o quirúrgicamente, previa aplicación de anestesia local y soluciones antisépticas como iodopovidona o peróxido de hidrógeno, seguidas de pomadas cicatrizantes y cremas antibióticas. Se ha observado buen resultado con antibioticoterapia oral con cefadroxilo y otras cefalosporinas, así como antibióticos para celulitis bacteriana.^(28,29)

En el caso 1, la miasis fue probablemente causada por *Cochliomyia hominivorax*, una condición común en pacientes con mala higiene. Las moscas depositan huevos en heridas o membranas mucosas, que eclosionan en larvas que se alimentan de tejidos blandos. Es crucial asegurarse de que no queden restos de larvas o huevos. En este caso, se utilizó agua de tabaco para estimular la salida de las larvas y facilitar su extracción, seguido de limpieza y curaciones frecuentes.

La preparación de tabaco implica triturar cigarrillos y humedecer con agua para aplicarla en la herida, induciendo la salida de las larvas. Aunque no hay estudios publicados sobre el uso de tabaco, los reportes anecdóticos sugieren que tiene efectos irritativos, tóxicos e hipóxicos. Este tratamiento ha sido utilizado empíricamente con éxito en nuestra institución

para miasis de heridas, no obstante se necesita un análisis más exhaustivo para evaluar su efectividad y posibles efectos adversos. Aunque en nuestra serie no se observaron complicaciones, podrían teóricamente presentarse dermatitis por contacto, reacciones alérgicas y toxicidad por nicotina.

Además de la extracción quirúrgica, la aplicación tópica de ivermectina al 1 % y su administración sistémica se han demostrado eficaces y seguras. La ivermectina actúa bloqueando los impulsos nerviosos de los parásitos, causando parálisis y muerte. Su uso se ha documentado en animales y humanos para diversas infestaciones parasitarias.

En el caso 2, un paciente con miasis genitourinaria interna recibió ivermectina oral junto con recambio de sonda y antibioticoterapia, obteniendo resultados satisfactorios sin eventos adversos. La ivermectina es segura en pacientes con enfermedad renal crónica y no se han documentado alteraciones hepáticas o renales importantes. Sin embargo, su uso para tratar miasis no está aprobado en muchos países y debe ser reservado para casos seleccionados.

Taxonomía CRediT

1. **Alejandra Fortich Massa:** conceptualización, Administración del proyecto, Investigación, Análisis formal de los datos, Redacción - borrador original, Redacción - revisión y edición.
2. **Rodrigo Romero Mata:** conceptualización, Administración del proyecto, Análisis formal de los datos, Redacción - revisión y edición.

3. **Cassandra Stephania Dominguez Hernández:** administración del proyecto, Redacción – revisión y edición.

Declaración de intereses

No hay conflicto de intereses que declarar.

Fuente de financiamiento

No se declara fuente de financiamiento.

Referencias

1. **Francesconi F, Lupi O. Myiasis.** *Clinical Microbiology Reviews.* 2012;25(1): 79–105. <https://doi.org/10.1128/CMR.00010-11>.
2. Carrasco IRZ. Miasis: un problema de salud poco estudiado en México. *Revista de Enfermedades Infecciosas en Pediatría.* 2009;22.23(88): 121–125.
3. **Yones DA.** Human Urogenital Myiasis Caused by Psychoda Species Larvae: Report of Five Cases and Morphological Studies. *The Journal of Advances in Parasitology.* 2014;1(2): 12–20. <https://doi.org/10.14737/journal.jap/2014/1.2.12.20>.
4. **Wadhwa V, Kharbanda P, Rai S, Uppal B.** Urogenital myiasis due to Chrysomya bezziana. *Indian Journal of Medical Microbiology.* 2006;24(1): 70–71. <https://doi.org/10.4103/0255-0857.19903>.
5. **Kudur MH, Pooja M, Nayak S.** Unusual presentation of cutaneous myiasis. *Indian Journal of Dermatology, Venereology and Leprology.* 2010;76: 712. <https://doi.org/10.4103/0378-6323.72458>.
6. **Daniel M, Srámová H, Zálabská E.** Lucilia sericata (Diptera: Calliphoridae) causing hospital-acquired myiasis of a traumatic wound. *The Journal of Hospital Infection.* 1994;28(2): 149–152. [https://doi.org/10.1016/0195-6701\(94\)90141-4](https://doi.org/10.1016/0195-6701(94)90141-4).
7. **Nagy V.** Unusual presentation of the urogenital myiasis caused by Luciliasericata (Diptera: Calliphoridae). *Annals of agricultural and environmental medicine: AAEM.* 2012;19(4). <https://pubmed.ncbi.nlm.nih.gov/23311811/>
8. **Pepper Wc, Benaragama Sk, Kalsi Js, Karim O.** Cutaneous myiasis of Cordylobia anthropophaga. *Urology.* 2008;72(1). <https://doi.org/10.1016/j.urology.2008.03.013>.
9. **Werner H, Rall E, Hendrischk A.** [Urogenital myiasis with Fannia scalaris]. *Deutsche Medizinische Wochenschrift (1946).* 1975;100(25): 1397–1398. <https://doi.org/10.1055/s-0028-1106394>.
10. **Singh A, Kaur J.** Occurrence of human urogenital myiasis due to neglected personal hygiene: a review. *Transactions of the Royal Society of Tropical Medicine and Hygiene.* 2019;113(1): 4–10. <https://doi.org/10.1093/trstmh/try107>.
11. **Passos MRL, Varella RQ, Tavares RR, Barreto NA, Santos CCC, Pinheiro VMS, et al.** Vulvar myiasis during pregnancy. *Infectious Diseases in Obstetrics and Gynecology.* 2002;10(3): 153–158.
12. **Covarrubias Casimiro E I, Casimiro Morales E, Covarrubias Herrera J A, Covarrubias Casimiro.** Miasis furuncular. *Revista de Sanidad Militar.* 2019;73(3–4): 254–256. <https://doi.org/10.56443/rsm.v73i3>.
13. **Disney RH, Kurahashi H.** A case of urogenital myiasis caused by a species of Megaselia (Diptera: Phoridae). *Journal of Medical Entomology.* 1978;14(6): 717. <https://doi.org/10.1093/jmedent/14.6.717>.

14. Mumcuoglu I, Akarsu GA, Balaban N, Keles I. Eristalis tenax as a cause of urinary myiasis. *Scandinavian Journal of Infectious Diseases*. 2005;37(11–12): 942–943. <https://doi.org/10.1080/00365540510043275>.
15. I-Serougi AO. A case of urinary myiasis due to *Piophilha casei*. *Journal of the Egyptian Society of Parasitology*. 1991;21(2): 595–596.
16. Saleh MS, el Sibae MM. Urino-genital myiasis due to *Piophilha casei*. *Journal of the Egyptian Society of Parasitology*. 1993;23(3): 737–739.
17. Demir AD, Iraz M, İpek DNS. Urogenital myiasis caused by *Psychoda albipennis* in a child. *Turk Pediatri Arsivi*. 2015;50(1): 65–68. <https://doi.org/10.5152./tpa.2015.463>.
18. Çiçek M, Diker AI, İpek DNS, Tekin A, Dal T. [Urogenital myiasis caused by *Psychoda albipennis*]. *Turkiye Parazitoloji Dergisi*. 2012;36(1): 51–53. <https://doi.org/10.5152/tpd.2012.13>.
19. Güven E, Kar S, Doğan N, Karaer Z. [Urogenital myiasis caused by *Psychoda albipennis* in a woman]. *Turkiye Parazitoloji Dergisi*. 2008;32(2): 174–176.
20. Mariluis JC, Mulieri PR, Patitucci LD, Oliva A. Cystomyiasis by Larvae of a *Psychoda* SP. (Diptera: Psychodidae): First Case for Argentina. *Canadian Society of Forensic Science Journal*. 2007;40(4): 187–188. <https://doi.org/10.1080/00085030.2007.10757159>.
21. El-Dib NA, El Wahab WMA, Hamdy DA, Ali MI. Case Report of Human Urinary Myiasis Caused by *Clogmia albipunctata* (Diptera: Psychodidae) with Morphological Description of Larva and Pupa. *Journal of Arthropod-Borne Diseases*. 2017;11(4): 533–538.
22. Krajewski A, Allen B, Hoss D, Patel C, Chandawarkar RY. Cutaneous myiasis. *Journal of plastic, reconstructive & aesthetic surgery: JPRAS*. 2009;62(10): e383-386. <https://doi.org/10.1016/j.bjps.2008.02.016>.
23. Brewer TF, Felsenstein D, Wilson ME. Furuncular Myiasis: Alternatives to Bacon Therapy-Reply. *JAMA*. 1994;271(12): 901–902. <https://doi.org/10.1001/jama.1994.03510360025017>.
24. Myiasis in a pregnant woman and an effective, sterile method of surgical extraction. *Dermatologic Surgery: Official Publication for American Society for Dermatologic Surgery [et Al.]*. 2000;26(10): 955–957. <https://doi.org/10.1046/j.1524-4725.2000.026010955.x>.
25. O'Connor NK. Furuncular myiasis: alternatives to Bacon therapy. *JAMA*. 1994;271(12): 901; author reply 901-902. <https://doi.org/10.1001/jama.271.12.901c>.
26. Nazzaro G, Germiniasi F, Passoni E, Veraldi S. The role of high-frequency ultrasound in diagnosing myiasis: Report of a case and review of the literature. *Skin research and technology: official journal of International Society for Bioengineering and the Skin (ISBS) [and] International Society for Digital Imaging of Skin (ISDIS) [and] International Society for Skin Imaging (ISSI)*. 2019;25(2): 238–239. <https://doi.org/10.1111/srt.12620>.
27. Kumar M, Saikia S, Das AK, Barmon D, Baruah U, Begum D, et al. “A rare case of bladder myiasis mimicking radiation cystitis—A first case report”. *Clinical Case Reports*. 2024;12(8): e9240. <https://doi.org/10.1002/ccr3.9240>.
28. Sesterhenn Am, Pfützner W, Braulke Dm, Wiegand S, Werner Ja, Taubert A. Cutaneous manifestation of myiasis in malignant wounds of the head and neck. *European journal of dermatology: EJD*. 2009;19(1). <https://doi.org/10.1684/ejd.2008.0568>.
29. Perez-Eid C, Mouffok N. [Human urinary myiasis caused by *Fannia canicularis* (Diptera, Muscidae) larvae in Algeria]. *Presse Medicale (Paris, France)*. 1999;28(11): 580–581.