



Systematic review of Zinner syndrome

Revisión sistemática del síndrome de Zinner

Erika Palacios-Rosas,^{1*} Andrea Torres-Razo,¹ Enrique Alonso Enríquez-González.¹

Abstract

Zinner syndrome is characterized as a pathology of congenital origin in which there is a unilateral absence of the kidney, presence of cysts and obstruction in the ejaculatory ducts. Being diagnosed in the stage of sexual activity of patients, it can cause problems in the person's sexuality or reproduction. The objective of this work was to carry out a systematic review of clinical cases reported in the literature between 2013 and 2023. 42 reports of clinical cases with Zinner syndrome were evaluated, with a total of 49 patients with a mean age of 22.5 years, the 77.55 % of the patients presented cysts, absence of the right kidney in 44.90 % of the patients, and 91.84 % presented pain. The most common treatment for this pathology was laparoscopy (16.33 %) and in the reviewed cases there were no complications or deaths. Identifying the different presentations of this syndrome could improve the speed of diagnosis and guarantee effective management, thereby improving the quality of life of patients.

Keywords:

Zinner syndrome,
congenital
abnormalities, seminal
vesicles, unilateral
renal agenesis

Autor de correspondencia:

*Erika Palacios-Rosas.
Dirección: Departamento
de Ciencias de la Salud,
Universidad de las
Américas Puebla. Ex
hacienda Sta. Catarina
Mártir, C.P. 72810
San Andrés Cholula,
Puebla, México. Correo
electrónico: erika.
palacios@udlap.mx

Citación: Palacios-Rosas E., Torres-Razo A., Enríquez-González E.A. *Revisión sistemática del síndrome de Zinner. Rev Mex Urol.* 2024;84(1):pp 1-10

¹Universidad de las Américas, Puebla. México.

Recepción: 20 de julio de 2023..
Aceptación: 8 de enero de 2024..



Resumen

El síndrome de Zinner se caracteriza por ser una patología de origen congénito en la cual se observa una ausencia unilateral del riñón, presencia de quistes y obstrucción en los conductos eyaculatorios. Al ser diagnosticada en la etapa de actividad sexual de los pacientes, puede causar problemas en la sexualidad o en la reproductividad de la persona. Este trabajo tuvo como objetivo realizar una revisión sistemática de casos clínicos reportados en la literatura entre el año 2013 a 2023. Se evaluaron 42 reportes de casos clínicos con dicho síndrome, con un total de 49 pacientes con una media de edad de 22.5 años, el 77.55 % de los pacientes presentaron quistes, ausencia del riñón derecho en el 44.90% de los pacientes, y el 91.84 % presentaron dolor. El tratamiento más común para esta patología es la laparoscopia (16.33 %) y en los casos revisados no se presentaron complicaciones ni decesos. El identificar las diferentes presentaciones de este síndrome podría mejorar la rapidez del diagnóstico, y garantizar un manejo efectivo, mejorando con ello la calidad de vida de los pacientes.

Palabras clave:

Síndrome de Zinner,
anomalías congénitas,
vesículas seminales,
agenesia renal
unilateral

Introducción

El síndrome de Zinner es una anomalía congénita la cual consiste en la ausencia unilateral del riñón, así como la obstrucción ipsilateral del conducto eyaculatorio, y la presencia de quistes en las vesículas seminales.⁽¹⁾ Por las características de la propia enfermedad, esta puede ser diagnosticada durante el período de mayor actividad sexual o reproductiva del individuo, la cual llega a ser durante la segunda o tercera etapa de la vida.⁽²⁾

Dicho síndrome fue descrito por primera vez en 1914, sin embargo, hasta la fecha sigue siendo una condición poco común a nivel mundial y se tiene en cuenta que existen alrededor de 200 casos reportados en la literatura. Es por esto que se considera como una anomalía congénita bastante rara y con una incidencia muy difícil de determinar. Se cree que la presencia de agenesia renal unilateral es del 0.1 % en los recién naci-

dos, y para poder dar un diagnóstico temprano se debe de revisar si existen anomalías genitourinarias ya que son comúnmente encontradas en el 30-40 % de los casos reportados.⁽³⁾

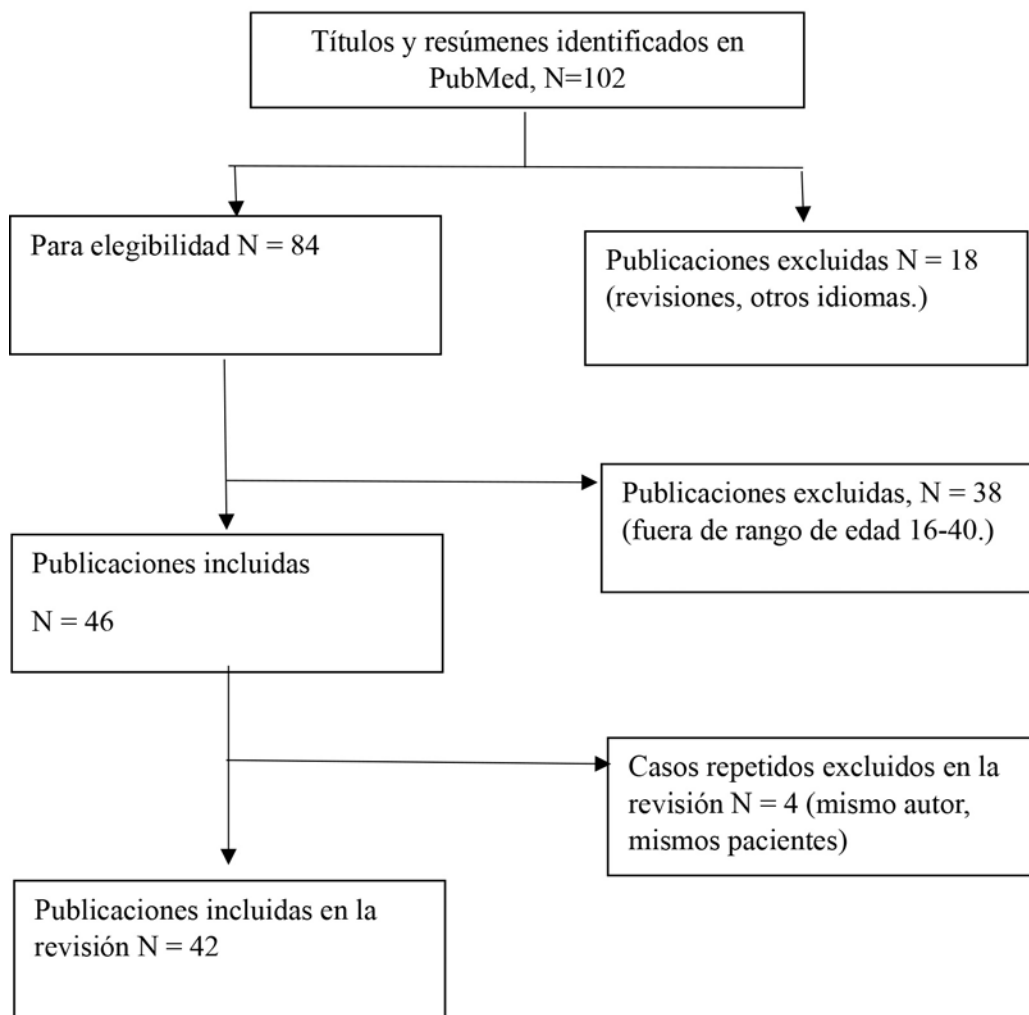
Este trabajo tiene como objetivo hacer una revisión sistemática acerca de la información presente los reportes de casos que existen desde el año 2013 al 2023 sobre el síndrome de Zinner. Se sintetizó la información acerca de las causas, diagnóstico y posibles tratamientos utilizando la metodología PRISMA.⁽⁴⁾ La búsqueda se realizó en la plataforma PubMed hasta el 12 de noviembre de 2023.

Metodología

Con la búsqueda avanzada “Zinner syndrome” en **title/abstract OR** “Zinner’s syndrome” en

title/abstract se encontraron 102 resultados en inglés, 3 de ellos en español cuyo título estaba en inglés. Se incluyeron 88 artículos correspondientes a reportes de casos, descartándose 4 artículos en francés, alemán, ruso y chino. Para esta revisión el criterio de elegibilidad fue la edad de los pacientes entre los 16 y 40 años, dado a que es el rango de edad en el que los pacientes empiezan su actividad sexual y empiezan a manifestar ciertas disconformidades. Conjuntamente, se excluyeron las revisiones sistemáticas del mismo tema, y artículos duplicados (Figura 1).

Figura 1. Diagrama PRISMA utilizado para la selección de los artículos incluidos en la revisión sistemática



Fuente: Elaboración propia.

Resultados

La edad de los 49 pacientes incluidos en el estudio se encuentra en el rango de 16 a 40 años con una media de edad de 25.51 años (Tabla 1). Se encontró que el rango de edad en el que mayormente se diagnostica a los pacientes con síndrome de Zinner es entre 21-30 años con una frecuencia del 44.89 %.

Tabla 1. Distribución de edades en los 49 pacientes incluidos en la revisión

Rango de edad	n	%
16-20	14	28.57
21-30	22	44.89
31-40	13	26.53
Pacientes totales	49	

Fuente: Elaboración propia

Dentro de los síntomas más destacables que se pudieron observar en la Tabla 2, la presencia de quistes (77.55 %),(1-40) y el daño renal son los más frecuentes ya que 46 de los 49 pacientes reportados padecían de agnesia renal, más comúnmente reportado en el derecho (44.90 %), (4, 5, 7-9, 11, 13, 14, 16-19, 23, 24, 27, 28-32) que en el izquierdo (36.73 %).(1-3, 10-12, 20-22, 25, 26, 29, 30, 36, 39, 40)

De la mano con los daños renales, los pacientes reportaban dolor al eyacular (24.49), (4, 5, 9, 15-18, 22-24, 30, 32, 37, 38). y perineal (30.61 %),(4, 5, 19, 21, 22, 24, 29, 30, 35-40) junto con disuria (24.49 %),(2, 3, 5, 7, 14-18, 31, 36, 37) y problemas reproductivos; infertilidad (18.37 %),(13, 28-31, 36-39) y hematospermia (14.29 %) (1-3).

Tabla 2. Signos y síntomas en los 49 pacientes reportados en la revisión

Signos y síntomas		
Síntoma	n	%
Síntoma urinario		
Urgencia por orinar	1	2.04
Frecuencia para orinar	4	8.16
Dificultad para orinar	2	4.08
Disuria	12	24.49
Hematuria	3	6.12
Desordenes tractourinarios no específicos	1	2.04
Dolor	n	%
En espalda	2	4.08
Al eyacular	12	24.49
Perineal	15	30.61
Abdominal	9	18.37
Pélvico	7	14.29
Problemas reproductivos	n	%
Oligospermia	1	2.04
Baja motilidad espermática	1	2.04
Infertilidad	9	18.37
Hematospermia	7	14.29
Signos en examen físico	n	%
Asimetría de escroto	2	4.08
Agrandamiento de próstata	1	2.04
Anormalidad en espalda	1	2.04
Sensibilidad al examen rectal	1	2.04
Distensión abdominal	2	4.08
Daños renales	n	%
Agnesia unilateral derecha	22	44.9
Agnesia unilateral izquierda	18	36.73
Agnesia renal	6	12.24
Hipertrofia renal	5	10.2
Otros	n	%
Presencia de quistes	38	77.55
Infección	2	4.08
Hipertensión	1	2.04
Estreñimiento	3	6.12
Cirugía previa	4	8.16
Pacientes totales	49	

Fuente: Elaboración propia

Dentro de los tratamientos (Tabla 3), tanto quirúrgicos como médicos, la laparoscopia fue el tratamiento quirúrgico más realizado (16.33 %).^(18, 22, 27, 33). En los estudios, no se reportaron casos de deceso, y todas las intervenciones fueron exitosas y sin complicaciones a largo tiempo. En la mayoría de los casos se recomendó un seguimiento posquirúrgico de seis meses, y en algunos, se recomendaba la toma de ultrasonidos, tomografías o resonancias magnéticas periódicamente. Cabe mencionar que se contaron 16 pacientes sin reporte de algún tratamiento y otros 2 fueron referidos a otro departamento, por lo que no se tiene registro de alguno de ellos.

Tabla 3. Tratamiento empleado en los 49 pacientes reportados en la revisión

Tratamiento			
Médico	n	%	Prognosis
Administración de bloqueadores a	1	2.04	Sin seguimiento
Administración de antibióticos	3	6.12	Sin seguimiento
Quirúrgico	n	%	
Laparotomía	2	4.08	Sin complicaciones
Exploración	2	4.08	Sin seguimiento
Cirugía sin detalles	4	8.16	Sin complicaciones
Aspiración transuretral	2	4.08	Sin complicaciones
Aspiración transrectal	1	2.04	Sin complicaciones
Laparoscopia	8	16.33	Sin complicaciones
Laparoscopia asistida por robot	4	8.16	Sin complicaciones
Escisión del quiste	3	6.12	Sin complicaciones
Endoscopia	1	2.04	Sin complicaciones
Referido a otro departamento	2	4.08	
Sin tratamiento establecido	16	32.65	
Pacientes totales	49		

Fuente: Elaboración propia.

Con respecto a los exámenes diagnósticos, en la Tabla 4 se pueden observar los 49 pacientes incluidos en el estudio, la mayoría estuvo sujeto a, al menos, un par de pruebas para poder diagnosticar el síndrome de Zinner. Las técnicas más utilizadas fueron: imagen por resonancia magnética (IRM) en 38 (77.55 %),^(1-10, 13-22, 24-27, 29-35, 37, 40) de los pacientes, ultrasonido en 37 (75.51%),^(1-2, 4-6, 9-14, 18, 20, 22-25, 28-43) pacientes y tomografía computarizada en 32 (65.31%),^(1, 3, 4, 6, 10, 14, 15, 18, 19, 21-23, 25-31, 33, 35, 36, 38-40) de los pacientes incluidos en el estudio. Además, estos pacientes se realizaron otros estudios como examen rectal digital (ERD) en 12 (24.49%),^(4, 5, 10, 13-18, 35, 36, 39, 40) pacientes, ultrasonido transrectal (USTR) en 11 (22.45 %)^(2, 7, 8, 14, 18, 22, 35, 37-40) pacientes y en menor frecuencia se realizaron estudios de citoscopia,^(14, 18, 21, 24, 28, 34, 35) urografía^(4, 7, 8, 10, 12, 28) pielografía retrograda,^(22, 24, 34) y nefrografía,⁽³¹⁾ para obtener más información que los pudiera llevar a un diagnóstico correcto del síndrome de Zinner.

Tabla 4. Pruebas diagnósticas realizadas en los 49 pacientes reportados en la revisión

Pruebas diagnósticas	n	%
IRM	38	77.55
Ultrasonido	37	75.51
TC	32	65.31
ERD	12	24.49
USTR	11	22.45
Citoscopia	8	16.33
Urografía	7	14.29
Pielografía retrógrada	3	6.12
Nefrografía	1	2.04

IRM: Imagen por resonancia magnética; TC: Tomografía computarizada; ERD: Examen rectal digital; USTR: Ultrasonido Transrectal.

Fuente: Elaboración propia.

Discusión

El síndrome de Zinner es una enfermedad caracterizada por la presencia de una triada de signos: agenesia renal, obstrucción del conducto eyaculador, y presencia de quistes. Dado a que tiene un origen desde el desarrollo embriológico, se puede observar cómo, a partir de la 4 a la 13 semana de gestación, el conducto mesonéfrico distal no permite el correcto desarrollo del conducto eyaculador, y la ausencia de yema ureteral no permite la diferenciación del órgano lo que resulta en la ausencia del riñón, también conocida como agenesia renal.⁽⁵⁾

La presencia de quistes en la vesícula seminal, puede ser el resultado de inflamación crónica u obstrucción.⁽⁶⁾ Ya que estos quistes son diagnosticados hasta la tercera o quinta década de los pacientes, se cree que van aumentando de tamaño conforme aumenta la actividad sexual, haciendo que la manifestación de dolor sea una de las principales causas por las cuales se hace un diagnóstico de la enfer-

medad.⁽⁷⁾ Asimismo, el quiste puede ser llegar a ser tan grande que comience a afectar otros órganos vecinos, presentando los problemas de infertilidad y urinarios distintivos de la enfermedad.⁽⁸⁾

El diagnóstico inicial se realiza por ultrasonido abdominal, ya que no es invasiva y es fácilmente disponible para la mayoría de los pacientes. Con esta prueba diagnóstica se puede detectar la presencia de quistes de vesículas seminales y también se logra demostrar agenesia renal.⁽⁹⁾

La TC y la IRM son modalidades de imagen más sensibles y pueden proporcionar información más detallada sobre el tamaño, la forma y la ubicación de los quistes de las vesículas seminales y el grado de obstrucción del conducto eyaculador. También pueden ayudar a identificar anomalías asociadas en el conducto mesonéfrico, y para diferenciar los quistes de las vesículas seminales de otras masas quísticas pélvicas.⁽¹⁰⁾

También se debe realizar un diagnóstico diferencial de otras posibles causas de formación de quistes o masas pélvicas. Los quistes pequeños pueden derivar de la próstata, de los conductos eyaculadores o de las glándulas de Cowper,⁽¹¹⁾ pero ninguna de estas está asociada a agenesia renal.

Además de los estudios de imágenes, también se puede realizar un análisis de semen para evaluar el grado de obstrucción del conducto eyaculador y para evaluar la motilidad y la morfología de los espermatozoides.

Anteriormente, el tratamiento más utilizado para poder tratar a los pacientes con síndrome de Zinner era una cirugía abierta, sin embargo, ahora se recomienda el utilizar métodos menos invasivos como lo son la laparoscopia o laparoscopia asistida por robot.⁽¹²⁾

Se describe que este método se prefiere para tratar aquellas lesiones presentes en la vesícula ya que permite un acceso directo a la pelvis y a la vesícula seminal, así como una mejor visualización de esta.⁽¹³⁾ Ya que aquellos pacientes tratados con laparoscopia no presentan recurrencia en los síntomas, se considera como un tratamiento sumamente eficiente.⁽¹⁴⁾

Conclusiones

El síndrome de Zinner es una patología congénita que afecta específicamente a los hombres y es muy poco frecuente, sólo se han reportado poco más de 200 casos en la literatura; por ello es importante conocer sus manifestaciones clínicas, las pruebas diagnósticas invasivas, no invasivas, las pruebas de diagnóstico definitivo, y las evidencias de tratamiento médico y quirúrgico.

Taxonomía CRediT

Erika Palacios-Rosas: Conceptualización, metodología, administración del proyecto, supervisión, visualización, redacción-revisión y edición.

Andrea Torres Razo: Curación, análisis formal de los datos, investigación, redacción borrador original, redacción-revisión y edición.

Enrique Alonso Enríquez González: Curación, análisis formal de los datos, investigación, redacción borrador original, redacción-revisión y edición.

Financiación

No se recibió patrocinio de ningún tipo para llevar a cabo este artículo.

Conflicto de intereses

Los autores declaran no tener ningún conflicto de intereses.

Referencias

1. Kumar S, G KI, Khalil-Khan A, Arul Pitchai ADP, Sathiamoorthy R, Raju E. Zinner Syndrome. *Cureus*. 2022 Nov 9;14(11):e31308. <https://doi.org/10.7759/cureus.31308>
2. Abakar D, Badi FE, Sabiri M, El Manjra S, Lezar S, Essodegui F. Zinner Syndrome. *European Journal of Case Reports in Internal Medicine*. 2021; 8(7):002628. https://doi.org/10.12890/2021_002628
3. Randhawa JS, Shankaran R, Nagamahendran R, Upadhye MA, Deepak H. Zinner Syndrome with Papillary Neoplasm: A Rare Case Report. *Journal of Indian Association of Pediatric Surgeons*. 2022 Jul-Aug;27(4):473-475. https://doi.org/10.4103/jiaps.jiaps_84_21
4. Regmi AR, Mishra S, Gurung A, Acharya A, Paneru LD, Ghimire A. Zinner's syndrome: A rare diagnosis of congenital seminal vesicle cyst and renal agenesis on basis of radiological imaging and its management. *International Journal of Surgery Case Reports*. 2022 Aug;97:107434. <https://doi.org/10.1016/j.ijscr.2022.107434>
5. Gurung B, Panta OB, Dhakal V, Ghimire RK. Zinner Syndrome: A Case Report of Rare Urogenital Anomaly. *Journal of Medical*

- Ultrasound. 2021 May 4;30(1):59-61. https://doi.org/10.4103/jmu.jmu_125_20
6. **Sada F, Cekaj E, Saraci B, Shazi O, Al-Madani A, Jahanian S, et al.** Challenging clinical presentation of Zinner syndrome. *Radiology Case Reports*. 2023 Jan;18(1):256-9. <https://doi.org/10.1016/j.radcr.2022.10.006>
 7. **Foladi N, Nasery MN.** Right-sided Zinner syndrome with a left side quadrupled ureter—a case report. *Radiology Case Reports*. 2021 Oct;16(10):2873-7. <https://doi.org/10.1016/j.radcr.2021.06.086>
 8. **Ostrowska M, Grzešek M, Kaczyński S, Skwara D, Kulik K, Kowalski F, Ostrowski A, Drewa T.** Zinner Syndrome-A Rare Cause of Recurrent Epididymitis and Infertility. *Clinics and Practice*. 2021 Dec 9;11(4):942-946. <https://doi.org/10.3390/clinpract11040108>
 9. **Rahoui M, Ouanes Y, Chaker K, Bibi M, Mrad Dali K, Sellami A, Ben Rhouma S, Nouira Y.** An unusual cause of painful ejaculation in a young patient: Zinner syndrome. *Annals of Medicine and Surgery*. 2022 Jun 10;79:103982. <https://doi.org/10.1016/j.amsu.2022.103982>
 10. **Ansari FM, Para SA, Singh S, Wani MS, Bhat AH, Maurya MK.** Zinner's syndrome: Masquerading as pyonephrotic ectopic kidney. *Radiology Case Reports*. 2023 Jan;18(1):131-4. <https://doi.org/10.1016/j.radcr.2022.09.060>
 11. **Canales-Casco N, Dominguez-Amillo A, Arrabal-Polo MA, Sanchez-Tamayo FJ, Arrabal-Martin M, Cozar-Olmo JM.** Hematospermia as a Rare Form of Presentation of Zinner Syndrome. *Urology*. 2017 Jan;99:e15-6. <https://doi.org/10.1016/j.urology.2016.09.030>
 12. **Beyene E, Tadele E, Negassa M.** Zinner syndrome: A first case report from Ethiopia. *Radiology Case Reports*. 2023 Jan;18(1):86-90. <https://doi.org/10.1016/j.radcr.2022.09.074>
 13. **Almofareh AM, Aljuaid KM, Almirabi SA, Hakami YM, Alwan AM.** Zinner Syndrome: A Case Report of a Rare Etiology of Infertility. *Cureus*. 2021 Aug 23;13(8). <https://doi.org/10.7759/cureus.17386>
 14. **Kori R, Bains L, Lal P, Gupta S.** Zinner syndrome mimicking bladder outlet obstruction managed with aspiration. *Urology Annals*. 2019 Oct-Dec;11(4):449-452. https://doi.org/10.4103/ua.ua_152_18
 15. **Almuhanna AM, Alsuhaibani S, Almesned R, Almatar A, Alali H.** Zinner's syndrome: Case report of a rare maldevelopment in the male genitourinary tract. *Urology Case Reports*. 2021 Nov;39:101839. <https://doi.org/10.1016/j.eucr.2021.101839>
 16. **Maehana T, Fukuta F, Kobayashi K, Hirobe M, Tanaka T, Masumori N.** Laparoscopic Surgery for Seminal Vesicle Cysts and Ureterocele with Urination Disorder: A Case Report of Zinner Syndrome. *Journal of Endourology Case Reports*. 2018 May;4(1):35-8. <https://doi.org/10.1089/cren.2018.0008>
 17. **Kwenda EP, Locke RA, Archer JS, Su LM, Shenoy A, DeMarco RT, et al.** Robot-Assisted Laparoscopic Resection of the Mesonephric Duct Remnant in a Patient with Zinner Syndrome. *Journal of Endourology Case Reports*. 2020 Sep 1;6(3):198-201. <https://doi.org/10.1089/cren.2020.0020>
 18. **Ibrahimi A, Hosni A, Ziani I, Laamrani FZ, El Sayegh H, Jroundi L, et al.** Zinner's Syndrome: A Rare Diagnosis of Dysuria Based on Imaging. *Case Reports in Urology*. 2020 Dec 7;2020:1-6. <https://doi.org/10.1155/2020/8826664>
 19. **Florim S, Oliveira V, Rocha D.** Zinner syndrome presenting with intermittent scrotal pain in a young man. *Radiology Case Reports*. 2018 Sep 20;13(6):1224-1227. <https://doi.org/10.1016/j.radcr.2018.08.012>

20. **Marzocchi G, D'Onofrio R, Branchini M, Lovato L.** Unilateral scrotal discomfort in a patient with known renal agenesis: do not forget about Zinner syndrome. *BMJ Case Reports*. 2022 Jan;15(1):e248468. <https://doi.org/10.1136/bcr-2021-248468>
21. **Shah S, Patel R, Sinha R, Harris M.** Zinner syndrome: an unusual cause of bladder outflow obstruction. *BJR Case Reports*. 2017 Jun;3(2):20160094. <https://doi.org/10.1259/bjrcr.20160094>
22. **Sundar R, Sundar G.** Zinner syndrome: an uncommon cause of painful ejaculation. *BMJ Case Reports*. 2015 Mar 6;2015(mar06 1):bcr2014207618–8. <https://doi.org/10.1136/bcr-2014-207618>
23. **Khoda J, Sen S, Chatterjee A.** Incidental detection of Zinner syndrome in a patient with nonseminomatous germ cell tumor of testis. *Urology Annals*. 2020 Oct-Dec;12(4):394-395. https://doi.org/10.4103/ua.ua_11_20.
24. **Smith JS, Springhart WP.** Ejaculatory Duct Obstruction in the Setting of an Ectopic Ureter. *Sexual Medicine*. 2020 May 18;8(3):574–6. <https://doi.org/10.1016/j.esxm.2020.03.004>
25. **Hergan B, Fellner FA, Akbari K.** Incidental imaging findings suggesting Zinner syndrome in a young patient with pulmonary embolism: A case report. *Radiology Case Reports*. 2020 Apr;15(4):437–41. <https://doi.org/10.1016/j.radcr.2020.01.027>
26. **Symeonidis EN, Gkekas C, Tsifountoudis I, Symeonidis A, Georgiadis C, Kalyvas V, et al.** Incidental finding of Zinner syndrome in a Greek military recruit: a case report of a rare clinical entity. *Military Medical Research*. 2019 Feb 14;6(1). <https://doi.org/10.1186/s40779-019-0194-9>
27. **Campora M, Olivero A, Toncini C, Spina B, Fulcheri E, Terrone C, et al.** Zinner Syndrome: A Diagnostic Challenge. The Aid of Morphology, Embryology, and Immunohistochemistry. *Urology*. 2017 Oct;108:e3–5. <https://doi.org/10.1016/j.urology.2017.06.013>
28. **Cito G, Gemma L, Giachini C, Micelli E, Cocci A, Fucci R, Picone R, Sforza S, Nesi G, Santi R, Minervini A, Masieri L, Carini M, Coccia ME, Natali A.** Sperm retrieval by conventional testicular sperm extraction for assisted reproduction in patients with Zinner syndrome. *Clinical and Experimental Reproductive Medicine*. 2021 Mar;48(1):85-90. <https://doi.org/10.5653/cerm.2020.03769>
29. **Naval-Baudin P, Carreño García E, Sanchez Marquez A, Valcárcel José J, Romero NM.** Multicystic seminal vesicle with ipsilateral renal agenesis: two cases of Zinner syndrome. *Scandinavian Journal of Urology*. 2016 Dec;51(1):81–4. <https://doi.org/10.1080/21681805.2016.1257650>
30. **AlArifi M, Al-Gahwary M, Gomha M.** The Association of Renal Agenesis and Ipsilateral Seminal Vesicle Cyst: Zinner Syndrome Case Report. *Case Reports in Urology*. 2019 Jun 23;2019:1–3. <https://doi.org/10.1155/2019/1242149>
31. **Mehra S, Ranjan R, Garga UC.** Zinner syndrome—a rare developmental anomaly of the mesonephric duct diagnosed on magnetic resonance imaging. *Radiology Case Reports*. 2016 Dec;11(4):313–7. <https://doi.org/10.1016/j.radcr.2016.04.002>
32. **Gorantla R, Allu S, Rao A.** A Triad of Unilateral Renal Dysgenesis with Ipsilateral Seminal Vesical and Ejaculatory Duct Obstruction: An Uncommon Urogenital Congenital Anomaly, Zinner Syndrome—A Case Report. *Indian Journal of Radiology and Imaging*. 2021 Jul;31(03):707–9. <https://doi.org/10.1055/s-0041-1735503>

33. **Kord E, Zisman A, Darawsha AE, Dally N, Noh PH, Neheman A.** Minimally Invasive Approach for Treatment of Seminal Vesicle Cyst Associated with Ipsilateral Renal Agenesis. *Urologia Internationalis*. 2017;99(3):338–42. <https://doi.org/10.1159/000464298>
34. **Farooqui A, Aldhahir L, Mahfooz AB.** Massive seminal vesicle cyst with ipsilateral renal agenesis - Zinner syndrome in a Saudi patient. *Urology Annals*. 2018 Jul-Sep;10(3):333-335. https://doi.org/10.4103/ua.ua_17_18
35. **Haddock P, Wagner JR.** Seminal Vesicle Cyst With Ipsilateral Renal Agenesis and Ectopic Ureter (Zinner Syndrome). *Urology*. 2015 May;85(5): e41–2. <https://doi.org/10.1016/j.urology.2015.02.015>
36. **Cito G, Sforza S, Gemma L, Cocci A, Di Maida F, Dabizzi S, et al.** Infertility case presentation in Zinner syndrome: Can a long-lasting seminal tract obstruction cause secretory testicular injury? *Andrologia*. 2019 Oct 7;51(11). <https://doi.org/10.1111/and.13436>
37. **Ghonge N, Aggarwal B, Sahu A.** Zinner syndrome: A unique triad of mesonephric duct abnormalities as an unusual cause of urinary symptoms in late adolescence. *Indian Journal of Urology*. 2010;26(3):444. <https://doi.org/10.4103/0970-1591.70592>
38. **Khanduri S, Katyal G, Sharma H, Goyal A, Singh N, Yadav H.** Unique Association of Multiple Seminal Vesicle Cysts with Contralateral Renal Agenesis: A Rare Variant of Zinner Syndrome. *Cureus*. 2017 Jul 1; 9(7). <https://doi.org/10.7759%2Fcureus.1415>
39. **Aghaways I, Ahmed SM.** Endourologic Intervention for Management of Infertility in a Man with Zinner Syndrome Resulting in a Natural Pregnancy. *Journal of Endourology Case Reports*. 2016 Dec;2(1):71–3. <https://doi.org/10.1089/cren.2016.0010>
40. **Razdan S, Kryvenko ON, Razdan S.** Robotic-assisted laparoscopic vesiculectomy in a patient with atypical Zinner syndrome presenting with large cyst involving bilateral seminal vesicles and vasa deferentia. *Urology Case Reports*. 2018 May; 18:79–81. <https://doi.org/10.1016/j.eucr.2018.03.014>