



## Pioderma gangrenoso como presentación inicial de colitis ulcerosa

Pyoderma gangrenosum as initial presentation of ulcerative colitis



Recibido  
10/11/2023

Corregido  
12/12/2023

Aceptado  
20/12/2023

<sup>1</sup> Dr. José Gerardo López Sáenz

Universidad de Costa Rica, San José, Costa Rica

<https://orcid.org/0000-0002-9969-2291>

<sup>2</sup> Dr. Francisco Vargas Navarro

Hospital San Juan de Dios, San José, Costa Rica

<https://orcid.org/0000-0003-1453-9958>

### RESUMEN

El pioderma gangrenoso puede ser, en algunos casos, la manifestación más visible de una enfermedad sistémica. Una vez que se haya realizado la confirmación histológica del pioderma gangrenoso y se hayan excluido otras causas de las lesiones observadas en piel, es importante hacer un trabajo diagnóstico exhaustivo para determinar si dicha lesión se encuentra en relación con patología sistémica. En el contexto de este caso clínico, se logró determinar que dicha lesión se encontraba presente en una paciente con enfermedad inflamatoria intestinal que no había sido documentada de previo. El tratamiento de estas dos patologías va de la mano y es relevante determinar las características propias de cada paciente con el fin de lograr una terapéutica adecuada.

**PALABRAS CLAVE:** enfermedades inflamatorias del intestino; colitis ulcerosa; piodermia gangrenosa; enfermedades de la piel.

### ABSTRACT

Pyoderma gangrenosum can, in some cases, be the most visible manifestation of a systemic disease. Once histological confirmation of pyoderma gangrenosum has been established and other causes of observed skin lesions have been excluded, it's important to conduct a thorough diagnostic workup to determine if such a lesion is related to systemic pathology. In the context of this clinical case, it was determined that this lesion was present in a patient with inflammatory bowel disease that had not been previously documented. Treating these two pathologies goes hand in hand, and it's relevant to determine the specific characteristics of each patient to achieve appropriate therapy.

**KEYWORDS:** inflammatory bowel diseases; ulcerative colitis; pyoderma gangrenosum; skin diseases.



<sup>1</sup> Médico general, graduado de la Universidad de Costa Rica (UCR). Código médico: [MED16810](#). Correo: [gerardols93cr@gmail.com](mailto:gerardols93cr@gmail.com)

<sup>1</sup> Médico residente de gastroenterología, Universidad de Costa Rica (UCR). Código médico: [MED15186](#). Correo: [fvargasn91@gmail.com](mailto:fvargasn91@gmail.com)

## INTRODUCCIÓN

La colitis ulcerosa (CUCI) es una enfermedad crónica inflamatoria del colon, la cual no solamente puede manifestarse con síntomas gastrointestinales, sino que también con múltiples síntomas en diferentes sistemas, y que incluso pueden preceder al diagnóstico de CUCI. El pioderma gangrenoso (PG) es una de ellas, y ocurre en aproximadamente 1% de los pacientes con CUCI (1,2). Se presenta el caso de una paciente femenina la cual inicialmente fue diagnosticada con PG, y tras una revisión por aparatos y sistemas, se documentó la presencia de síntomas gastrointestinales que guiaron al diagnóstico de una CUCI asociada.

## DESCRIPCIÓN DEL CASO




Se recibe en el servicio de medicina interna del Hospital San Juan de Dios a una paciente femenina de 49 años, desconocida enferma hasta el momento de su ingreso al hospital. Su motivo de consulta fue la presencia de una lesión ulcerada en miembro inferior izquierdo a nivel de la región perimaleolar lateral, que se extendía hacia el dorso del pie. La paciente mencionó que dicha lesión había iniciado de forma espontánea, sin mediar trauma ni picaduras de insectos de por medio, aproximadamente 15 días previo al ingreso hospitalario. La lesión inicial fue descrita como una vesícula violácea, que fue aumentando de tamaño hasta llegar a ulcerarse, y además asociaba un dolor importante en la zona afectada. Previo a su ingreso, la paciente refiere haber utilizado ceftriaxona sin obtener ningún resultado.

Al explorar la lesión, esta presentaba aproximadamente 10 cm de diámetro, tenía

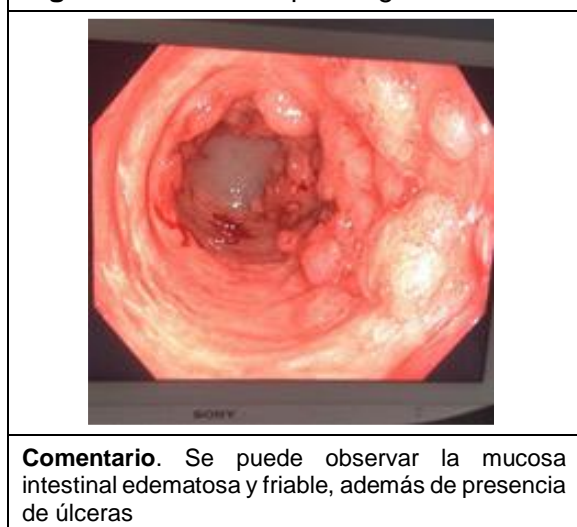
bordes pobremente definidos y un centro que presentaba abundante fibrina y tejido de granulación. En la revisión por aparatos y sistemas se documenta que la paciente ha presentado molestias gastrointestinales intermitentes durante el último año, predominantemente deposiciones diarreicas.

En los laboratorios de ingreso se documentó la presencia de anemia normocítica y normocrómica asociada a leucocitosis leve. Dentro de los estudios complementarios, se decidió tomar un cultivo de la lesión, el cual fue negativo por bacterias. Además, se solicitó un frotis de heces a la paciente, en el cual se identificó diarrea de tipo inflamatorio. Se decidió realizar una biopsia de los márgenes de la lesión, la cual dio un resultado compatible con pioderma gangrenoso. Dados los hallazgos en la historia clínica, los exámenes de laboratorio y otros estudios complementarios, se determina como una de las principales posibilidades diagnósticas que se estuviese ante un pioderma gangrenoso en el contexto de enfermedad inflamatoria intestinal no diagnosticada de previo. Se solicitó la realización de una colonoscopia completa, en donde se observaron datos de enfermedad inflamatoria intestinal a nivel macroscópico. Asimismo, se tomaron muestras para biopsia de la mucosa intestinal, las cuales finalmente dieron el diagnóstico definitivo de la paciente. Inicialmente, se decidió iniciar el manejo farmacológico con corticoesteroides. Posteriormente, se añadieron aminosalicilatos, obteniendo una respuesta parcial, por lo que se procedió a agregar Infiximab, el cual generó una respuesta adecuada en la pacient

**Figura 1.** Fotografías que muestran la evolución de la lesión durante el tratamiento con corticosteroides

Inicial	1 semana	2 semanas
		
<p><b>Comentario.</b> Evolución de la lesión de la paciente posterior a 2 semanas de tratamiento con corticosteroides, donde se logra observar menos eritema además de menor cantidad de fibrina y tejido de granulación.</p>		

**Figura 2.** Colonoscopia diagnóstica



El pioderma gangrenoso (PG) ocurre con una frecuencia entre un 0.5-5% de los pacientes con CUCI o enfermedad de Crohn, siendo más común en mujeres y aquellos con EII que presentan otras manifestaciones extraintestinales (3). La actividad de la EII y el PG tienen cursos independientes. Las manifestaciones cutáneas pueden aparecer en cualquier momento de la EII, tanto en periodos de actividad como de inactividad, o incluso pueden aparecer antes de que haya manifestaciones de EII o persistir posterior a tratamiento quirúrgico (4,5).

La fisiopatología de la colitis ulcerosa no se conoce completamente, sin embargo, se ha logrado identificar tres componentes que influyen en el desarrollo de la patología: la genética, el ambiente y el sistema inmune. De forma general, hay una disrupción de la homeostasis existente entre la microbiota intestinal y el sistema inmune. Debido a esto, se permite el paso de la flora bacteriana intestinal, la cual es presentada como antígenos por las células dendríticas con eventual activación del sistema inmune del paciente y respuesta inflamatoria descontrolada mediada por células T (6,7).

## DISCUSIÓN

### Colitis Ulcerosa

La colitis ulcerosa (CUCI) es una enfermedad crónica inflamatoria de la mucosa del colon que inicia en el recto y se extiende a los segmentos proximales. Se caracteriza por episodios de remisión y recaída. Se suele presentar más comúnmente en adultos entre los 20-40 años de edad, aunque puede ser diagnosticada a cualquier edad (1,2).

El diagnóstico de CUCI se basa en una combinación de síntomas gastrointestinales como la diarrea y la hematoquecia, la presencia de marcadores bioquímicos como la calprotectina fecal, los hallazgos en la colonoscopia asociados a la inflamación de la mucosa y la biopsia que documenta cambios a nivel de la mucosa como criptas distorsionadas y glándulas ramificadas. Asimismo, se deben descartar causas infecciosas (1,2,8,9).

El tratamiento va a depender de la localización de la enfermedad y su actividad que determina la severidad. Se pueden utilizar aminosalicilatos en enfermedad leve-moderada. En casos más severos, se pueden agregar además esteroides y fármacos biológicos (2,10).

### **Pioderma Gangrenoso**

El PG es una dermatosis neutrofílica inflamatoria poco común caracterizada por úlceras crónicas, recurrentes y dolorosas con borde violáceo y elevado con eritema circundante. Afecta principalmente pacientes entre los 25 y 54 años de edad, aunque puede afectar a individuos de cualquier edad, y tiene un predominio similar en ambos sexos, con una leve predisposición en mujeres (4,5,11-13). La presencia de enfermedad sistémica está presente en más de la mitad de pacientes con esta condición, y hasta un 30% de los pacientes con PG pueden asociar enfermedad inflamatoria intestinal (EII) (4,14).

El PG clásico usualmente comienza como una lesión dolorosa tipo nódulo, placa o pústula estéril que se expande rápidamente en el transcurso de pocos días y evoluciona hasta transformarse en una úlcera con bordes violáceos sobreelevados y bien delimitados. Puede tener un fondo necrótico,

uno fibrinoso o puede asociar exudado hemorrágico o purulento (5,13). El sitio más común de aparición de las lesiones son las extremidades inferiores, aunque cualquier parte del cuerpo puede verse afectada (4).

Se conocen cuatro subtipos morfológicos de PG: ulcerativo (clásico), buloso, pustular y vegetativo (superficial) (4,14). La fisiopatología del PG es compleja y aún no está completamente dilucidada. Los pilares que conforman la patogenia de esta enfermedad son la disfunción neutrofílica asociada a activación de linfocitos Th17, la patergia, la desregulación inmunológica con sobreactivación del sistema inmune adaptativo y el innato mediante la vía de los inflamomas y la predisposición genética (12,15,16).

El diagnóstico de PG es un diagnóstico de exclusión. Existen criterios que se utilizan para el diagnóstico y están basados en la histología, la historia clínica, el examen físico de la lesión y la respuesta a tratamiento (17). Es importante descartar la presencia de algún proceso infeccioso activo y conocer el antecedente de alguna enfermedad sistémica, principalmente EII o artritis reumatoide que están asociadas a esta condición. La biopsia va a demostrar presencia de un infiltrado de predominio neutrofílico (14,18).

No hay tratamiento estándar definido. Dentro del tratamiento se encuentra el manejo tópico

de la úlcera, que va desde curaciones hasta cirugía reconstructiva. Además, se puede utilizar tratamiento tópico como esteroides e inhibidores de la calcineurina (3,14,18-20). En los casos que ameritan tratamiento sistémico, debido a la rápida progresión, se utilizan esteroides o inmunosupresores como primera línea. Se puede utilizar además fármacos biológicos o

inmunoglobulina intravenosa que pueden ayudar a controlar los síntomas de la enfermedad (19,20).

El caso descrito corresponde a una paciente femenina de 49 años, quien no tenía enfermedades conocidas previo al internamiento, pero que tenía historia de síntomas gastrointestinales, principalmente diarrea en el último año. La úlcera fue de aparición y de evolución rápidas, con las características compatibles de pioderma gangrenoso. Debido a que este es un diagnóstico de exclusión, se procedió a realizar los estudios necesarios para descartar otras patologías y se documentó la presencia de enfermedad sistémica, en este caso de CUCI.

## CONCLUSIONES

La asociación entre ambas entidades, CUCI y PG debe ser considerada en pacientes que presenten características de una u otra de estas enfermedades. Asimismo, en el paciente con una lesión dermatológica que aparezca de forma espontánea y con un curso agresivo, se debe considerar el PG, cuyo diagnóstico definitivo es mediante una biopsia.

Entre los diagnósticos diferenciales es importante descartar otras etiologías. En el caso de presentar ambas entidades, se requiere de un abordaje multidisciplinario que disminuya las posibles complicaciones.

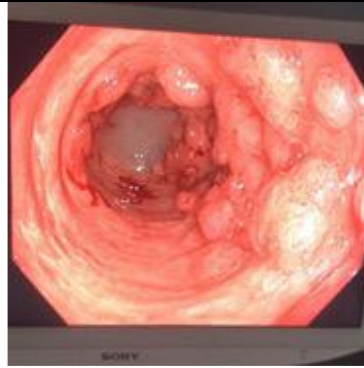## REFERENCIAS

1. Ungaro R, Mehandru S, Allen PB, Peyrin-Biroulet L, Colombel JF. Ulcerative colitis. *Lancet* [Internet]. 2017 (citado 15 noviembre 2023);389(10080):1756-1770. DOI: 10.1016/S0140-6736(16)32126-2
2. Gros B, Kaplan GG. Ulcerative Colitis in Adults: A Review. *JAMA* [Internet]. 12 septiembre 2023 (citado 15 noviembre 2023);330(10):951-965. DOI: 10.1001/jama.2023.15389
3. Weizman AV, Huang B, Targan S, et al. Pyoderma gangrenosum among patients with inflammatory bowel disease: a descriptive cohort study. *J Cutan Med Surg*. [Internet]. 2015 (citado 15 noviembre 2023);19(2):125-131. DOI: 10.2310/7750.2014.14053
4. Plumptre I, Knabel D, Tomecki K. Pyoderma Gangrenosum: A Review for the Gastroenterologist. *Inflamm Bowel Dis*. [Internet]. 2018 (citado 15 noviembre 2023);24(12):2510-2517. DOI: 10.1093/ibd/izy174
5. Figueras Nart I, Martín-Sala S, Álvarez-Abella A, Jucglà Serra A. Pioderma gangrenoso. *Piel* [Internet]. 2012 (citado 15 noviembre 2023);27(3):132-144. DOI: 10.1016/j.piel.2011.10.012
6. Ford AC, Moayyedi P, Hanauer SB. Ulcerative colitis. *BMJ* [Internet]. 2013 (citado 15 noviembre 2023);346:f432. DOI:10.1136/bmj.f432
7. Ordás I, Eckmann L, Talamini M, Baumgart DC, Sandborn WJ. Ulcerative colitis. *Lancet* [Internet]. 2012 (citado 15 noviembre 2023);380(9853):1606-19. DOI: 10.1016/S0140-6736(12)60150
8. Rubin DT, Ananthakrishnan AN, Siegel CA, Sauer BG, Long MD. ACG Clinical Guideline: Ulcerative Colitis in Adults. *Am J Gastroenterol* [Internet]. Marzo 2019 (citado 15 noviembre 2023);114(3):384-413. DOI: 10.14309/ajg.0000000000000152
9. Kucharzik T, Koletzko S, Kannengiesser K, Dignass A. Ulcerative Colitis-Diagnostic and Therapeutic Algorithms. *Dtsch Arztebl Int*. [Internet]. 17 agosto 2020 (citado 15 noviembre 2023);117(33-34):564-574. DOI: 10.3238/arztebl.2020.0564
10. Ferretti F, Cannatelli R, Monico MC, Maconi G, Ardizzone S. An Update on Current Pharmacotherapeutic Options for the Treatment of Ulcerative Colitis. *J Clin Med*. [Internet]. 20 abril 2022 (citado 15 noviembre 2023);11(9):2302. DOI: 10.3390/jcm11092302
11. Wollina U. Pyoderma gangrenosum--a review. *Orphanet J Rare Dis*. [Internet]. 2007

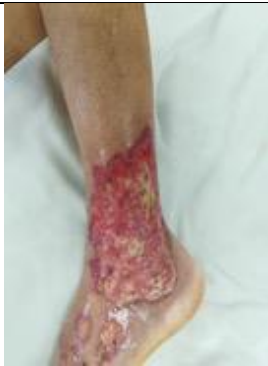

- (citado 15 noviembre 2023);2:19. DOI: 10.1186/1750-1172-2-19
12. Ahn C, Negus D, Huang W. Pyoderma gangrenosum: a review of pathogenesis and treatment. *Expert Rev Clin Immunol*. [Internet]. 2018 (citado 15 noviembre 2023);14(3):225-233. DOI: 10.1080/1744666X.2018.1438269
13. Ahronowitz I, Harp J, Shinkai K. Etiology and management of pyoderma gangrenosum: a comprehensive review. *Am J Clin Dermatol*. [Internet]. 2012 (citado 15 noviembre 2023);13(3):191-211. DOI: 10.2165/11595240-000000000-00000
14. George C, Deroide F, Rustin M. Pyoderma gangrenosum – a guide to diagnosis and management. *Clin Med (Lond)* [Internet]. 2019 (citado 15 noviembre 2023); 19(3): 224–228. DOI: 10.7861/clinmedicine.19-3-224
15. Flora A, Kozera E, Frew JW. Pyoderma gangrenosum: A systematic review of the molecular characteristics of disease. *Exp Dermatol*. [Internet]. Abril 2022 (citado 15 noviembre 2023);31(4):498-515. DOI: 10.1111/exd.14534
16. Rodríguez-Zúñiga MJM, Heath MS, Gontijo JRV, Ortega-Loayza AG. Pyoderma gangrenosum: a review with special emphasis on Latin America literature. *An Bras Dermatol*. [Internet]. Nov-Dic 2019 (citado 15 noviembre 2023);94(6):729-743. DOI: 10.1016/j.abd.2019.06.001
17. Maverakis E, Ma C, Shinkai K, Fiorentino D, Callen JP, Wollina U, Marzano AV, Wallach D, Kim K, Schadt C, Ormerod A, Fung MA, Steel A, Patel F, Qin R, Craig F, Williams HC, Powell F, Merleev A, Cheng MY. Diagnostic Criteria of Ulcerative Pyoderma Gangrenosum: A Delphi Consensus of International Experts. *JAMA Dermatol*. [Internet]. 01 abril 2018 (citado 15 noviembre 2023);154(4):461-466. DOI: 10.1001/jamadermatol.2017.5980
18. Alavi A, French L, Davis M, Brassard A, Kirsner R. Pyoderma Gangrenosum: An Update on Pathophysiology, Diagnosis and Treatment. *Am J Clin Dermatol*. [Internet]. 2017 (citado 15 noviembre 2023);18:355–372. DOI: 10.1007/s40257-017-0251-7
19. Chen B, Li W, Qu B. Practical aspects of the diagnosis and management of pyoderma gangrenosum. *Front Med (Lausanne)* [Internet]. 14 febrero 2023 (citado 15 noviembre 2023);10:1134939. DOI: 10.3389/fmed.2023.1134939
20. Dissemmond J, Marzano AV, Hampton PJ, Ortega-Loayza AG. Pyoderma Gangrenosum: Treatment Options. *Drugs* [Internet]. Septiembre 2023 (citado 15 noviembre 2023);83(14):1255-1267. DOI: 10.1007/s40265-023-01931-3

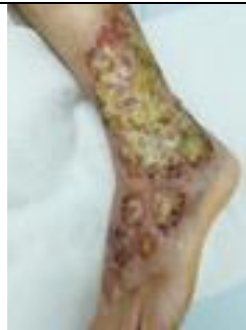## ARCHIVOS ADJUNTOS



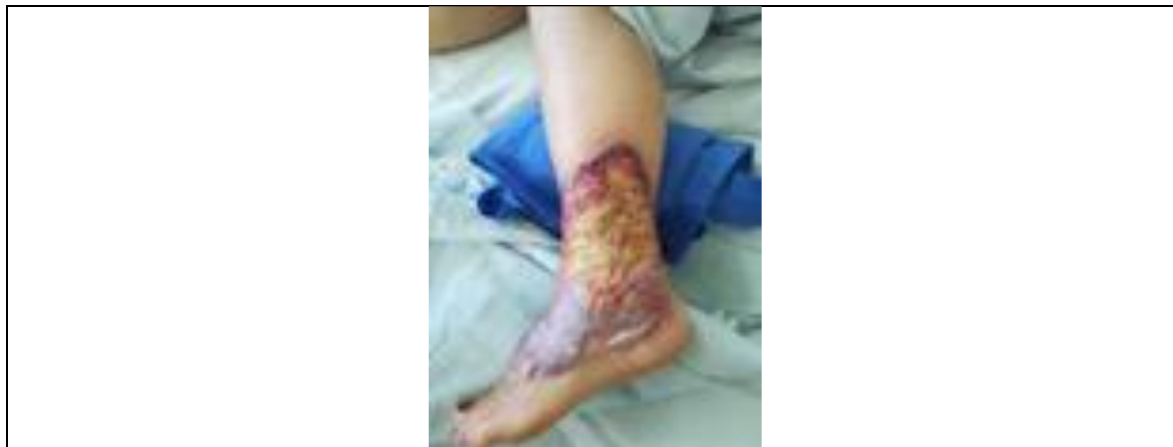Colonoscopia diagnóstica de la paciente donde se puede observar la mucosa intestinal edematosa y friable, además de presencia de úlceras.



Evolución de la lesión de la paciente posterior a 2 semanas de tratamiento con corticoesteroides, donde se logra observar menos eritema además de menor cantidad de fibrina y tejido de granulación.



Comparación entre la lesión inicial de la paciente (derecha) y la lesión posterior a 1 semana de tratamiento con corticoesteroides (izquierda).



Comparación entre la lesión inicial de la paciente (derecha) y la lesión posterior a 1 semana de tratamiento con corticoesteroides (izquierda).