

## Síndrome de Valentino. Reporte de caso

### Valentino's syndrome. A case report

Said Israel Salinas-Alvarado<sup>1\*</sup>, Joel Ibarra de-la-Garza<sup>1</sup>, Juan Pablo Castillo-Velasco<sup>1</sup>, Edgar Adonáí Alpi-zar-Cárdenas<sup>2</sup>, Astrid Michelle López-Barradas<sup>3</sup>

1. Médico residente de primer año de cirugía general. IMSS Hospital General de Zona #58 "Gral. Manuel Ávila Camacho"
2. Médico adscrito al servicio de cirugía general. IMSS Hospital General de Zona #58 "Gral. Manuel Ávila Camacho"
3. Médico residente de primer año de anatomía patológica. IMSS Hospital General de Zona #58 "Gral. Manuel Ávila Camacho"

\***Autor de correspondencia:** Said Israel Salinas Alvarado

Boulevard Manuel Ávila Camacho S/N, Las Margaritas, 54450 Tlalnepantla, Estado de México.

Correo electrónico: [sahidsalinas@gmail.com](mailto:sahidsalinas@gmail.com)

DOI <http://dx.doi.org/10.28960/revmeduas.2007-8013.v14.n3.007>

Recibido 19 de marzo 2024, aceptado 26 de junio 2024

#### RESUMEN

**Antecedentes:** El síndrome de Valentino ocurre por la perforación de una úlcera péptica duodenal. El líquido de la úlcera perforada viaja por el canal paracólico a fosa ilíaca derecha causando irritación peritoneal imitando una apendicitis aguda.

**Caso clínico:** Masculino de 27 años que presenta dolor abdominal súbito, náuseas, vómito, datos de abdomen agudo, leucocitosis, neutrofilia y perforación. Se realiza de manera inicial diagnóstico de apendicitis aguda. Se realiza laparotomía exploratoria con los siguientes hallazgos: úlcera duodenal perforada de 0.5 x 0.5 cm de diámetro y líquido purulento libre en cavidad aproximadamente 400 ml. Tratamiento con cierre primario y técnica de Graham, antibiótico, con adecuada evolución y egreso hospitalario.

**Conclusiones:** El síndrome de Valentino es una enfermedad poco frecuente. Es importante considerarlo en el diagnóstico diferencial de abdomen agudo, sobre todo con datos de perforación, ya que es una patología con elevada morbimortalidad.

**Palabras clave:** síndrome de Valentino, úlcera péptica, apendicitis.

#### ABSTRACT

**Background:** Valentino syndrome occurs from perforation of a duodenal peptic ulcer. Fluid from the perforated ulcer travels through the paracolic canal to the right iliac fossa causing peritoneal irritation mimicking acute appendicitis.

**Case report:** 27-year-old male presenting with sudden abdominal pain, nausea, vomiting, acute abdominal symptoms, leukocytosis, neutrophilia and perforation. An initial diagnosis of acute appendicitis was made. Exploratory laparotomy was performed with the following findings: perforated duodenal ulcer of 0.5 x 0.5 cm in diameter and free purulent liquid in the cavity of approximately 400 ml. Treatment with primary closure and Graham technique, antibiotic, with adequate evolution and hospital discharge.

**Conclusions:** Valentino syndrome is a rare disease. It is important to consider it in the differential diagnosis of acute abdomen, especially with data of perforation, since it is a pathology with high morbimortality.

**Key words:** Valentino syndrome, peptic ulcer, appendicitis.

#### Antecedentes

La apendicitis aguda es una de las causas más frecuentes de abdomen agudo, con un riesgo de vida del 8.6% en hombres y 6.7% en mujeres. Las principales manifestaciones son dolor periumbilical que posteriormente se localiza en

fosa ilíaca derecha, el cual puede acompañarse de náusea, vómito y fiebre. Dentro de los hallazgos de laboratorio se observa leucocitosis y neutrofilia.<sup>1</sup> Se deben considerar múltiples diagnósticos diferenciales para pacientes con dolor en cuadrante inferior derecho que imitan apendicitis poco comunes como embarazo ectópico

roto, úlcera péptica perforada, torsión ovárica, entre otros.<sup>2</sup>

La enfermedad ulcerosa péptica se caracteriza por una discontinuidad del recubrimiento interior del tracto gastrointestinal que normalmente ocurre en el estómago y el duodeno proximal. El riesgo de padecerla a lo largo de la vida es del 5-10%, siendo *Helicobacter pylori* la principal causa. Ha ido disminuyendo debido a la mejoría en las condiciones higiénicas y sanitarias combinados con un tratamiento efectivo. Una de las principales complicaciones es la perforación.<sup>3</sup>

El síndrome de Valentino es raro y poco conocido, sin embargo, es una condición potencialmente mortal que ocurre por la perforación de una úlcera péptica duodenal imitando una apendicitis aguda de manera clínica, bioquímica y radiológica. El líquido originado de la úlcera perforada viaja por el canal paracólico a la fosa ilíaca derecha causando irritación peritoneal en ese cuadrante imitando a una apendicitis aguda.<sup>4</sup>

Este síndrome fue nombrado por el actor francés Rudolph G. Valentino que experimentó signos y síntomas de apendicitis a quien se realizó una apendicectomía sin presentar mejoría, desarrollando posterior peritonitis y falla multiorgánica causando muerte. En la autopsia reveló una úlcera péptica perforada.<sup>5</sup>

A continuación, presentamos el caso de un paciente joven con diagnóstico de Síndrome de Valentino.

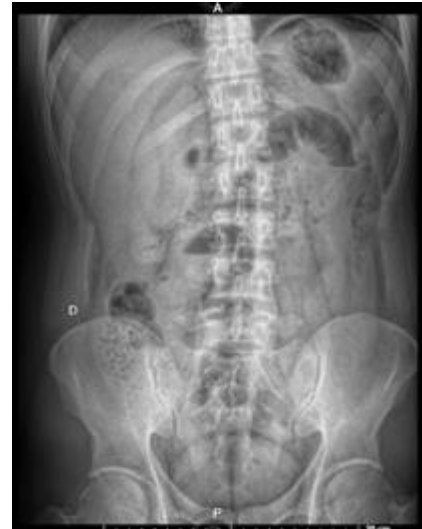### Caso clínico

Paciente masculino de 27 años, originario y residente de Torreón, Coahuila, quien trabaja como ayudante eléctrico. En cuanto a sus antecedentes familiares, ambas abuelas (materna y paterna) padecen diabetes mellitus tipo 2, sin otros antecedentes familiares relevantes que resalten. Entre sus hábitos personales, menciona una higiene de manos irregular antes de comer y su grupo sanguíneo es A+. Respecto a sus antecedentes personales patológicos, refiere que desde los 18 años consume cerveza de manera diaria: dos latas de 355 ml de lunes a viernes y hasta doce latas durante los fines de semana. Además, fuma desde hace siete años, con un índice tabáquico de 1.75 paquetes/año. También ha tenido cuatro episodios de consumo de cocaína, el más reciente hace tres meses.

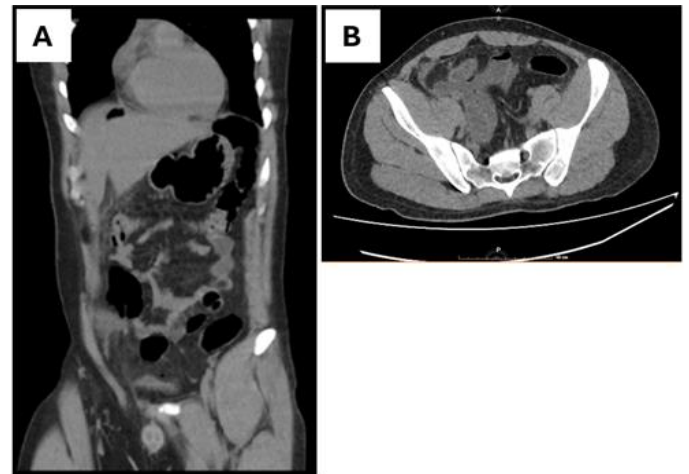
Inicia su padecimiento actual el día previo a su hospitalización con dolor abdominal súbito localizado en región periumbilical, sin irradiaciones, de tipo urente, con intensidad de 10 en escala visual análoga, acompañado de náuseas y vómito en 2 ocasiones de contenido gastroalimentario, acompañado de anorexia, sin atenuantes, motivo por el cual acude a medio particular donde se inicia tratamiento con metoclopramida, magaldrato con dimeticona, pargeverina

con clonixinato de lisina, presentando mejoría parcial por 30 minutos, posteriormente con re-instauración del cuadro motivo por el cual acude a hospitalización.

A su ingreso a urgencias con signos vitales dentro de parámetros normales. En la exploración física se encuentra palidez mucotegumentaria, mucosa oral deshidratada, abdomen con dolor intenso en epigastrio y mesogastrio, peristalsis aumentada, se ingresa con diagnóstico de probable gastritis aguda o pancreatitis, manejo inicial con ayuno, omeprazol, metoclopramida, clonixinato de lisina, paracetamol y ketorolaco, se realizan paraclínicos que incluyeron biometría hemática (BH), química sanguínea (QS), pruebas de funcionamiento hepático (PFH), amilasa, lipasa, examen general de orina (EGO), radiografía abdominal de pie y decúbito, tele de tórax y prueba rápida de Coronavirus de tipo 2 causante del síndrome respiratorio agudo severo (SARS-Cov-2). En los laboratorios se encontró leucocitosis y neutrofilia, enzimas pancreáticas normales. En la radiografía se observa aire libre subdiafragmático (Figura 2). Se solicita tomografía axial computarizada (TAC) abdominal donde se observa neumoperitoneo, plastrón en fosa ilíaca derecha, asa fija y dilatada (Figura 3A), así como líquido libre en hueco pélvico de aproximadamente 350 ml (Figura 3B).



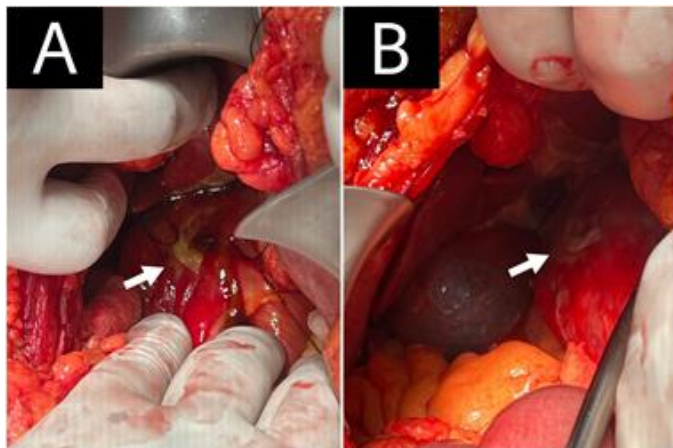
**Figura 2.** Radiografía anteroposterior de abdomen en donde se observa la presencia de aire libre subdiafragmático



**Figura 3.** Tomografía abdominopélvica simple. **A** Corte coronal evidenciando la presencia de neumoperitoneo y plastrón a nivel de fosa iliaca derecha. **B** Corte axial con presencia de líquido libre en cavidad pélvica

Acudimos a su valoración y a la exploración física identificamos punto de Mcburney doloroso, signo de Blumberg y Rovsing positivos, por lo que otorgamos un puntaje de 9 para la escala de Alvarado y de 12 puntos en la escala de Ripasa. El paciente ingresa a laparotomía exploratoria en donde se realiza una incisión media infraumbilical, encontrando 400 ml de líquido purulento en la cavidad, por lo que extendemos

la incisión de manera supraumbilical, realizamos una revisión por cuadrantes del abdomen, en cuadrante superior derecho encontramos natas de fibrina sobre duodeno con epiplón sobre este, además de la perforación de úlcera duodenal de aproximadamente 0.5 x 0.5 cm de diámetro, con salida de gasto biliar (Figura 1 A y B). Procedemos a realizar cierre primario de úlcera duodenal con parche de epiplón con colocación de drenaje Penrose. El paciente se mantiene hospitalizado para valoración de drenaje y tratamiento antibiótico con cefotaxima y metronidazol por 7 días en los cuales presenta adecuada respuesta y evolución, decidiendo su alta hospitalaria debido a mejoría y ausencia de complicaciones.



**Figura 1. A y B:** Úlcera perforada en la porción descendente del duodeno, de aproximadamente 0.5 cm de diámetro con natas de fibrina en su periferia

## Discusión

Las úlceras pépticas gástricas o duodenales ocurren principalmente por infección de *Helicobacter pylori*, uso de antiinflamatorios no esteroi-

deos, esteroides, tabaquismo, alcohol, síndrome de Zollinger-Ellison, entre otros. La perforación es una de las complicaciones de las úlceras pépticas con aumento de la mortalidad.<sup>6</sup> Dentro de los factores de riesgo en el paciente cabe destacar la higiene de manos deficiente y alcoholismo.

El síndrome de Valentino consiste en la presentación de una úlcera péptica perforada. El fluido químico de la úlcera perforada atraviesa el canal paracólico derecho a la fosa ilíaca derecha causando irritación peritoneal y apendicitis química consecuente. La mayoría de las úlceras (60%) son anteriores y ocurren en la cavidad peritoneal.<sup>7</sup>

Las manifestaciones atípicas del síndrome de Valentino al imitar apendicitis aguda se suelen pasar por alto en la exploración inicial. El diagnóstico preoperatorio es difícil, pero existen ciertos datos que pueden aumentar la sospecha clínica que son historia de enfermedad ulcerosa péptica o factores de riesgo para la enfermedad y datos ultrasonográficos de apéndice normal o con inflamación leve con líquido periapendicular. Si se encuentran estos datos, se sugiere realizar una tomografía axial computarizada contrastada de abdomen previo a la apendicectomía.<sup>8,9</sup>

La confirmación de perforación gástrica o duodenal suele hacerse de manera intraoperatoria en la exploración quirúrgica. El retraso en el

diagnóstico y tratamiento eleva la morbimortalidad. El tratamiento de la perforación es con cierre simple con o sin técnica de Graham.<sup>6</sup>

En el caso reportado por Machaku en un paciente de 23 años, la presentación clínica fue con dolor en cuadrante inferior derecho que empeoraba con el tiempo, fiebre leve y vómito alimentario en una ocasión, presentó neutrofilia, en la TAC abdominal contrastada se observó neumoperitoneo relacionado con perforación con líquido libre. La sospecha inicial fue apendicitis aguda. Se realizó una laparotomía exploratoria por incisión abdominal media, se encontró una perforación en el antro pilórico, tratado con técnica de Graham modificada. El paciente se dio de alta 5 días posterior a la cirugía.<sup>10</sup>

En el artículo de Ramírez y Villanueva fue un paciente de 29 años con dolor abdominal de 48 horas de progresión, se realizó diagnóstico de apendicitis de manera clínica, al momento de la laparoscopia se realizó el diagnóstico de síndrome de Valentino encontrando una úlcera duodenal perforada de 5 mm en la primera porción del duodeno y una apendicitis química, tuvo adecuada progresión postoperatoria.<sup>4</sup>

En nuestro caso reportado de Síndrome de Valentino encontramos características similares a los casos reportados en la literatura como son la sospecha inicial de apendicitis aguda por los datos clínicos y paraclínicos como el aire libre subdiafragmático en la radiografía y neumoperitoneo en la TAC realizando una laparotomía

exploratoria (LAPE) encontrando líquido libre y la perforación de una úlcera duodenal. Un dato importante por destacar es la presentación del síndrome de Valentino en pacientes de la tercera década de la vida. El tratamiento fue similar a lo reportado en otros artículos con cierre primario de la úlcera duodenal con técnica de Graham (parche de epiplón).

### Conclusiones

El síndrome de Valentino es una enfermedad poco frecuente que imita a la apendicitis aguda. Es importante considerarlo en el diagnóstico diferencial de pacientes con abdomen agudo, sobre todo con datos de perforación en los estudios de imagen, ya que es una patología con elevada morbimortalidad la cual mejora su pronóstico con un tratamiento adecuado.

### Referencias

1. Lotfollahzadeh S, Lopez RA, Deppen JG. Appendicitis. [Updated 2024 Feb 12]. In: StatPearls [Internet]. Treasure Island (FL): StatPearls Publishing; 2024 Jan-. Available from: <https://www.ncbi.nlm.nih.gov/books/NBK493193/>
2. Luna-Guerrero CE, Lopez-Casillas N, Lopez-Rico LA and Vargas-Flores E. An Unusual Cause of Abdominal Pain: Valentino's Syndrome. A Case 2 Report. *J J Gastroenterol Hepatol.* 2020;V4(2):1-3.
3. Malik TF, Gnanapandithan K, Singh K. Peptic ulcer disease. [Updated 2023 Jun 5]. In: StatPearls [Internet]. Treasure Island (FL): StatPearls Publishing; 2023.

4. Ramírez-Ramírez MM, Villanueva-Saenz E. Síndrome de Valentino. Úlcera péptica perforada con presentación clínica inusual. *Rev Gastroenterol Mex.* 2016.
5. Cherry BH, Patel D, Ronaghan JE. A Case of Valentino's Syndrome Presenting as Possible Appendicitis *Int Surg.* 2019;104(11-12):540-1.
6. Bertleff M, Lange J. Perforated peptic ulcer disease: a review of history and treatment. *Dig Surg* 2010; 27(3): 161–169.
7. Mahajan PS, Abdulmajeed H, Aljafari A, Kolleri JJ, Dawdi SA, Mohammed H. A Cautionary Tale: Unveiling Valentino's Syndrome. *Cureus.* 2022;14(2):2-10.
8. Rodrigo V, de Silva G, Jayasinghe D, Thalagaspitiya S, Srishankar S, Wickramaratne D, et al. Valentino's syndrome: A rare and lethal differential diagnosis for acute appendicitis. *SAGE Open Med Case Rep.* 2023(2):rjad035.
9. Mahajan P, Abdalla M, Purayil N. First report of preoperative imaging diagnosis of a surgically confirmed case of valentino's syndrome. *J Clin Imaging Sci.* 2014;4(1):1-5.
10. Machaku D, Suleman M, Mduma E, Nkoronko M. Valentino's syndrome: a bizarre clinical presentation. *J Surg Case Rep.* 2023;2023(2)