

Hallazgos por ultrasonido, tomografía computarizada y resonancia magnética en colecistitis xantogranulomatosa: reporte de caso

Ultrasound, CT, and MRI findings in xanthogranulomatous cholecystitis: a case report

Jonatan Ezequiel Camacho-Lopez¹, Francisco Fernando Morales-Sanchez², Juan Luis Rochin-Teran², José Miguel Moreno-Ortiz³, Brisceyda Arce-Bojórquez⁴, Marisol Montoya-Moreno⁴, Samuel de Jesús Rivera-Quintero¹, Adrián Ramírez-de-Arellano^{5*}

1. Médico Residente de Servicio de Imagenología Diagnóstica y terapéutica, CIDOCS, UAS, Hospital Civil de Culiacán.
2. Médico Adscrito de Imagenología Diagnóstica y terapéutica, CIDOCS, UAS, Hospital Civil de Culiacán.
3. Instituto de Genética Humana "Dr. Enrique Corona Rivera", Departamento de Biología Molecular y Genómica, Centro Universitario de Ciencias de la Salud, Universidad de Guadalajara, Guadalajara, Jalisco, México.
4. Departamento de Investigación. Centro de Investigación y Docencia en Ciencias de la Salud, Universidad Autónoma de Sinaloa
5. Instituto de Investigación en Ciencias Biomédicas, Departamento de Biología Molecular y Genómica, Centro Universitario de Ciencias de la Salud, Universidad de Guadalajara, Guadalajara, Jalisco, México.

***Autor de correspondencia:** Dr. Adrián Ramírez de Arellano

Instituto de Investigación en Ciencias Biomédicas, Departamento de Biología Molecular y Genómica, Centro Universitario de Ciencias de la Salud, Sierra Mojada 950, Col. Independencia, C.P. 44340, Guadalajara, Jalisco, México.
Teléfono: +52 (33) 1058 5200

DOI <http://dx.doi.org/10.28960/revmeduas.2007-8013.v14.n2.006>

Recibido 16 de enero 2024, aceptado 28 de marzo 2024

RESUMEN

La colecistitis xantogranulomatosa es una enfermedad inflamatoria crónica de la vesícula biliar, en la que existe un engrosamiento mural de tipo nodular difuso o focal, asociado a afectación de la grasa pericolecística y de estructuras adyacentes; por lo anterior representa un gran reto diagnóstico, ya que su principal diferencial es el carcinoma vesicular, debido a que ambas entidades comparten características clínicas, bioquímicas y radiológicas muy similares. Se presenta el caso de una paciente femenina atendida en el Hospital Civil de Culiacán en el mes de diciembre del 2023; donde se realizó el diagnóstico preoperatorio de colecistitis xantogranulomatosa por los diferentes métodos de imagen disponibles en nuestro centro (ultrasonido, tomografía computarizada y resonancia magnética), sin embargo, el principal diagnóstico diferencial por el servicio tratante antes de la cirugía, era el carcinoma vesicular. El objetivo de este artículo es establecer las características radiológicas para optimizar el diagnóstico y ofrecer un tratamiento certero y oportuno que tenga un impacto significativo en el pronóstico del paciente; de esta manera reducir la alta morbilidad y mortalidad en cirugías radicales innecesarias. Además de estancias hospitalarias prolongadas que incrementan los costos para la salud.

Palabras clave: colecistitis xantogranulomatosa, ultrasonido, tomografía computarizada, resonancia magnética, carcinoma vesicular.

ABSTRACT

Xanthogranulomatous cholecystitis is a chronic inflammatory disease of the gallbladder, in which there is a diffuse or focal nodular mural thickening, associated with involvement of pericholecystic fat and adjacent structures; therefore, it represents a great diagnostic challenge, since its main differential is gallbladder carcinoma, because both entities share very similar clinical, biochemical and radiological characteristics. We present the case of a female patient treated at the Civil Hospital of Culiacán in December 2023; where the preoperative diagnosis of xanthogranulomatous cholecystitis was made by the different imaging methods available in our center (ultrasound, computed tomography and magnetic resonance imaging), however, the main differential diagnosis by the treating service before surgery was gallbladder carcinoma. The objective of this article is to establish the radiological characteristics to optimize the diagnosis and offer accurate and timely treatment that has a significant impact on the patient's prognosis; thus reducing the high morbidity and mortality from unnecessary radical surgeries, as well as prolonged hospital stays that increase health costs.

Keywords: Xanthogranulomatous cholecystitis, ultrasound, computed tomography, magnetic resonance, gallbladder carcinoma.

INTRODUCCIÓN

La colecistitis xantogranulomatosa es una enfermedad inflamatoria crónica de la vesícula biliar, poco frecuente, caracterizada por un engrosamiento mural de tipo nodular difuso o focal, que puede infiltrar los tejidos blandos adyacentes, el hígado, duodeno o el colon. La cual representa un gran desafío diagnóstico, ya que su principal diagnóstico diferencial es el carcinoma vesicular, dada la similitud de sus hallazgos clínicos, bioquímicos y radiológicos; sin embargo, estas dos entidades pueden coexistir según la literatura en un 8.5 a 30.5%¹. De igual manera también se puede presentar la posibilidad de infección coexistente, con resultados positivos en los cultivos intraoperatorios para *Enterobacter* además de *Escherichia coli*, *Klebsiella*, *Enterococcus* y, con menos frecuencia, para *Pseudomonas*, *Serratia* y *Staphylococcus aureus*.¹

Por lo anterior, es de suma importancia conocer las características radiológicas de esta patología por los distintos métodos de imagen, esto con el fin de poder discernir entre sus principales diagnósticos diferenciales y de esta forma establecer un tratamiento certero y oportuno, que tenga un impacto significativo en el pronóstico del paciente; de igual manera reducir la alta morbilidad y mortalidad en cirugías radicales innecesarias. Además de estancias hospitalarias prolongadas que en ocasiones son innecesarias y que incrementan los costos para la salud.²

Esta enfermedad se describió por primera vez en 1970 por Christensen et al, como un pseudotumor y posteriormente denominada con el término xantogranulomatosa por McCoy en 1976.³

Se ha postulado que la etiología de la colecistitis xantogranulomatosa resulta del aumento de la presión intraluminal de la vesícula biliar secundario a obstrucción del conducto cístico por litos o por el mismo proceso inflamatorio crónico de la vía biliar; lo cual condiciona una reacción granulomatosa que genera ulceración y disrupción de la mucosa provocando entrada de la bilis hacia el espacio intramural de la pared de la vesícula biliar así como la ruptura de los senos de Rokitansky-Aschoff, esta bilis es envuelta por los macrófagos que se cargan de lípidos dando el aspecto nodular característico, que representan los hallazgos vistos por los diferentes métodos de imagen.

Los hallazgos histopatológicos que caracterizan a la colecistitis xantogranulomatosa se basan en cambios murales difusos o focales en forma de células de xantoma (histiocitos espumosos cargadas de lípidos y pigmentos biliares) además de células inflamatorias. Los histiocitos son positivos para CD68 en inmunohistoquímica. Los microabscesos tienden a formarse en la pared de la vesícula biliar, donde posteriormente se produce una reacción fibrosa y cicatrización como resultado de la reacción inflamatoria crónica. La rotura del revestimiento externo de tipo

seroso de la vesícula biliar propaga la respuesta inflamatoria hacia el hígado, intestino delgado o colon produciendo adherencias o invasión hacia estas estructuras.³

Su aspecto macroscópico es de formaciones nodulares de color amarillo, mal definidas, que infiltran la pared de la vesícula biliar, lo cual se puede presentar como un engrosamiento focal o difuso de la misma; además, como se ha mencionado, puede existir una infiltración directa a los tejidos blandos adyacentes, provocando adherencias, perforación, formación de abscesos o fistulas; lo anterior puede crear dudas diagnósticas y confundir al médico observador con el carcinoma vesicular.⁴

Su incidencia descrita en la literatura oscila entre el 0.7 y 10%⁴. Sin embargo, existe poca información a nivel mundial, por lo cual se infiere que esta patología es infradiagnosticada con una incidencia incierta hasta la actualidad. No hay predilección por algún sexo en específico, sin embargo, se menciona ligero predominio de los casos descritos en el sexo femenino en una relación 2:1, con una edad promedio que oscila entre los 60 y 80 años. Además, existen datos de asociación con diabetes tipo II y obesidad.⁴

Su presentación clínica es similar a la de una colecistitis ya sea en el contexto agudo o crónico, caracterizado por dolor en el cuadrante superior derecho, signo del Murphy positivo, en ocasiones masa palpable, así como vómitos, fiebre y leucocitosis; además, se han descrito

casos en los cuales la presentación clínica debutaba con ictericia de tipo obstructiva, así como colangitis. La pérdida de peso, anorexia o alteraciones en los antígenos séricos como son el carcinoembrionario o CA 19-9 son poco frecuentes en estos casos en comparación con pacientes con carcinoma vesicular, pero se han reportado alteración de los mismos lo que crea aún más confusión sobre su diagnóstico diferencial.

Kishore et al, han propuesto un sistema de puntuación preoperatorio para el diagnóstico de la colecistitis xantogranulomatosa con el fin de evitar cirugías radicales en casos de esta patología de estirpe benigno donde se incluyen características clínicas, bioquímicas y hallazgos radiológicos. Se utilizaron tres rangos de puntuación (≤ 7 , 8-10 y 11-13), como se mencionan a continuación (Cuadro 1), donde se incluyen variables como son edad, sexo, dolor abdominal, fiebre y leucocitosis, niveles de bilirrubina, pérdida de peso y anorexia, masa palpable, hallazgos por imagen de colecistitis, cálculos biliares, engrosamiento de la pared de la vesícula biliar, realce continuo de la línea mucosa, nódulos y bandas submucosas y presencia de masa en la vesícula biliar.

- ≤ 7 : sensibilidad del 95% y especificidad del 49%
- 8-10: sensibilidad del 86% y especificidad del 67%
- 11-13: sensibilidad del 81% y especificidad del 95 %⁵

Cuadro 1. Características incluidas en el sistema de puntuación.

Parámetros.	Puntuación: 0	Puntuación: 1
Edad	≥ 55	≤ 55
Sexo	Femenino	Masculino
Dolor abdominal	Ausente	Presente
Fiebre y leucocitosis	Ausente	Presente
Niveles de bilirrubina	≥ 3 mg/dL	< 3 mg/dL
Pérdida de peso y anorexia	Presenta	Ausente
Masa palpable	Presente	Ausente
Hallazgos de colecistitis por imagen	Ausente	Presente
Cálculos biliares	Ausente	Presente
Engrosamiento de la pared de la vesícula biliar	Focal	Difuso
Realce continuo de la línea mucosa	Ausente	Presente
Nódulos/bandas submucosas	Ausente	Presente
Presencia de masa en la vesícula biliar	Presente	Ausente

Las características radiológicas de la colecistitis xantogranulomatosa por los diferentes métodos de imagen son muy similares entre sí; sin embargo, se mencionan de forma individual para mejor descripción:

Ultrasonido:

- Engrosamiento de la pared de la vesicular biliar: difuso o focal
- Nódulos o bandas hipoecoicas intramurales
- Litos: hasta en el 80% de los casos
- Pérdida del plano adiposo intermedio o aumento en la ecogenicidad entre el parénquima hepático y la vesícula biliar

- Complicaciones: Perforación, abscesos o infiltración hepática o de estructuras adyacentes.⁶

Tomografía computarizada:

- Engrosamiento de la pared de la vesícula biliar: focal o difuso
- Nódulos o bandas hipoatenuantes con el medio de contraste de localización intraluminal: difuso o focal
- Patrones de realce de la superficie luminal
- Línea mucosa de la pared vesicular: Continua o interrumpida. Uno de los hallazgos más útiles para diferenciar del carcinoma vesicular. Mejor visualizado en fase portal
- Presencia o ausencia de litos vesiculares o en vías biliares intra o extrahepáticas
- Infiltración a estructuras adyacentes
- Realce temprano del parénquima hepático a nivel pericolecístico en relación con la hiperperfusión focal: por acumulación de células inflamatorias y diversos grados de abundante fibrosis
- Complicaciones: perforación, abscesos o formación de trayectos fistulosos⁷

Resonancia Magnética (En su mayoría similares a los de tomografía computarizada, se mencionan algunas particularidades):

- Aumento en la intensidad de señal de la pared de la vesícula biliar en comparación con

la intensidad del parénquima hepático: una intensidad de señal intermedia/alta en secuencias ponderadas en T2 sugiere lesiones xantogranulomatosas

- Patrón de realce de la pared de la vesícula biliar: un ligero realce retrasado de la pared sugiere lesiones xantogranulomatosas y un nulo realce sugiere necrosis/abscesos⁸
- Secuencias dentro y fuera de fase para orientar sobre el contenido de lípidos y colesterol de los nódulos intramurales
- Secuencias de difusión: la restricción de la pared de la vesícula biliar se observó mayormente en el carcinoma, así como mayores valores en secuencia de coeficiente de difusión aparente (ADC).⁹

El objetivo de este reporte es describir las características de los hallazgos radiológicos por los diferentes métodos de imagen (ultrasonido, tomografía computarizada y resonancia magnética) en una paciente femenina atendida en el Hospital Civil de Culiacán en el mes de diciembre del año 2023.

PRESENTACIÓN DEL CASO

Se presenta el caso de una paciente femenina de 44 años, casada, de religión católica, originaria y residente de Culiacán, Sinaloa, México, de oficio trabajadora social, con antecedente conocido de litiasis vesicular desde el año 2018; la cual presenta antecedentes de enfermeda-

des cronicodegenerativas de hipertensión arterial y obesidad grado I (IMC 32.5); además de antecedentes quirúrgicos entre los cuales destacan cesáreas, drenaje quirúrgico por bartolinitis, abdominoplastia y salpingoclasia; niego alergias, fracturas o transfusiones. La forma de presentación clínica fue inicialmente con dolor intermitente en el hipocondrio y flanco derecho con irradiación hacia la región dorsal, con mayor acentuación en la última semana previa a su hospitalización; sin relación con la ingesta de alimentos, ni otros síntomas o signos como fiebre, náuseas o vómitos. A la exploración física se encontró peristalsis presentes, abdomen blando y depresible con timpanismo en todos sus cuadrantes, signo de Murphy (-), Courvoisier (+), sin otros datos relevantes. En los resultados de laboratorio no presento alteraciones significativas; se realizó perfil oncológico con antígeno carcinoembrionario y CA 19-9 negativo. En el resto de la exploración física y estudios de laboratorio no se encontraron datos relevantes. Por lo anterior, dada la presentación clínica, el servicio de urgencias del hospital realizó un manejo conjunto con el servicio de cirugía general. Se solicitó la realización de ultrasonido abdominal general, el cual fue realizado con un equipo MINDRAY modelo DC-8 EXP donde se encontraron los siguientes hallazgos: importante disminución en el lumen de la vesícula biliar además de contenido heterogéneo, destacando un importante engrosamiento mural

de tipo nodular, concéntrico e irregular, asociado a moderada respuesta vascular a la aplicación del Doppler Color; lo anterior asociado a imagen ovalada, circunscritas e hiperecogénica, la cual proyectaba importante sombra acústica posterior, en relación con lito, localizado a nivel de su cuello, con un diámetro de 2.27 cm.

Además de las imágenes nodulares hipocogénicas en el espesor mural, destaco la presencia de áreas de hipocogenicidad focal a nivel pericolecístico y del parénquima hepático sugestivo de edema y/o infiltración (Figura 1). En el resto del protocolo de abdomen realizado se encontró hepatomegalia leve además de esteatosis hepática grado II, resto sin alteraciones.

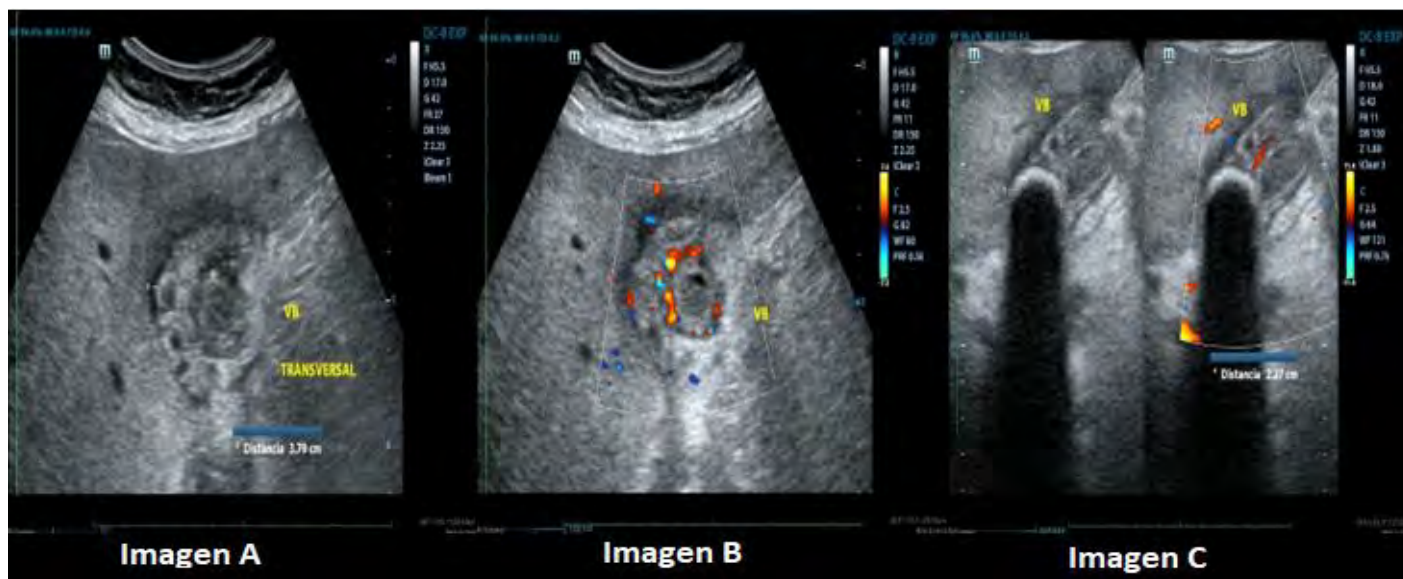


Figura 1. Imagen A) Engrosamiento mural de tipo nodular, concéntrico e irregular de la vesícula biliar. Imagen B) Respuesta al Doppler color del engrosamiento mural. Imagen C) Lito a nivel del cuello vesicular.

Posteriormente, se realizó tomografía computarizada, con equipo SIEMENS modelo SOMATON Perspectiva de 32 cortes, encontrando los siguientes hallazgos:

En adquisiciones en fase simple y posterior a la administración del medio del contraste intravenoso con fase arterial y venosa, en cortes axiales, coronales y sagitales; se corroboraron hallazgos previamente descritos, observando principalmente el engrosamiento difuso de la pared

de la vesícula biliar, coexistiendo lito redondeado con centro hipodenso. Además de hipocogenicidad pericolecística sugestiva de edema/infiltración.

En fase arterial se observa realce heterogéneo de la pared de la vesícula biliar. Asociado a líquido libre perivesicular y estriación de la grasa adyacente al parénquima hepático.

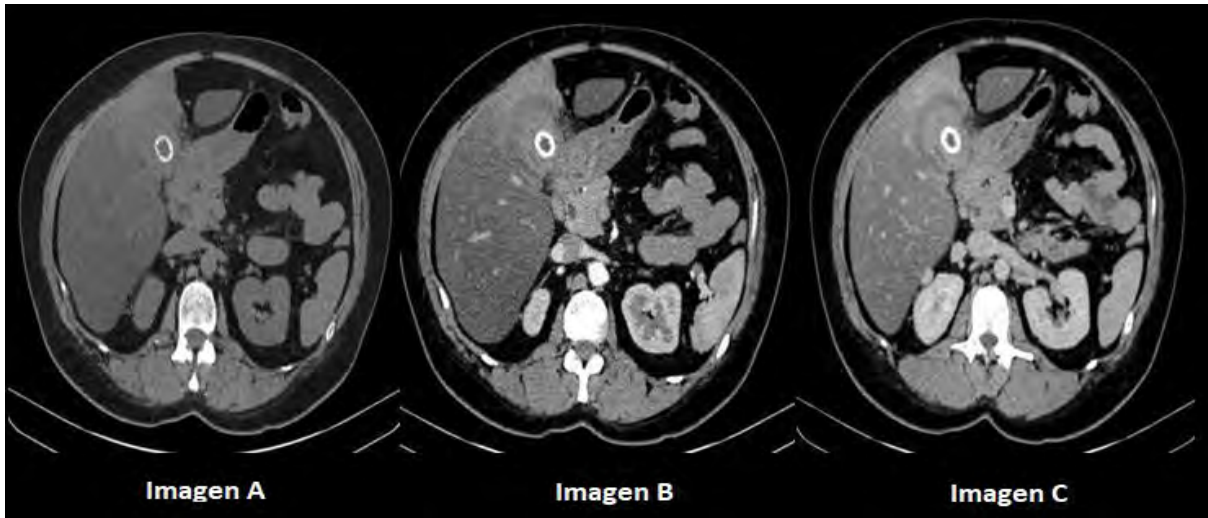


Figura 2. Tomografía abdominopelvica en cortes axiales. Imagen A) Fase simple. Imagen B) Fase arterial. Imagen C) Fase venosa.

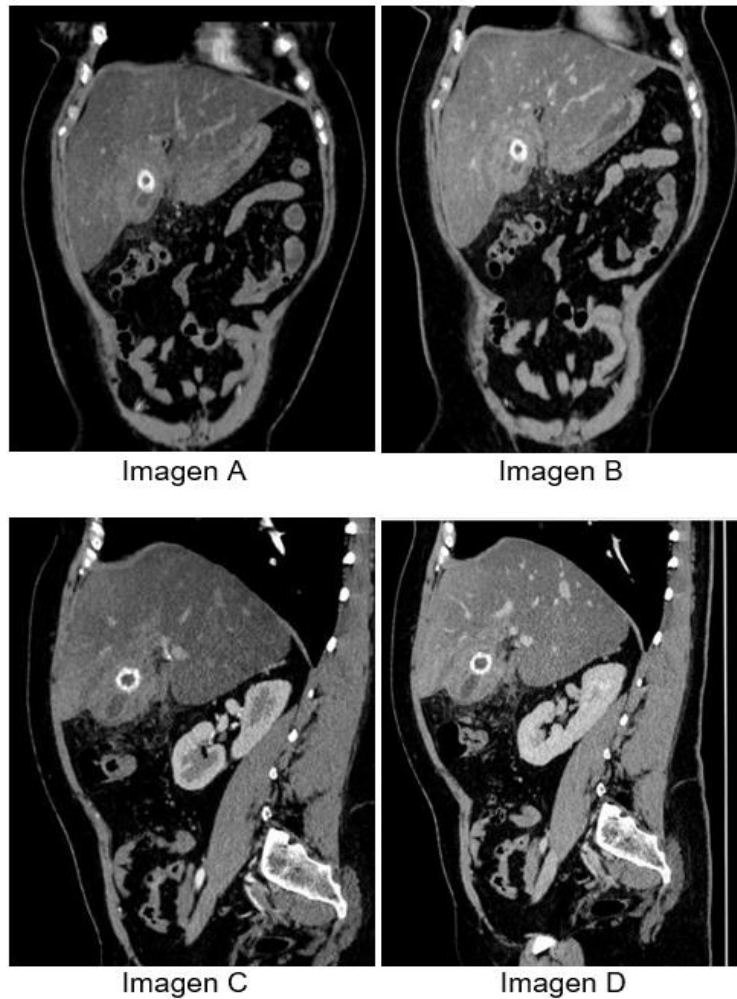


Figura 3. Tomografía abdominopelvica. Imagen A) Fase arterial en corte coronal. Imagen B) Fase venosa corte coronal. Imagen C) Fase arterial corte sagital. Imagen D) Fase venosa corte sagital.

En fase venosa destacan imágenes nodulares y bandas hipocaptantes a nivel intramural, las cuales no presentan realce significativo (Figura 2 y 3).

En el resto del estudio tomográfico se observó: leve dilatación de la vía biliar intra y extrahepática sin evidencia de lesiones en su interior, además de disminución en la densidad hepática de manera difusa en ambos lóbulos en relación con esteatosis hepática difusa.

Resto de lo evaluado del resto de órganos de la cavidad peritoneal, retroperitoneal y hueco pélvico, además de estructuras óseas y tejidos blandos sin hallazgos relevantes a destacar.

Posteriormente se realizó resonancia magnética preoperatoria para descartar complicaciones, con equipo SIEMENS modelo Magnetom Avanto de 1.5 Teslas; encontrando los siguientes hallazgos:

En secuencias ponderadas en T2 en cortes axiales, coronales y sagitales se observa engrosamiento mural difuso de la vesícula biliar asociado a áreas nodulares hiperintensas. Su contenido es heterogéneo (Figura 4).

En secuencias dentro y fuera de fase, se observan en las áreas nodulares intramurales de la vesícula biliar, la presencia de pérdida de su intensidad de señal, en relación con contenido lípido o de colesterol (Figura 5).

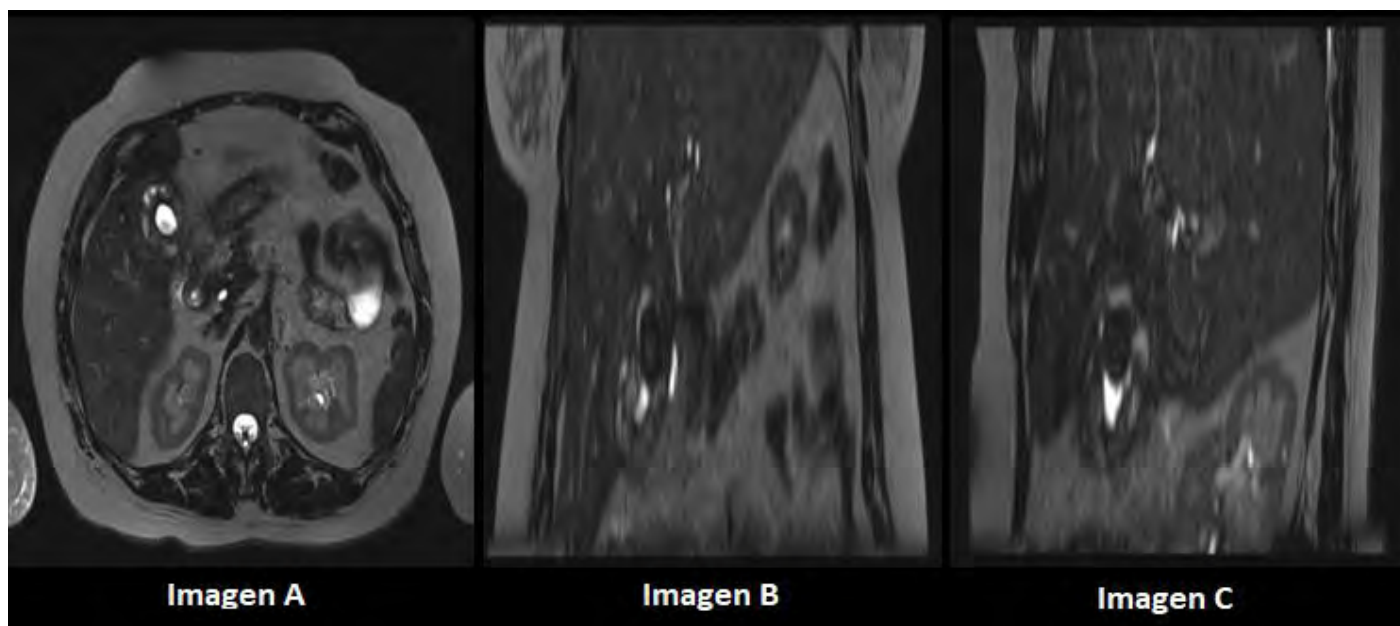


Figura 4. Resonancia magnética en secuencia T2. Imagen A) Corte axial. Imagen B) Corte coronal. Imagen C) Corte sagital.

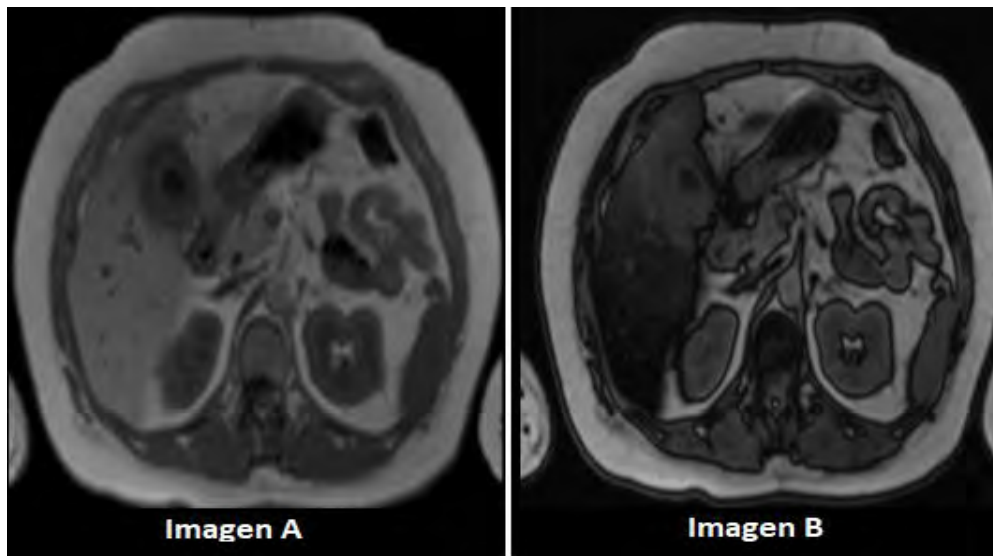


Figura 5. Resonancia magnética en secuencias dentro y fuera de fase. Imagen A) Corte axial dentro de fase. Imagen B) Corte axial fuera de fase.

En secuencia de difusión b800, se observa pared de la vesícula biliar de comportamiento hiperintenso, así como del parénquima hepático adyacente a nivel del segmento V en relación con edema/infiltración. En secuencia de coeficiente de difusión aparente (ADC) con restricción parcial a nivel del espesor mural de la vesícula biliar (Figura 6). Posteriormente se realizan fases contrastadas con el uso de material

de contraste Gadolinio, observando en secuencia ponderada en T1 con saturación grasa, en fase arterial, un reforzamiento ávido de la superficie luminal de la vesícula biliar. Asociado a realce temprano del parénquima hepático adyacente en relación con acumulación de células inflamatorias y diversos grados de abundante fibrosis.

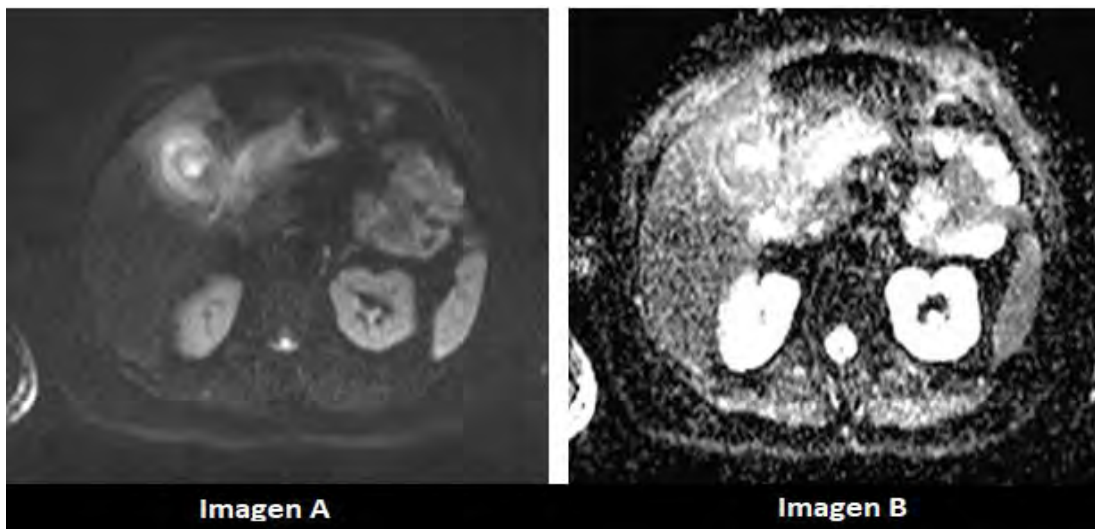


Figura 6. Resonancia magnética en secuencias de difusión. Imagen A) Corte axial en secuencia DWI B) Corte axial en secuencia ADC.

Sin evidencia de realce significativo de las áreas nodulares intramurales.

En fase portal y venosa en secuencias ponderadas en T1 con saturación grasa, se observa línea mucosa continua sin evidencia de alteraciones. Además, en secuencia colangioRM se observa pérdida de la intensidad de señal del espesor mural (Figura 7).

Los hallazgos asociados encontrados en el resto del estudio por resonancia magnética son: lodo biliar, leve dilatación de la vía biliar extrahepática sin evidencia de lesiones en su interior, esteatosis hepática difusa y aumento en el tamaño de la cola pancreática sin anomalías en tejidos blandos adyacentes.

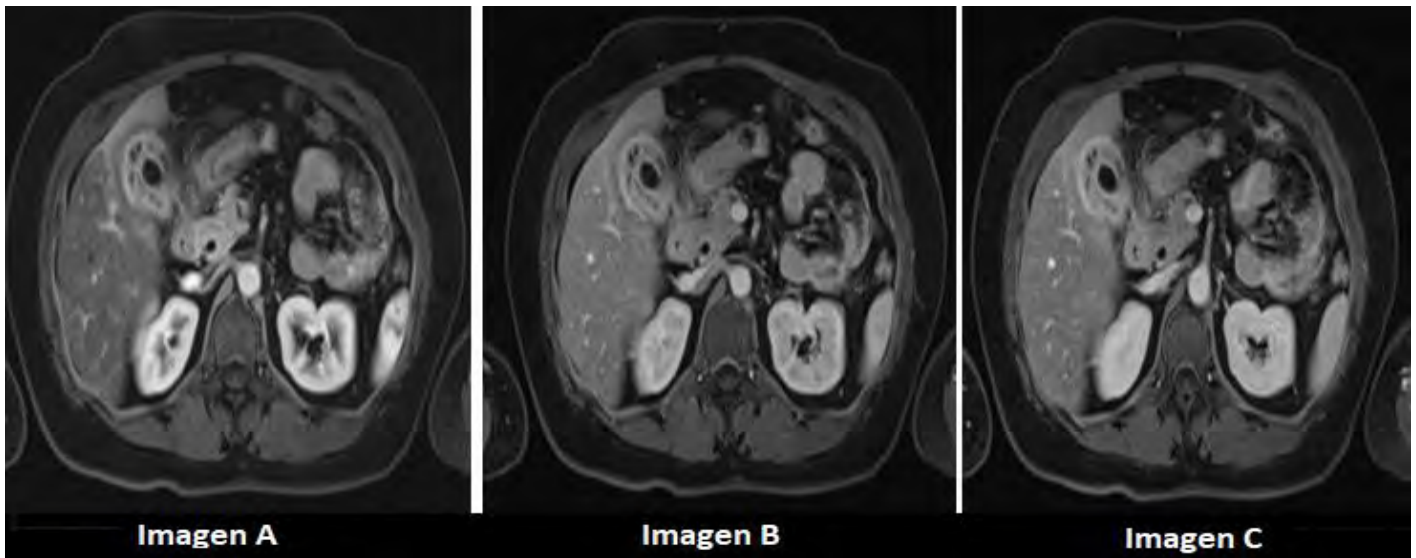


Figura 7. Resonancia magnética en secuencias en T1 con saturación grasa y medio de contraste intravenoso. Imagen A) Corte axial en fase arterial. Imagen B) Corte axial en fase venosa. Imagen C) Corte axial en fase venosa.

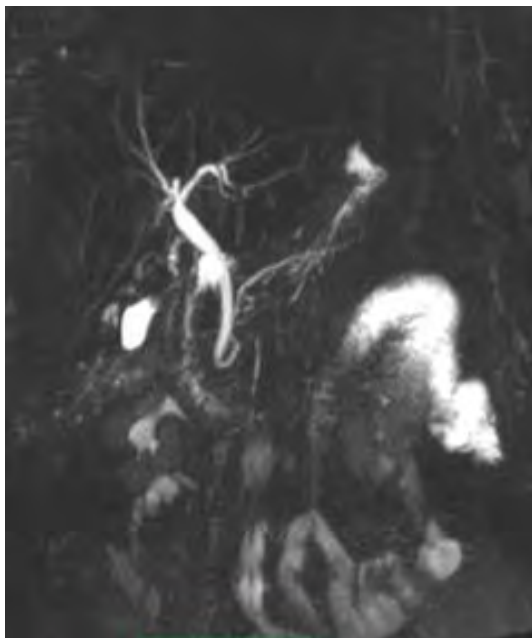


Figura 8. Resonancia magnética en secuencias ColangioRM. Imagen A) Corte coronal.

La conclusión de los diferentes estudios de imagen realizados (ultrasonido, tomografía computarizada y resonancia magnética), fue: presencia de engrosamiento de la pared de la vesícula biliar de tipo nodular e irregular, entre los diagnósticos diferenciales están colecistitis litiasica de tipo xantogranulomatosa, como primera posibilidad diagnóstica; el diagnóstico diferencial principal es con carcinoma vesicular.

El servicio de imagenología diagnóstica y terapéutica del Hospital Civil de Culiacán proporcionó los reportes de los estudios realizados al

servicio de cirugía general para la toma de decisiones, el cual optó por realizar colecistectomía laparoscópica con conversión a abierta, por dificultad de diferenciación de estructuras adyacentes por edema y proceso infiltrativo; se reportaron hallazgos transoperatorios de Par- kland 5, vesícula esclerótica intrahepática, pared vesicular de 2 cm, lito único de 3 cm en su interior, fibrosis crónica, fusión de estructuras como duodeno y colon transverso y epiplón cubriendo en su totalidad la vesícula biliar, conducto cístico de 6 mm, arteria cística de 4 mm, proceso macroscópico compatible con probable necrosis tumoral y apéndice cecal subhepática de 7 cm. Sin reporte de complicaciones inmediatas ni mediatas.

Se envió muestra al servicio de patología para su estudio, donde se realizó tinción con hematoxilina y eosina, donde posteriormente se confirmó el diagnóstico de colecistitis crónica xantogranulomatosa.

DISCUSIÓN

El principal diagnóstico diferencial de la colecistitis xantogranulomatosa es el carcinoma de la vesícula biliar, con el cual puede ser indistinguible dificultando su diagnóstico preoperatorio; siendo necesario que los pacientes sean sometidos a colecistectomías radicales, aumentando así la morbimortalidad y la tasa de complicacio-

nes, además de los costos de la atención en salud con mayor tiempo de estancia intrahospitalaria.

Por lo anterior mencionado es de suma importancia conocer los principales hallazgos radiológicos que nos ayuden a discernir entre estas dos patologías. Ya que en caso de carcinoma vesicular se requiere una escisión más amplia para obtener márgenes de resección libre del tumor, así como disección de las adenopatías regionales, que puede ser excesivas si se trata de colecistitis xantogranulomatosa.

Algunas de las principales características radiológicas para diferenciarlas son las siguientes:

- Engrosamiento focal o lesión de tejido blando tipo masa que se extiende desde la pared de la vesícula biliar que invade el hígado, hilio hepático u otras estructuras adyacentes
- Disrupción/interrupción de la línea mucosa
- Obstrucción de la vía biliar extrahepática con dilatación secundaria de la vía biliar intrahepática
- Invasión macroscópica de tipo infiltrativo a nivel hepático, intestinal o del resto de estructuras adyacentes
- Metástasis hepáticas o Implantes peritoneales
- Adenopatías locoregionales >10 mm

Por lo anterior es de suma importancia correlacionar los hallazgos por imagen con el contexto clínico del paciente, el cual será característicamente diferente de tipo consuntivo, con signos

y síntomas como son; pérdida de peso, anorexia, astenia, adinamia, etc. Además de alteraciones laboratoriales como son elevación de marcadores tumores, por ejemplo CA 19-9 y CEA.

En diversos centros se ha realizado la toma de biopsia por aspiración con aguja fina (BAAF) guiada por ultrasonido, para diferenciar la colecistitis xantogranulomatosa del carcinoma vesicular con resultados prometedores con especificidad de hasta el 96%⁴. Sin embargo, tener una muestra negativa no excluye el diagnóstico de carcinoma debido a probable toma de muestras en áreas no representativas. Además, existe el riesgo inminente de siembra tumoral o formación de fístulas.

Se consideran otros diagnósticos diferenciales como son la adenomiosomatosis y actinomicosis de la vesícula biliar, que tiene una incidencia y frecuencia mucho menor, con pocos casos reportados a nivel mundial.

Se hace énfasis en la utilidad de la radiología y sus diversos métodos de imagen para establecer un diagnóstico lo más certero posible, sin dejar de mencionar que el diagnóstico definitivo es por medio histopatología, sin descartar que pueden coexistir ambas entidades patológicas, lo cual se ha reportado hasta en un 10% de los casos⁵.

Se ha demostrado que establecer el diagnóstico preoperatorio de la colecistitis xantogranulomatosa representa un gran reto, dada la similitud de las características clínicas, bioquímicas y radiológicas con el carcinoma vesicular, considerado su principal diagnóstico diferencial. En este artículo se presentó el caso de una paciente femenina con diagnóstico histopatológico confirmado de colecistitis xantogranulomatosa; se describen detalladamente de las características por los diferentes métodos de imagen disponibles en el Hospital Civil de Culiacán, con el fin de orientar sobre el diagnóstico certero y oportuno para así reducir la morbi-mortalidad y la incidencia de cirugías radicales innecesarias.

ASPECTOS ÉTICOS

Se obtuvo el consentimiento informado de la paciente para la toma y publicación de los diferentes estudios de imagen donde se evidencien las principales características diagnósticas.

Los autores declaran que para la publicación de este trabajo se siguieron los protocolos correspondientes del centro de investigación y docencia (CIDOCS) del Hospital Civil de Culiacán de la Universidad Autónoma de Sinaloa.

CONFLICTOS DE INTERÉS

Los autores declaran que no existe ningún conflicto de interés con respecto a la publicación de este artículo.

Referencias

1. Linares SLM, González SRC, Lobato SAD, Lozada LR, Isla SLG, Galera SAG. Colecistitis xantogranulomatosa ¿sabemos identificarla? SERAM. 2022;1(1).
2. González DMA, Ballen DM, Cano DF, Prieto DB, Macia DMC, Vargas L, et al. Colecistitis Xantogranulomatosa vs cáncer de vesícula. SERAM. 2022;1(1).
3. Singh VP, Rajesh S, Bihari C, Desai SN, Pargewar SS, Arora A. Xanthogranulomatous cholecystitis: What every radiologist should know. *World J Radiol.* 2016; 8(2):183.
4. Rammohan A, Cherukuri SD, Sathyanesan J, Palaniappan R, Govindan M. Xanthogranulomatous cholecystitis masquerading as gallbladder cancer: ¿Can it be diagnosed preoperatively? *Gastroenterol Res Pract.* 2014; 2014:1–5.
5. Rajaguru K, Mehrotra S, Lalwani S, Mangla V, Mehta N, Nundy S. New scoring system for differentiating Xanthogranulomatous cholecystitis from gall bladder carcinoma: a tertiary care centre experience. *ANZ J Surg.* 2018; 88(1–2).
6. Tokgöz S, Akkoca M, Yilmazer D, Balas S, Azılı C, Yılmaz KB, et al. An Analysis of Xanthogranulomatous Cholecystitis Cases. *Ankara Üniversitesi Tıp Fakültesi Mecmuası* 2018, 71 (1).
7. Ito R, Kobayashi T, Ogasawara G, Kono Y, Mori K, Kawasaki S. A scoring system based on computed tomography for the correct diagnosis of Xanthogranulomatous cholecystitis. *Acta Radiol Open.* 2020; 9(4):205846012091823.
8. Shuto R, Kiyosue H, Komatsu E, Matsumoto S, Kawano K, Kondo Y, et al. CT and MR imaging findings of xanthogranulomatous cholecystitis: correlation with pathologic findings. *Eur Radiol.* 2004;14(3):440–6.
9. Zhao F, Lu P-X, Yan S-X, Wang G-F, Yuan J, Zhang S-Z, et al. CT and MR features of xanthogranulomatous cholecystitis: An analysis of consecutive 49 cases. *Eur J Radiol.* 2013;82(9):1391-1397.