

## Presentación neonatal de síndrome de cimitarra, a propósito de un caso

### Neonatal presentation of scimitar syndrome, about a case

Martínez-Félix Nora Selene<sup>1</sup>, Cabanillas-Ayón Marisol<sup>1</sup>, Escamilla-Salazar Frida Desiree<sup>2</sup>, Moreno-Gómez Rene<sup>1</sup>, Aguirre-Flores Edgar<sup>1</sup>, Zatarain-Bayliss lucia<sup>1</sup>.

1. Departamento de Neonatología del Hospital Civil de Culiacán.
2. Centro de Investigación y Docencia en Ciencias de la Salud, Universidad Autónoma de Sinaloa.

**\*Autor de correspondencia:** Dra. Escamilla-Salazar Frida Desiree  
Centro de Investigación y Docencia en Ciencias de la Salud, Universidad Autónoma de Sinaloa.  
Calle Eustaquio Buelna No. 91 Col. Gabriel Leyva, C.P. 80030. Culiacán, Sinaloa.  
E-mail: [dsreescamilla@gmail.com](mailto:dsreescamilla@gmail.com)

DOI <http://dx.doi.org/10.28960/revmeduas.2007-8013.v14.n1.007>

Recibido 05 de julio 2023, aceptado 22 de noviembre 2023

#### RESUMEN

El síndrome de cimitarra es una malformación cardíaca congénita, no tan frecuente constituyendo el 0.5 al 2% de las cardiopatías congénitas y el 3 al 5% de los casos de retorno anómalo de venas pulmonares. Ocasionada por un defecto en el desarrollo embriológico del seno venoso pulmonar, que condiciona la persistencia de las venas pulmonares aberrantes. Es caracterizado por la presencia de un drenaje anómalo de las venas pulmonares, que mediante la vena cava inferior es dirigido a la aurícula derecha. Clínicamente, se presenta de forma muy variable, desde un cuadro asintomático hasta uno de insuficiencia cardíaca severa, siendo la taquipnea la manifestación clínica más frecuentemente asociada y cuya inespecificidad dificulta el diagnóstico; características como la edad de presentación y las malformaciones que suelen coexistir con este síndrome son los principales factores determinantes de la severidad de las manifestaciones.

En este documento describimos el caso de un neonato portador del síndrome de cimitarra, con énfasis en la evolución clínica aparentemente benigna y el protocolo requerido para la determinación diagnóstica.

**Palabras clave:** *Drenaje pulmonar anómalo; Síndrome de Cimitarra; Neonatología.*

#### ABSTRACT

Scimitar syndrome is a congenital cardiac malformation, not so frequent, constituting 0.5 to 2% of congenital heart disease and 3 to 5% of cases of anomalous return of pulmonary veins. It is caused by a defect in the embryological development of the pulmonary venous sinus, which conditions the persistence of aberrant pulmonary veins. It is characterized by the presence of an anomalous drainage of the pulmonary veins, which through the inferior vena cava is directed to the right atrium. Clinically, it presents very variably, from asymptomatic to severe heart failure, with tachypnea being the most frequently associated clinical manifestation and whose unspecificity makes diagnosis difficult; characteristics such as age at presentation and the malformations that usually coexist with this syndrome are the main determinants of the severity of the manifestations.

In this paper we describe the case of a neonate carrier of scimitar syndrome, with emphasis on the apparently benign clinical evolution and the protocol required for diagnostic determination.

**Key words:** *Abnormal pulmonary drainage; Scimitar syndrome; Neonatology.*

#### Introducción

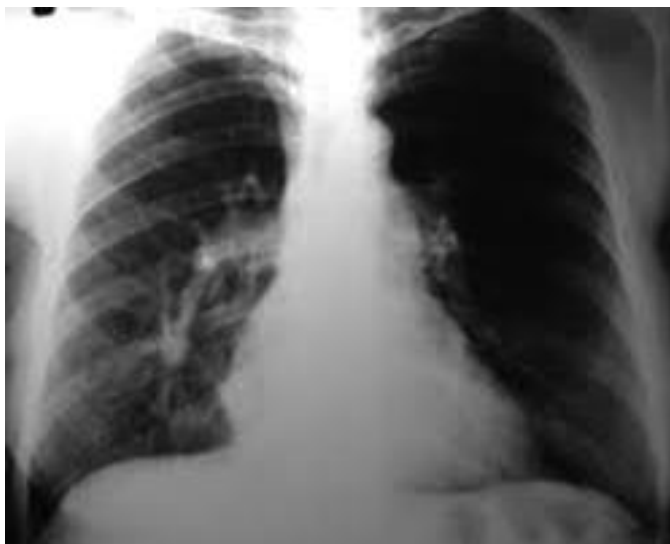El síndrome de cimitarra es una de las malformaciones comprendidas en el espectro de conexiones anómalas de las venas pulmonares (CAVP), de las cuales se estima una incidencia de 2/100,000 nacimientos, correspondiendo a una cardiopatía congénita compleja en que todas o algunas venas pulmonares drenan en el

atrio derecho o en una vena sistémica en lugar de hacerlo en la aurícula izquierda.<sup>1</sup>

Este grupo de malformaciones cardíacas son clasificadas según el sitio de desembocadura de las venas pulmonares en supracardíacas (50%), cardíacas (30%), infracardíacas (15%) y mixtas (5%); con base al grado de compromiso

de las venas pulmonares las CAVP son divididas en conexiones venosas anómalas de tipo total (CATVP) en la que todas las venas pulmonares vierten su sangre a la circulación sistémica y de tipo parcial (CAPVP) que incluye desde 1 a 3 venas pulmonares en el defecto.<sup>2</sup> Específicamente en el síndrome de cimitarra, las venas pulmonares derechas drenan clásicamente hacia la porción superior de la vena cava inferior, dando así la imagen radiológica característica (figura 1), que consiste en una opacidad curvilínea proyectada por la vena anómala, que se extiende desde el hilio pulmonar derecho hasta el ángulo cardiofrénico homolateral, semejando una cimitarra (cable curvo musulmán u oriental).<sup>3,8</sup>

En este caso, describimos el curso clínico de un neonato con síndrome de cimitarra, así como el abordaje diagnóstico necesario.



**Figura 1.** Signo radiográfico de la cimitarra, Patel et al 2020.

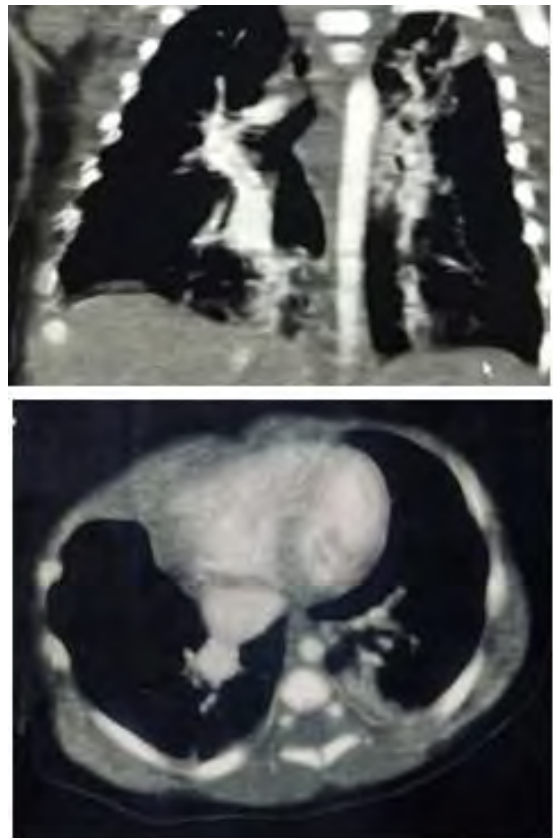
## PRESENTACIÓN DE CASO

Se trata de recién nacido de madre de 42 años, originaria de Jalisco y residente de Culiacán, ocupación hogar, primaria clásica completa. Producto de la cuarta gestación, con antecedente ginecoobstétrico de productos macrosómicos en la primera y tercera gesta, así como aborto incompleto en la segunda gesta, control prenatal regular, con antecedente materno de infección activa por SARS-COV 2 y cervicovaginitis al momento de nacimiento. Se programa para obtención por vía abdominal debido a presentación pélvica y antecedentes mencionados. Se obtiene producto masculino de 39 semanas de gestación, a través de vía abdominal, con salida de líquido amniótico claro, no llora ni respira al nacer pese a pasos iniciales de reanimación por lo que se administran tres ciclos con ventilación con presión positiva, se otorga APGAR de 6/9 al minuto y cinco minutos, así como Silverman-Andersen de 2 puntos por quejido espiratorio y tiraje intercostal, peso de 3,390 gramos, talla de 48 centímetros, perímetro cefálico de 38 centímetros. A la exploración física con frecuencia respiratoria de hasta 80 respiraciones por minuto, así como datos clínicos de dificultad respiratoria a expensas de tiraje intercostal y quejido espiratorio, con el resto de la exploración física normal. Se decide colocación de oxígeno suplementario a base de puntas nasales en donde se mantiene en vigilancia durante periodo de transición neonatal con persistencia de polipnea de manera intermitente, decidiendo

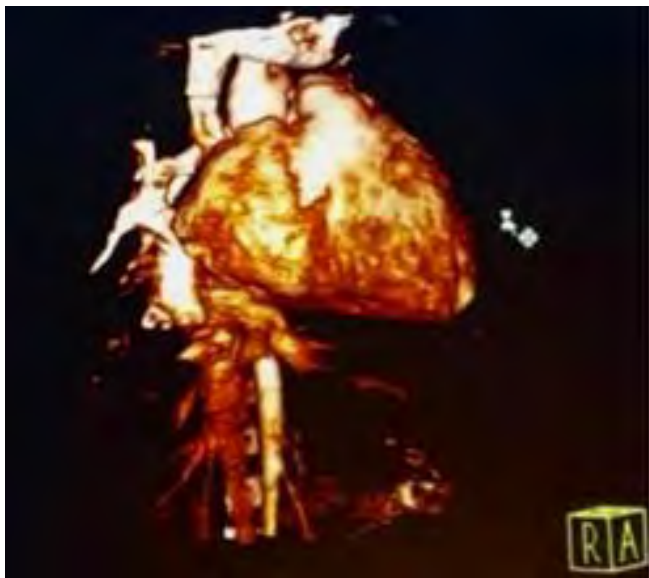
su ingreso al área de la Unidad de Cuidados Intensivos Neonatales para realizar abordaje.

A su ingreso a la Unidad de Cuidados Intensivos Neonatales se descarta foco infeccioso sistémico o pulmonar (prueba PCR COVID negativa y reactantes de fase aguda negativos), sospechando de taquipnea transitoria del recién nacido. Radiografía de tórax inicial con datos de atrapamiento aéreo, así como fusión costal entre la octava y novena costilla de hemitórax derecho por lo que se brinda únicamente tratamiento con oxígeno. Al octavo día de vida se mantiene con polipnea al intentar retiro de oxígeno suplementario, agregándose a la exploración soplo sistólico de baja tonalidad, por lo que se toman nuevos estudios de gabinete, con resultados negativos para proceso infeccioso sin embargo con imagen radiopaca en región parahiliar de hemitórax *derecho* por lo que, de acuerdo a clínica, se inicia manejo para sepsis neonatal tardía cumpliendo esquema a base de cefotaxima y ampicilina durante 7 días. Se realiza ecocardiograma encontrando *defecto septal ventricular pequeño membranoso*, iniciando tratamiento con doble diurético debido a concomitancia con proceso infeccioso pulmonar. Cumple esquema antimicrobiano, sin lograr remisión de polipnea pese a tratamiento diurético, así como permanencia de imagen antes descrita en hemitórax derecho por lo que al día 23 de vida se realiza tomografía de tórax simple con hallazgos sugestivos de drenaje anómalo

de la vena pulmonar derecha. Se revalora por el servicio de Cardiología Pediátrica, encontrando en ecocardiograma *venas pulmonares izquierdas conectadas a la aurícula izquierda, una vena pulmonar derecha drenando en aurícula izquierda y probabilidad de drenaje de vena derecha pulmonar hacia vena cava inferior cerca de la desembocadura a la aurícula derecha* por lo que se solicita angiotomografía de tórax; en la que se encontraron hallazgos correspondientes con *drenaje venoso pulmonar anómalo parcial infracardiaco, cardiomegalia, así como presencia de divertículo traqueal posterolateral derecho* (Figura 2-4). Se realiza traslado a otra unidad para realizar corrección quirúrgica de defecto antes mencionado.



**Figuras 2 y 3.** Inserción anómala de venas pulmonares angiotomografía, elaboración propia.



**Figura 4.** Defecto en la inserción venosa en reconstrucción en 3D, elaboración propia

## DISCUSION

La fisiopatología de esta entidad está dada por un aumento en el flujo pulmonar como consecuencia de la recirculación de la sangre oxigenada a través de las cavidades derechas.<sup>3</sup> Con base a su presentación clínica el síndrome de Cimitarra se ha dividido en: forma infantil en la que se incluyen a los pacientes que se diagnostican antes del primer año de vida y en la forma adulta en la que se incluyen todos los pacientes mayores a un año. Presentándose típicamente un peor pronóstico en las formas infantiles, debido a su frecuente asociación a otros defectos cardiacos congénitos (75%); manteniendo una tasa de mortalidad estimada del 45%.<sup>4,5</sup>

Clásicamente el síndrome infantil es diagnosticado durante los primeros meses de vida, con una media de presentación a los 2 meses. La falla en el crecimiento, taquipnea y falla cardiaca son los componentes dominantes en la

presentación, pudiendo acompañarse además de cianosis; sin embargo, en ambos casos los pacientes tienden a ser asintomáticos o con presentación de síntomas leves.<sup>6,7</sup>

El establecimiento del diagnóstico de este síndrome, como en el resto de malformaciones cardiacas congénitas, requiere estudios de imagen complementarios; como parte del protocolo de estudio de las cardiopatías se suele utilizar el ecocardiograma como herramienta para la evaluación inicial, requiriendo adicionalmente estudios específicos útiles para la detección de las alteraciones anatómicas propias de la enfermedad como radiografía de tórax, capaz de proporcionar la imagen del signo de cimitarra, la angiotomografía, que ayuda a detectar anomalías cardiacas, pulmonares y vasculares, angiografía, que ayuda a detectar anomalías cardiacas, pulmonares y vasculares, la gammagrafía de ventilación/perfusión y la resonancia magnética.<sup>1,8</sup>

El manejo de las CAVP es fundamentalmente quirúrgico, indicado de presentar un cociente entre el flujo pulmonar y el sistémico ( $Q_p/Q_s$ ) es mayor que 1.5:1. Específicamente en el síndrome de cimitarra la intervención quirúrgica debe ser individualizada debido a la frecuente coexistencia con otros defectos congénitos.<sup>3</sup>

## CONCLUSIÓN

El síndrome de Cimitarra a pesar de ser un diagnóstico poco frecuente entre la población neo-

natal, es de suma importancia debido a su asociación con mal pronóstico para la vida y la función en el neonato implicando un riesgo para sistemas vitales mediante el compromiso vascular provocado, así como por complicaciones determinadas por las frecuentes malformaciones coexistentes. Dada a su usual naturaleza asintomática, es complicada su distinción mediante la clínica, por lo que es importante tener en cuenta a esta entidad para que así sea posible identificar los datos sugestivos, como la persistencia de taquipnea, tal y como se presenta en el este caso; o mediante herramientas utilizadas comúnmente, como lo es la radiografía de tórax, mediante la cual es posible identificar el signo de la cimitarra.

### CONFLICTO DE INTERESES

Los autores no declaran tener conflicto de intereses.

### Referencias

1. Magalhães SP, Moreno N, Loureiro M, França M, Reis F, Alvares S, et al. Anomalous pulmonary venous connection: An underestimated entity. *Rev Port Cardiol*. 2016;35(12):697
2. Farfán CE, Echeverría MM, Salgado AG, Navarro AS, Inostroza RV, Inzunza HO. Conexión Venosa Pulmonar Anómala. Reporte de un Caso. *Int. J. Morphol*. 2018;36(4):1197–1201.
3. Patel PM, Brown JW, Rotta AT. Partial and Total Anomalous Pulmonary Venous Connections and Associated Defects. *Pediatric and Congenital Cardiology, Cardiac Surgery and Intensive Care*. London: Springer. 2020.
4. Gudjonsson U, Brown JW. Scimitar Syndrome. *Seminars in Thoracic and Cardiovascular Surgery: Pediatr. Card. Surg. Annu*. 2006;9:56–62.
5. Wang H, Kalfa D, Rosenbaum MS, Ginns JN, Lewis MJ, Glickstein JS, et al. Scimitar syndrome in children and adults: Natural history, outcomes, and risk analysis. *Ann Thorac Surg*. 2017;105(2):592–8.
6. Delgado JA, Guzman M, Abad P, Calvo VD. Conexión anómala parcial de las venas pulmonares. *An Radiol Mex*. 2011;10(1):60–5.
7. Galletti L, Casado R. Anomalías de las Venas Pulmonares. *Protocolos Diagnósticos y Terapéuticos en Cardiología Pediátrica*. Madrid, SECPCC. 2010.
8. Jaramillo C, Karam J, Sáenz J, Siegert A, Jamaica L. Síndrome de la cimitarra: serie de casos. *Bol Med Hosp Infant Mex*. 2014;71(6):367–72.
9. Bo I, Carvalho JS, Cheasty E, Rubens M, Rigby ML. Variants of the scimitar syndrome. *Cardiol Young* [Internet]. 2016;26(5):941–7.
10. Alsoufi B, Cai S, Van Arsdell GS, Williams WG, Caldarone CA, Coles JG. Outcomes after surgical treatment of children with partial anomalous pulmonary venous connection. *Ann Thorac Surg*. 2007;84(6):2020–6; discussion 2020-6.
11. Dusenbery SM, Geva T, Seale A, Valente AM, Zhou J, Sena L, et al. Outcome predictors and implications for management of scimitar syndrome. *Am Heart J* [Internet]. 2013;165(5):770–7.