

Infección como complicación de una fractura de ángulo mandibular. Reporte de un caso.

Infection as a complication of a mandibular angle fracture. A case report.

Roberto Carlos Escobar-Díaz¹, Sergio Alatorre-Pérez², Manuel de Jesús González-de Santiago², Jorge Luis Cabrera-Sandoval¹, José Leandro Ernesto Lucio-Leonel³, Paloma Serrano-Díaz⁴.

1. Residente de Cirugía Oral y Maxilofacial, Universidad Nacional Autónoma de México, ENES, León.
2. Médico adscrito de Cirugía Oral y Maxilofacial, Centenario Hospital Miguel Hidalgo, Aguascalientes, México.
3. Coordinador de la especialidad en Cirugía Oral y Maxilofacial, Universidad Nacional Autónoma de México, ENES, León.
4. Profesora del Laboratorio de Nanoestructuras y Biomateriales, Universidad Nacional Autónoma de México, ENES, León.

*Autor de correspondencia: Dra. Paloma Serrano-Díaz.

Bldv. UNAM número 2011, Predio el Saucillo y el Portero, CP 37684, León, Guanajuato.

Correo: pserranod@enes.unam.mx

DOI <http://dx.doi.org/10.28960/revmeduas.2007-8013.v13.n4.009>

Recibido 16 de septiembre 2023, aceptado 28 de noviembre 2023

RESUMEN

La fractura de ángulo mandibular es una discontinuidad ósea localizada en el área que va desde el segundo molar inferior, hasta el borde posterior de la rama mandibular. El propósito de este artículo es presentar el caso clínico de un paciente de 24 años, que acude al Centenario Hospital Miguel Hidalgo por presentar una fractura de ángulo mandibular con cuatro semanas de evolución, la cual se encontraba infectada y con el tercer molar en el trazo de la fractura. Por lo cual el tratamiento se realizó en dos tiempos, el primero para el drenaje y aseo quirúrgico, y el segundo para la reducción abierta con fijación interna de la fractura junto con la odontectomía del tercer molar. El paciente evolucionó de manera adecuada a los tratamientos anteriormente mencionados.

Palabras clave: Fractura de ángulo mandibular, infección en fractura, tercer molar.

ABSTRACT

Mandibular angle fracture is a bony discontinuity located in the area from the second lower molar to the posterior edge of the mandibular ramus. The purpose of this article is to present the clinical case of a 24-year-old patient, who came to the Centenario Hospital Miguel Hidalgo for presenting a mandibular angle fracture with four weeks of evolution, which was infected and with the third molar in the trace of the fracture. Therefore, the treatment was performed in two stages, the first for drainage and surgical cleaning, and the second for open reduction with internal fixation of the fracture together with odontectomy of the third molar. The patient had a good outcome to the aforementioned treatments.

Keywords: Angle mandibular fracture, infection in fracture, third molar.

INTRODUCCIÓN

La mandíbula es considerada el hueso más duro y rígido del víscero-cráneo^{1,2}; cuya resistencia ósea se encuentra entre 80-150 MPa y la resistencia a la compresión entre 190-280 MPa³; sin embargo, es el hueso más comúnmente fracturado en la región maxilofacial^{4,5}, representa del 36% al 70% de todas las fracturas faciales⁶. De todas la regiones de la mandíbula,

el ángulo es un sitio común de las fracturas, definiéndose como la discontinuidad ósea localizada en el área que se extiende desde el segundo molar inferior, seguido por la unión del borde inferior del cuerpo hasta el borde posterior de la rama de la mandíbula^{1,3,7}, esta región representa aproximadamente el 20-30% de todas las fracturas mandibulares⁸⁻¹⁰, las principa-

les causas son: violencia interpersonal ^{5,11}, seguido por los accidentes automovilísticos ^{8,12,13} y accidentes deportivos.

El tratamiento para las fracturas mandibulares va desde la reducción cerrada con fijación de tornillos maxilo-mandibulares, hasta la reducción abierta con fijación interna (RAFI) ⁶. Este último se basa en la exposición amplia del sitio de fractura, la reducción y estabilización de los segmentos óseos mediante el uso de mini placas y tornillos de titanio ¹⁴.

El desarrollo mandibular ya se ha completado a los veinte años de edad, es común encontrar terceros molares impactados ¹⁵. La extracción de terceros molares en la línea de fractura ha reducido la incidencia de infección ¹⁶. En el presente caso describimos el manejo de una fractura de ángulo mandibular infectada, con la presencia de un tercer molar entre los segmentos fracturados.

PRESENTACIÓN DE CASO

Se trata de paciente masculino E.P.L., de 24 años de edad, quién acude a la clínica de Cirugía Oral y Maxilofacial del Centenario Hospital Miguel Hidalgo, Aguascalientes/ México. Cuyo motivo de consulta fue dolor en región mandibular de lado derecho y dificultad en la apertura oral. Durante la anamnesis reportó haber sufrido agresión por terceras personas 4 semanas atrás, desde entonces presentó molestias, que

fueron aliviadas automedicándose con analgésicos y antiinflamatorios, retrasando así la búsqueda de atención médica. A la exploración física dirigida de cabeza y cuello, a nivel facial en tercio medio e inferior, se observó aumento de volumen en región de ángulo mandibular derecho, a la palpación de consistencia indurada, con cambios hiperémicos e hipertérmicos. En la exploración intraoral presentó apertura limitada de 3 mm aproximadamente, higiene oral deficiente, múltiples caries dentales, alteración en la oclusión dental y secreción purulenta de la zona afectada (Figura 1). En las radiografías postero-anterior y lateral de cráneo se observó línea radiolúcida en la región del ángulo mandibular derecho; en la tomografía computarizada del macizo facial se observó solución de continuidad en la misma región, con presencia de gas en el espacio bucal (Figura 2). En los estudios de laboratorio presentó una leucocitosis de 15,000 mm³, a expensas de neutrófilos 9,000 mm³.

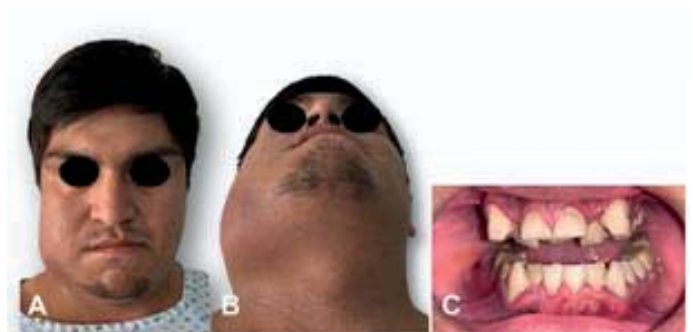

Figura 1. Fotos iniciales. A) Vista frontal, se observa aumento de volumen en hemicara derecha. B) Vista anteroinferior, cuello asimétrico, sin desplazamiento de la tráquea. C) Vista intraoral, apertura limitada, con presencia placa bacteriana.

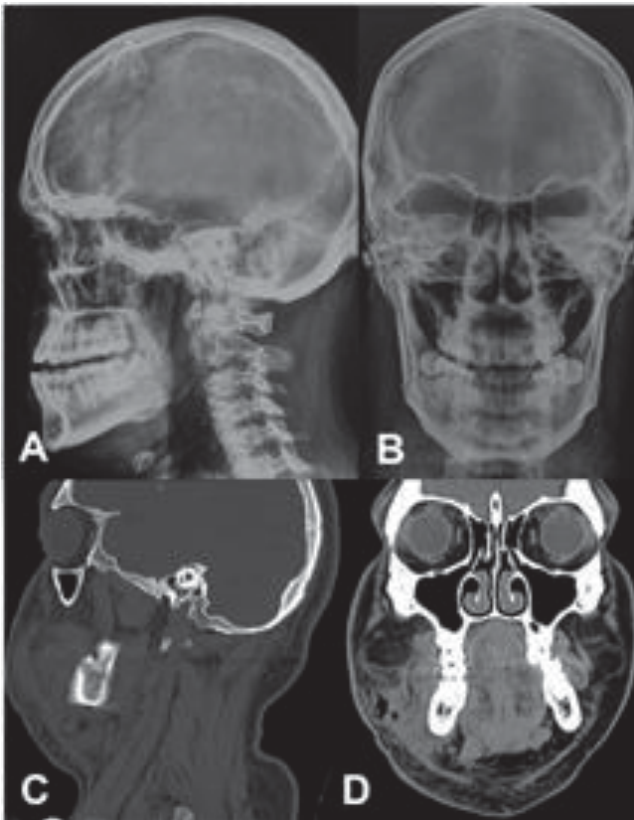


Figura 2. Estudios de imagen. A) Radiografía lateral de cráneo, se observa línea radiolúcida en ángulo mandibular con presencia de tercer molar inferior. B) Radiografía PA de cráneo, en donde presenta trazo de fractura de lado derecho de la mandíbula. C) Tomografía computarizada (TC) simple en corte sagital se observa solución de continuidad en la misma región. D) TC simple en corte coronal, se observan hipodensidades correspondiente a gas en el espacio bucal derecho.

El plan de tratamiento se realizó en dos tiempos quirúrgicos, el primero fue para drenar el absceso, y el segundo, para realizar la reducción abierta con fijación interna (RAFI) de la fractura. Bajo anestesia general balanceada (BAG) se realizó fasciotomía submandibular, drenaje de absceso y aseo quirúrgico, se tomó muestra de material purulento y se envió a estudio (Figura 3). Posteriormente se realizaron lavados y curaciones diarias cada ocho horas durante una semana. Se administró doble esquema antibiótico con clindamicina 600 mg IV y ceftriaxona 1 g IV. La bacteria aislada en el cultivo bacteriano fue

Streptococcus constellatus, la cual en el antibiograma presentó sensibilidad a los antibióticos utilizados.

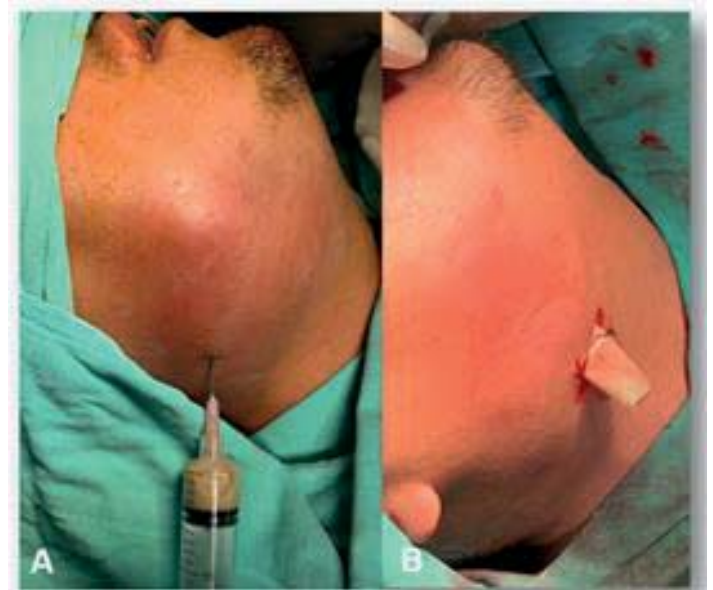

Figura 3. Fotografías transquirúrgicas. A) Toma de muestra de secreción purulenta de aspecto amarillento para cultivo bacteriano. B) Colocación de drenaje tipo Penrose.

Luego de dos semanas se realizó la RAFI. En zona intraoral se comenzó con la odontectomía del tercer molar inferior derecho, el cual se encontraba en el trazo de la fractura, se desbridó y removió el tejido osteoide desorganizado, luego se colocaron tornillos de fijación maxilo-mandibular para estabilizar la oclusión dental, se redujeron los segmentos óseos y se fijaron con una placa de cinco agujeros del sistema 2.0 con cuatro tornillos monocorticales de 7mm (técnica de Champy). Se suturó con puntos simples con vicril 3.0. (Figura 4).

En el control postquirúrgico, en la ortopantomografía se observa material de osteosíntesis en

adecuada posición (Figura 5). En el seguimiento presentó adecuada evolución, heridas cicatrizando, ausencia de signos inflamatorios y estabilidad oclusal (Figura 6). No se presentaron complicaciones.

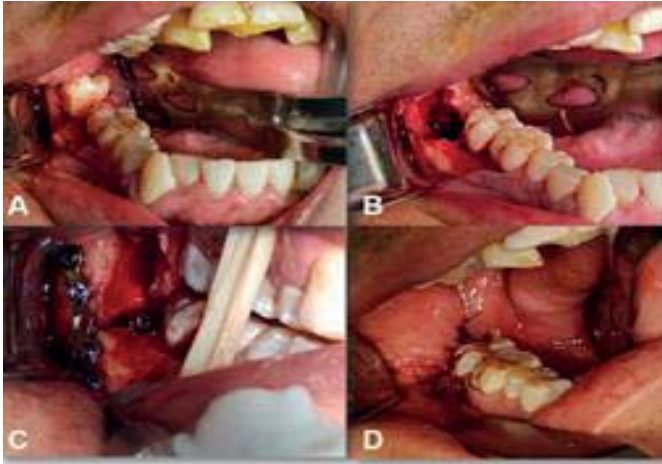

Figura 4. Fotos transquirúrgicas. A) Odontectomía del tercer molar en el trazo de fractura. B) Reducción de segmentos óseos. C) Fijación interna con material de osteosíntesis. D) Sinéresis de tejidos blandos.

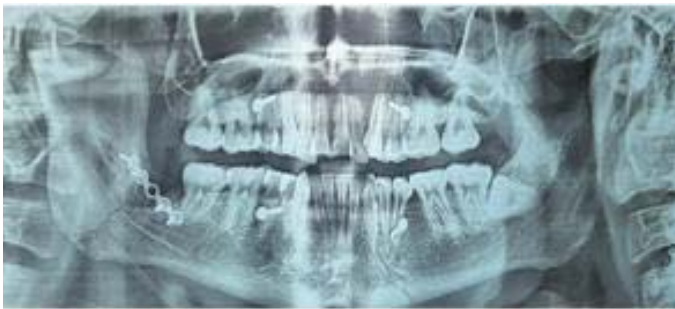

Figura 5. Ortopantomografía de control, se observa placa de titanio en adecuada posición.

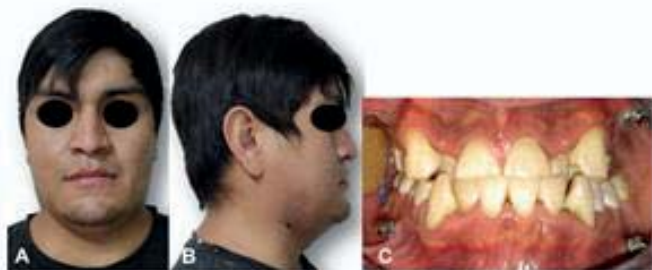

Figura 6. Fotografías finales. A) Vista frontal. B) Vista lateral, se observa herida en proceso de cicatrización. C) Vista intraoral, oclusión estable, con presencia de tornillos de FMM.

DISCUSIÓN

De todos los huesos del víscero-cráneo la mandíbula es la más duro y grande; sin embargo, es el más susceptible a las fracturas ⁷, una de las razones que podría explicar esto es la ubicación anterior que ocupa en relación con los otros huesos de la cara ^{1,8}, siendo el ángulo una de las regiones con mayor probabilidad de fracturarse ^{7, 14}, la presencia de un tercer molar hace que el ángulo mandibular sea más susceptible a fracturas ^{1,2,7,13,15,16}. En un estudio retrospectivo realizado en el Centro Médico Universitario de Seúl, Corea, en donde se revisaron ortopantomografías y tomografías computarizadas de todos los pacientes que presentaron fracturas mandibulares, reportan que los terceros molares impactados disminuyen la cantidad de hueso y el área ósea transversal, debilitando así el área del ángulo mandibular al ocupar el espacio óseo ¹. Algunos estudios reportan que las principales causas de fractura son: La violencia interpersonal, accidentes de tráfico, accidentes domésticos y accidentes deportivos ^{2,7,8}, el paciente de este caso sufrió de violencia interpersonal.

La reducción abierta con fijación interna (RAFI) se consideran el tratamiento ideal para la fractura desplazada del ángulo mandibular ⁹, hoy en día se ha observado que la RAFI para el tratamiento de fracturas mandibulares proporciona un retorno más rápido de la función en comparación con los tratamientos conservadores ¹⁷.

Existen muchos métodos disponibles para fijaciones internas, y el método de Champy es uno de los métodos más aceptables para la fijación interna de la fractura del ángulo mandibular ¹⁸. Algunos estudios reportan que en lugar de usar miniplacas dobles, la miniplaca simple fue más exitosa para las fracturas de ángulo en la mandíbula, ya que se observaron menos complicaciones ¹⁰; algunos autores reportan que cuando se coloca una miniplaca monocortical única de cuatro orificios espaciada a través del fractura y uso de cuatro tornillos monocorticales de 6 mm se obtienen resultados favorables ¹⁶, muy similar al tratamiento empleado en este caso. La reducción y fijación de las fracturas debe de realizarse de manera temprana, por lo regular 7 días posterior al traumatismo, con el fin de obtener el correcto posicionamiento de los segmentos, evitando así las secuelas ⁸. El tratamiento utilizado en este caso se realizó en dos tiempos: primero, fue el drenaje del absceso y aseo quirúrgico; y el segundo, la RAFI de la fractura y la odontectomía del tercer molar inferior. Si se hubiera drenado y tratado la fractura en un solo tiempo quirúrgico se corre un alto riesgo de infestación bacteriana en el material de osteosíntesis; una vez que las bacterias pasan a través el tejido blando dañado y reside en la interfaz del implante óseo, se produce una multiplicación rápida, las biopelículas bacterianas colonizan el material osteosintético y el hueso, lo que puede llevar a una osteítis, necrosis ósea y reducir la formación de hueso nuevo ¹⁹.

Algunos estudios reportan que la aparición de complicaciones sépticas postraumáticas graves se asocia a la presentación tardía del paciente para tratamiento especializado ^{5,12}, en el presente caso, el paciente acudió a consulta cuatro semanas después de fracturado. Las fracturas en la parte dentada de la mandíbula son propensas a infecciones por la multitud de bacterias en la flora oral ^{4,12}. La antibioticoterapia dirigida es fundamental para el tratamiento de infecciones por fractura de ángulo mandibular; en un estudio realizado en la Universidad de Helsinki, Finlandia, sobre el uso de antibióticos en la cirugía de fractura mandibular, recomiendan la profilaxis antibiótica perioperatoria y postoperatoria, como parte del tratamiento quirúrgico, especialmente en las fracturas del ángulo mandibular ⁴. En el presente caso, se inició con doble esquema antibiótico; luego, al tener los resultados del cultivo y antibiograma se demostró la sensibilidad bacteriana a esos mismos antibióticos utilizados.

En una revisión bibliográfica publicada por Diago y cols, reportan que los terceros molares erupcionados e impactados deben eliminarse en presencia de síntomas dolorosos asociados a infección ²⁰. Algunos autores mencionan, que es mejor dejarlos en la línea de fractura; sin embargo, otros reportan retirarlos porque hay un mayor riesgo de complicaciones como infecciones recurrentes en el sitio de fractura ^{6,16}. En un estudio realizado por Hammond y cols, se

revisaron pacientes que tenían terceros molares en el momento de la lesión traumática, concluyeron que si los terceros molares en la línea de una fractura tienen caries, están fracturados, están involucrados periodontalmente, o si interfirieron con la oclusión, se deben extraer en el momento de la fijación ¹⁶. En el presente caso se retiró el tercer molar en el sitio de fractura, previo a la RAFI ya que se encontraba expuesto al medio oral y el paciente tenía enfermedad periodontal.

Es importante dar un tratamiento oportuno, así como un seguimiento postoperatorio, para descartar complicaciones como: maloclusión, dolor con la masticación, cicatrización deficiente, reinfección del sitio quirúrgico, falta de unión ósea, mala unión y la exposición del material de osteosíntesis. ^{6,17}.

CONCLUSIONES

Las fracturas de ángulo mandibular tienen una alta morbilidad si no son tratadas en el momento oportuno, una de las complicaciones es la infección en el sitio de fractura. El manejo en dos tiempos quirúrgicos resultó una alternativa favorable, se resolvió la infección, posteriormente se redujo y se fijó la fractura, el paciente evolucionó de manera adecuada. El retiro del tercer molar en el sitio de fractura aún es controversial; sin embargo, es una opción para considerar cuando este se encuentra expuesto a la microbiota oral y corre riesgo de reinfección.

Referencias

1. Lee Y, Kim J, Lee M, Shin D, Choi H. Relationship between mandible fractures and third molars. *Arch Craniofac Surg.* 2019; 20(6):376–81.
2. Soós B, Janovics K, Tóth Á, Di Nardo MD, Szalma J. Association Between Third Molar Impaction Status and Angle or Condylar Fractures of the Mandible: A Retrospective Analysis. *J Oral Maxillofac Surg.* 2020; 78(11):e1-1162.e8.
3. Cabrera GP, García LC, Ordóñez RH, López RP, Sánchez AV. Complicaciones en el manejo de fracturas de ángulo mandibular. *Cir Plast.* 2017; 27(1): 5-9.
4. Oksa M, Haapanen A, Strahlman F, Snall J. Antibiotic use in mandibular fracture surgery – An international survey and a review of the literature. *Stomatol.* 2022; 4(2):35-42.
5. Ozbek L, Zhu Y, Olley B, Ringrose T, Farrow A. An Unusual Case of Ludwig's Angina Following Mandibular Fracture. *Cureus.* 2021; 13(11):e19805.
6. Hsieh TY, Funamura JL, Dedhia R, Johnson BD, Dunbar C, Tollefson TT. Risk Factors Associated With Complications After Treatment of Mandible Fractures. *JAMA Facial Plast Surg.* 2019; 21(3):213–220.
7. Al-Sharani HM, Bin Z, Mashrah MA, Galvão EL, Al-Moraissi EA, Aromi MA. The influence of wisdom tooth impaction and occlusal support on mandibular angle and condyle fractures. *Sci. Rep.* 2021; 11(8):335–340.
8. Sangalette BS, Levatti TT, Vieira LV, Filho JL, Pastori CM, Toledo GL. Treatment of

- Fracture Sequel in the Mandibular Angle Region. *Case Rep surg.* 2019; 2019:3 pages.
9. Bilal Y, Rahim A, Gul S, Warraich R. Outcomes of extra oral versus intraoral approach for Mandibular angle fracture reduction. *J Pak Med Assoc.* 2020; 70(12):2088–91.
 10. Sehwat K, Malik B, Vallabha HV, Vaishnavi AV, Pendyala SK, Ibrahim M. A Comparative Evaluation of Transbuccal versus Transoral Approach for the Management of Mandibular Angle Fractures: A Prospective, Clinical, and Radiographic Study. *J Pharm Bioallied Sci.* 2021; 13(2): S1295–S1299.
 11. Farfán-Mera K, Bucheli AE, Vélez KE. Clasificación de fracturas mandibulares: Revisión Pol Con. 2018; 3(1):72-88.
 12. Juncar M, Juncar RL, Gligor FO. Ludwig's angina, a rare complication of mandibular fractures. *JIMR.* 2019; 47(5):2280-2287.
 13. Venkatachalam V PR. Does the Impacted Mandibular Third Molar Increase the Risk of Angle Fracture to Prevent the Incidence of Condylar Fracture? – A Retrospective Analysis. *Ann Maxillofac Surg.* 2022; 12:185–9.
 14. Mesa C, Massó V, Castillo M, Curbelo R. Fractura Mandibular. Presentación de un caso. *Rev Odontol Latinoam.* 2020; 12(1):19-23.
 15. Song G, Yu P, Huang G, Zong X, Yang X, Qi Z, Jin X. Simultaneous surgery of mandibular reduction and impacted mandibular third molar extraction. *Medicine.* 2020; 99(15):e19397.
 16. Hammond D, Parmar S, Whitty J, Pigadas N. Does Extraction or Retention of the Wisdom Tooth at the Time of Surgery for Open Reduction and Internal Fixation of the Mandible Alter the Patient Outcome? *Craniomaxillofac Trauma Reconstr.* 2015; 8:277-280.
 17. Vityadewi N, Prawoto AN, Seswandhana R, Wahdini SI, Ramli RN, Dachlan I. Treatment of extended comminuted mandibular fractures with infected. cutaneous fistule Post-ORIF using a reconstruction plate: A case report. *Ann Med Surg.* 2022; 80.
 18. Bohluli B, Mohammadi E, Oskui IZ, Moaramnejad N. Treatment of mandibular angle fracture: Revision of the basic principles. *Chin J Traumatol.* 2019; 22:117-119.
 19. Zirk M, Markewitsch W, Peters F, Kroger N, Philipp Lentzen M, et al. Osteosynthesis-associated infection in maxillofacial surgery by bacterial biofilms: a restrospective cohort study of 11 year. *Clin Oral Investig.* 2023.
 20. Diago MP, Font OC, Torres AS, Figueiredo R, Garcés MA, Escoda CG. Indications of the extraction of symptomatic impacted third molars. A systematic review. *J Clin Exp Dent.* 2021; 13(3): e278-86.