



Recibido: 06-05-2024
Aceptado: 24-05-2024

Optimización de la analgesia epidural: protocolo de evaluación con Ultrasonido Doppler y Modo M para la localización precisa del catéter

Optimization of epidural analgesia: proposed protocol for evaluation with Doppler Ultrasound and M Mode for precise catheter localization

Palabras clave:

analgesia epidural, catéter epidural, ultrasonido doppler color, modo m, localización del catéter epidural, falla de colocación de cateter epidural.

Keywords:

epidural analgesia, epidural catheter, color doppler ultrasound, mode m, epidural catheter localization, epidural catheter misplacement.

* Instituto Nacional de Ciencias Médicas y Nutrición Salvador Zubirán

Correspondencia:

Dra. Ana Lilia Garduño-López

Coordinadora del proyecto PAIN OUT México. Instituto Nacional de Ciencias Médicas y Nutrición Salvador Zubirán. Vasco de Quiroga Núm. 15, 1er piso, Col. Sección XVI, 14000, Alcaldía Tlalpan, Ciudad de México.

E-mail: analiliagarduo@gmail.com

Visite nuestra página <http://www.painoutmexico.com>



Dra. Ana Lilia Garduño-López,* Dra. Nabila Cruz-Yedra,*
Dra. Diana Elizabeth Díaz-Arizmendi,* Dra. Frida Fernanda Verdugo-Velázquez,*
Dr. Victor Manuel Acosta-Nava,* Dr. Guillermo Dominguez-Cherit,*
Dr. Gustavo Lugo-Goytia,* Dr. Ricardo Ulises Macías-Rodríguez*

Citar como: Garduño-López AL, Cruz-Yedra N, Díaz-Arizmendi DE, Verdugo-Velázquez FF, Acosta-Nava VM, Dominguez-Cherit G et al. Optimización de la analgesia epidural: protocolo de evaluación con Ultrasonido Doppler y Modo M para la localización precisa del catéter. Rev Mex Anestesiol. 2024; 47 (4): 236-242. <https://dx.doi.org/10.35366/116229>

RESUMEN. Introducción: en la práctica quirúrgica, la analgesia epidural postoperatoria se mantiene como el estándar de oro debido a sus ventajas sobre la analgesia intravenosa con opioides. Sin embargo, el éxito de esta técnica depende en gran medida de la correcta ubicación del catéter en el espacio epidural. Al ser un procedimiento anestésico a ciegas, operador dependiente y en pacientes con diversas características anatómicas, tiene una alta incidencia de falla en la colocación de 12 a 30%. En el postoperatorio inmediato con efectos residuales anestésicos, puede ser difícil detectar de forma temprana la ineficacia del catéter epidural por encontrarse fuera del espacio epidural, lo cual puede favorecer el descontrol del dolor postoperatorio horas más tarde. Múltiples métodos diagnósticos han sido propuestos para la localización de este catéter; sin embargo, muchos de ellos implican dispositivos especiales, que son costosos, invasivos o son métodos poco prácticos en el contexto quirúrgico como la epidurografía. **Objetivo:** obtener una secuencia de pasos para la evaluación adecuada con ultrasonido modo Doppler color y modo M del catéter en el espacio epidural. **Material y métodos:** para la derivación de este protocolo se incluyeron pacientes mayores de 18 años programados para cirugía abdominal o torácica abierta, candidatos a analgesia por catéter epidural torácico, los cuales dieron su consentimiento. **Resultados:** se incluyeron un total

ABSTRACT. Introduction: postoperative epidural analgesia in open abdominal or thoracic surgery remains the gold standard due to its advantages over intravenous opioid analgesia. However, the success of this technique relies heavily on the correct placement of the catheter in the epidural space. Being a blind, operator-dependent procedure, and in patients with diverse anatomical characteristics, there is a high incidence of placement failure ranging from 12% to 30%. In the immediate postoperative period with residual anesthetic effects, early detection of epidural catheter inefficacy due to misplacement outside the epidural space can be challenging, potentially leading to postoperative pain uncontrolled hours later. Multiple diagnostic methods have been proposed for catheter localization; however, many involve special devices that are costly, invasive, or impractical in the surgical setting like epidurography. **Objective:** to establish a sequence of steps for the adequate evaluation of the catheter in the epidural space using ultrasound. **Material and methods:** patients over 18 years of age scheduled for open abdominal or thoracic surgery candidates for thoracic epidural analgesia, who provided consent. **Results:** a total of 113 patients were included in the study. The mean age of the patients was 55.8 ± 15.2 years, with 50 (44.2%) being 63 (55.8%) female. The ultrasound-guided approach protocol was optimized through measurements with different patients.

de 113 pacientes en el estudio. La media de edad de los pacientes fue de 55.8 ± 15.2 años, de los cuales 63 (55.8%) fueron mujeres. A través de mediciones con diferentes pacientes se fue optimizando el protocolo de abordaje y se obtuvieron los pasos secuenciales con el ultrasonido. **Conclusiones:** el ultrasonido emerge como una herramienta diagnóstica reciente y prometedora para la localización del catéter epidural, utilizando tanto el Modo M como el modo Doppler color. La derivación de este protocolo proporciona una base sólida para investigaciones futuras, las cuales podrán analizar el rendimiento diagnóstico del ultrasonido en comparación con la epidurografía, así como evaluar su validez interna y externa.

Conclusions: ultrasound emerges as a recent and promising diagnostic tool for locating the epidural catheter, utilizing both the M-mode and color Doppler mode. This protocol provides a solid foundation for future research, which will be able to analyze the diagnostic accuracy of ultrasound compared to epidurography, as well as evaluate its internal and external validity.

INTRODUCCIÓN

El catéter epidural continúa siendo un estándar de oro en el manejo analgésico de cirugía abdominal o torácica abierta^(1,2). La eficacia del catéter epidural en el control del dolor postoperatorio es crucial para garantizar beneficios a corto, mediano y largo plazo^(3,4). Este método, cuando funciona correctamente, proporciona un adecuado alivio del dolor dinámico, permitiendo al paciente realizar actividades básicas como respirar profundo, movilización en cama, con poco o ningún malestar. Además, se ha demostrado que mejora la función gastrointestinal y pulmonar, reduce la respuesta al estrés y minimiza los efectos adversos de los opioides, lo que puede resultar en un significativo ahorro de estos fármacos⁽⁵⁾. Sin embargo, la colocación del catéter epidural a nivel torácico, aunque preferible por sus ventajas, puede ser más desafiante debido a su naturaleza operador-dependiente y a la complejidad anatómica de la región^(6,7). Esto puede llevar a una tasa de fallo considerablemente alta en la colocación del catéter, lo que subraya la necesidad de mejorar las técnicas de colocación⁽⁸⁾. La evaluación del bloqueo sensitivo después de la colocación del epidural es esencial y, aunque existen métodos como *pinprick* y *cold pressure*, su fiabilidad puede ser cuestionable debido a la subjetividad y a la dificultad para interpretar los resultados en algunos pacientes⁽⁹⁾. La falta de una evaluación temprana y precisa del bloqueo sensitivo puede tener consecuencias graves en la evolución postoperatoria del paciente. Para verificar la posición del catéter, se han utilizado pruebas como la estimulación eléctrica epidural⁽¹⁰⁻¹²⁾ y el análisis de la forma de onda de presión epidural⁽¹¹⁻¹³⁾. Sin embargo, la epidurografía sigue siendo el estándar de oro para confirmar la posición del catéter, aunque su aplicabilidad en entornos quirúrgicos es limitada debido a la complejidad del procedimiento y a la necesidad de equipamiento especializado⁽¹⁴⁻¹⁶⁾.

El escaneo neuroaxial con ultrasonido generalmente involucra un transductor de baja frecuencia (sonda curva). El ultrasonido Doppler de flujo en color proporciona información al inyectar solución salina a través del catéter epidural, con lo

que se espera ver turbulencia a medida que se difunde por el espacio, representada en la imagen Doppler por un mosaico de color⁽¹⁷⁾.

El Modo M por su parte es una emisión de un haz de ultrasonido único que atraviesa distintas estructuras generando ecos reflejados, la imagen se crea con la administración de solución salina a través del catéter epidural en pulsos que originan una imagen ondulada o en patrón granular durante el movimiento⁽¹⁸⁾.

Por otro lado, las pruebas sensoriales y las puntuaciones de dolor informadas por el paciente, aunque son útiles para determinar la percepción sensorial, no brindan evidencia objetiva consistente de la colocación correcta del catéter epidural. En reconocimiento de estos desafíos, las tasas de «fracaso» informadas de la analgesia epidural varían en el rango de 12 a 43%^(19,20) y la detección temprana ante la falla es desafiante debido a no contar con métodos para detectar si el catéter se encuentra o no en el espacio. Por consiguiente, el objetivo de este estudio es establecer un protocolo secuencial de pasos para la utilización del ultrasonido con el propósito de verificar la posición del catéter en el espacio epidural. Este protocolo servirá como una guía para investigaciones futuras que aborden el desempeño diagnóstico, así como la validez interna y externa del ultrasonido en este contexto.

MATERIAL Y MÉTODOS

Dentro del proyecto *Pain Out*, como parte de la optimización del manejo del dolor agudo postquirúrgico y en búsqueda de encontrar un método diagnóstico que nos permita detectar el catéter en el espacio epidural en pacientes candidatos, con el objetivo de identificar tempranamente el éxito o la falla de este tipo de analgesia y modificarla en caso necesario. Este proyecto fue registrado en el comité de ética del Instituto Nacional de Ciencias Médicas y Nutrición Salvador Zubirán (INCMNSZ), por lo cual se inició este estudio con aquellos pacientes que dieron su consentimiento para participar. Se incluyeron pacientes mayores de 18 años, programados para cirugía abdominal o torácica abierta candidatos a catéter

epidural para analgesia postoperatoria. En quirófano se colocó el catéter epidural torácico utilizando la técnica estéril y convencional por palpación de estructuras anatómicas. Después de la colocación del catéter, y al terminar la cirugía, se realizó la evaluación del bloqueo sensitivo utilizando métodos convencionales (*pinprick*, *cold pressure*). En todos los pacientes se utilizó un ultrasonido Sonosite Nanomaxx con sonda curva, utilizando las funciones 2D, Doppler color y Modo M. La evaluación de la posición del catéter epidural se llevó a cabo en la cama del paciente. Este proceso se basó en una secuencia de pasos detallados, los cuales fueron modificados y optimizados a medida que se aplicaron en diferentes pacientes, hasta alcanzar la secuencia final descrita en la *Figura 1*. Se registraron todos los hallazgos obtenidos durante esta evaluación mediante ultrasonido.

RESULTADOS

Se incluyeron un total de 113 pacientes en el estudio, con una edad promedio de 55.8 ± 15.2 años, entre los cuales 55.8% fueron mujeres. La colocación del catéter fue principalmente en T11-T12 en 62% de los casos. La media de fijación del catéter desde la piel fue de 10.8 ± 2.3 cm. La obtención de los pasos secuenciales del protocolo de escaneo con ultrasonido descritos en la *Figura 1* se realizó conforme se adquirió experiencia. Se observó que la aspiración inicial sin administrar líquido a través del catéter con la generación de un mosaico de color podía proporcionar una localización más precisa del catéter a partir del sitio de inserción. Además, se encontró que administrar más de 0.5 mL de solución salina por el catéter para producir un flujo turbulento era suficiente en la aparición de un mosaico de color. Sin embargo, al administrar una cantidad mayor, se observó que la detección del mosaico se volvía difícil o imposible, lo que sugiere una posible saturación del catéter y del espacio epidural. También se identificó en dos pacientes que los catéteres insertados a más de 15 cm no eran detectados por el ultrasonido, por lo que fue necesario retirarlos algunos centímetros para poder visualizar el mosaico de color.

El ultrasonido mostró una buena concordancia con la evaluación clínica del catéter epidural, con un coeficiente de kappa de Cohen alcanzado de 0.802 (error estándar = 0.085; $p < 0.001$). Se presentaron resultados preliminares en la *Tabla 1* con respecto al desempeño diagnóstico en comparación con la evaluación clínica y el control del dolor.

DISCUSIÓN

Los resultados preliminares de este estudio destacaron una alta sensibilidad y especificidad del ultrasonido en comparación con la evaluación clínica para verificar la posición y efectividad del catéter epidural. Estos hallazgos sugieren que

el ultrasonido podría ser un método no invasivo apropiado para la localización del catéter epidural; sin embargo, se requieren investigaciones adicionales para validar estos resultados. Los estudios actuales sobre el uso del ultrasonido en modo Doppler color y Modo M han demostrado ser prometedores en la evaluación y localización del catéter epidural. Por ejemplo, un estudio realizado por Elsharkawy y colaboradores en 2017, con 37 pacientes mostró la capacidad del ultrasonido para confirmar la posición del catéter en el espacio epidural mediante el Doppler color, así como para identificar la profundidad del catéter utilizando el modo M con un patrón ondulado o granular. Aunque en ese estudio se propuso un protocolo que no incluía la aspiración inicial ni la medición de las distancias de la piel al complejo posterior y anterior, a diferencia de nosotros, sugirieron el uso de 1 mL de solución salina para producir un mosaico de color a través del catéter epidural. En nuestro estudio, al contar con un mayor número de pacientes, pudimos adquirir experiencia y modificar algunos pasos previamente propuestos por este autor.

Por otro lado, la evaluación objetiva con ultrasonido de la localización y eficacia del catéter epidural, ya sea después de la colocación o al final de la cirugía puede contribuir significativamente a una mejor gestión del dolor postoperatorio, como alternativa al método tradicional de *pinprick* y *cold-pressure*, ya que de forma temprana por efectos anestésicos es difícil realizar esta maniobra, y de forma tardía hasta 12.8% de los pacientes incluidos en este estudio, no identificaron el cambio de sensibilidad durante la evaluación. Al asegurar que el catéter epidural esté en la posición correcta con el ultrasonido, se optimiza la analgesia, se fomenta la movilización temprana del paciente y se reduce la incidencia de complicaciones, como el íleo postquirúrgico. Esto, a su vez, conlleva a una recuperación más rápida, facilitando la pronta reintegración del paciente a sus actividades cotidianas.

Los resultados obtenidos difieren de series de casos previas con respecto al Doppler color de flujo en catéteres epidurales lumbares. Por ejemplo, Riveros-Perez⁽¹⁹⁾ y Elsharkawy⁽¹⁷⁾ visualizaron la punta del catéter epidural en el complejo posterior en 37 y 68% de los casos, respectivamente. Nosotros detectamos la punta únicamente en 42% de los casos.

En otro estudio con 40 pacientes embarazadas, se observó el mosaico de color con la inyección de 1 mL de solución salina en 37/40 pacientes (93%). En los 3/40 pacientes restantes (7%), el flujo se visualizó con una mezcla de aire/solución salina. Se concluyó que la ecografía Doppler de flujo en color es factible, rápida y segura para determinar el flujo en el espacio epidural en la población obstétrica, con posibles usos clínicos como la confirmación de la posición del catéter epidural después de la colocación, así como la solución de problemas de insatisfactoria analgesia epidural⁽²⁰⁾.

La secuencia de pasos desarrollada durante la medición y evaluación de este método en diversos pacientes proporciona

Figura 1: Protocolo para localización del catéter en el espacio epidural con ultrasonido.

1. Posicionar al paciente en decúbito lateral o sentado (*Imagen 1*).
2. Material disponible: guantes, gel para el transductor y tener disponible una jeringa de solución salina con 5 cm³ conectada al catéter epidural

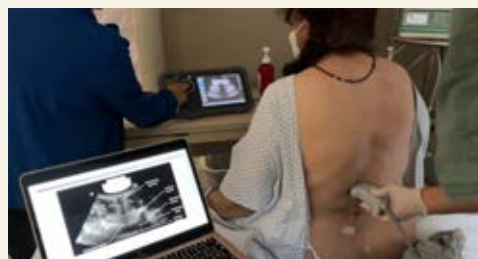


Imagen 1: Paciente en posición sentada.

3. Utilizar sonda curva de baja frecuencia en posición transversa a 45 grados y reconocer la sonoanatomía del espacio intervertebral (*Imagen 2*).

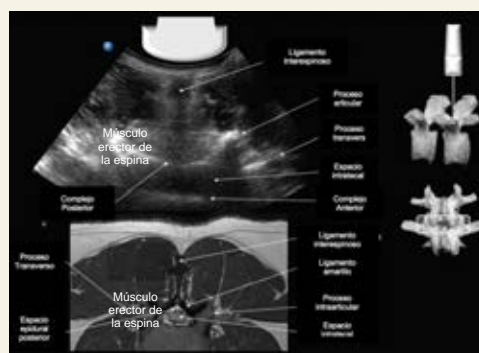


Imagen 2: Sonoanatomía del espacio intervertebral en posición transversa.

Seleccionar Modo 2D

1. Colocación de la sonda en posición transversal:
 - a. Ubicar la sonda uno a dos espacios intervertebrales por encima del sitio de inserción del catéter epidural.
 - b. Colocar la sonda en un ángulo de 45 grados en posición transversal con respecto a la superficie de la piel para permitir una mejor visualización de los tejidos (*Imagen 3*).

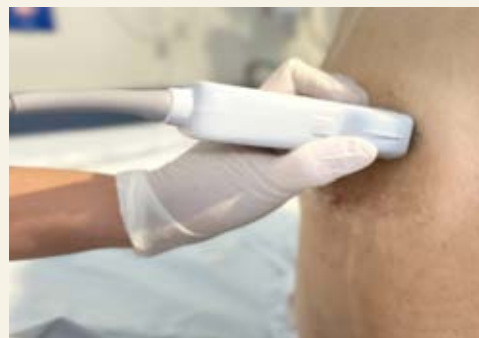

Imagen 3: Sonda ultrasonográfica en posición transversa.

Seleccionar Modo Doppler color

2. Detección de turbulencia (mosaico de color) mediante aspiración:
 - a. Escanear uno a dos espacios por arriba o por abajo de la inserción del catéter epidural y aspirar hasta detectar el mosaico de color.
 - b. La aspiración debe ser suave para crear un vacío en el área.
 - c. Se debe observar la presencia de turbulencia generada por el flujo de aspiración (mosaico de color).
 - d. La presencia de turbulencia indicará la localización del catéter (*Imagen 4*).

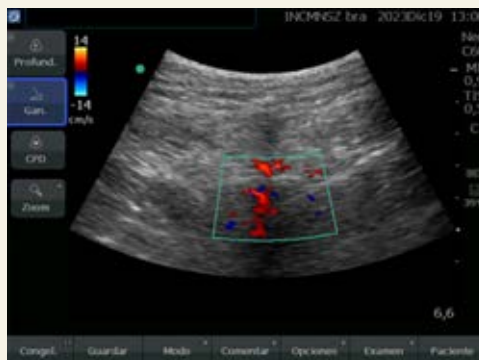

Imagen 4: Mosaico de color para identificar la localización del catéter en posición transversa.

Continúa la Figura 1: Protocolo para localización del catéter en el espacio epidural con ultrasonido.

Seleccionar Modo 2D

3. Medición de las distancias de la piel al complejo posterior y anterior en posición transversa:

- a. En el sitio donde se observe claramente el complejo posterior y anterior, medir la distancia desde la piel al complejo posterior (línea A) y desde la piel al complejo anterior (línea B). Es importante detectar ambas líneas con la sonda en posición transversa a 45 grados (*Imagen 5*).
- b. Registrar la medición de ambas líneas (*Imagen 6*).

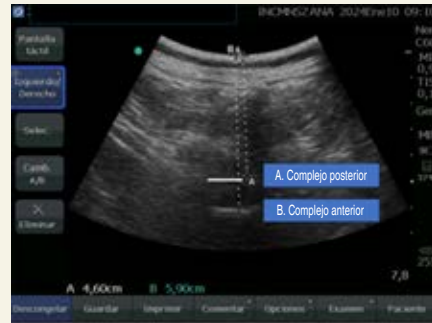


Imagen 5: Localización del complejo anterior y posterior.

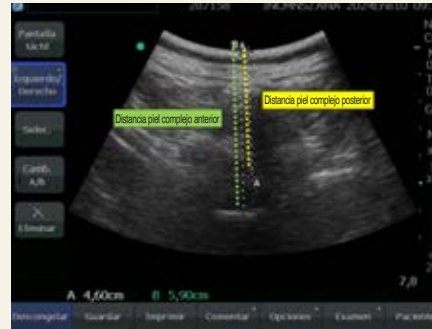

Imagen 6. Registro de las distancias de piel a ambos complejos.

4. Evaluación de la turbulencia con Doppler Color en posición transversa:

- a. Administrar únicamente 0.5 mL de solución salina a través del catéter epidural en el espacio interlaminaar previamente localizado por aspiración o posición.
- b. Buscar una señal de mosaico de color rojo y azul (*Imagen 7*), en caso de no detectarla, el catéter epidural se considerará fuera de sitio.

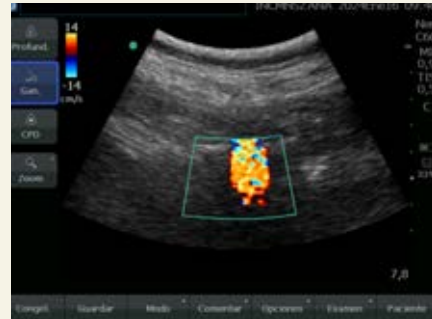

Imagen 7: Mosaico de color dentro del espacio entre el complejo posterior y anterior en posición transversa que muestra la localización del catéter en el área.

Seleccionar Modo 2D

5. Abordaje con la sonda posición parasagital oblicuo:

- a. Realizar un abordaje parasagital oblicuo (*Imagen 8*) utilizando la sonda de ultrasonido y girándola lentamente en sentido de las manecillas del reloj hasta localizar sonoanatómicamente las láminas, el complejo anterior y posterior (*Imagen 9*).

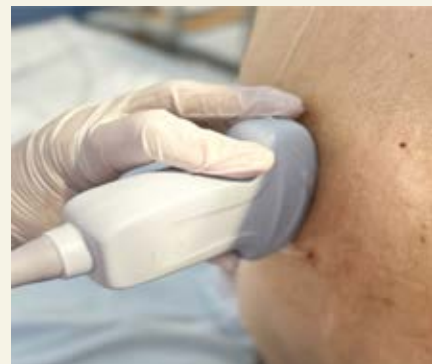

Imagen 8: Posición parasagital oblicua.

Continúa la Figura 1: Protocolo para localización del catéter en el espacio epidural con ultrasonido.

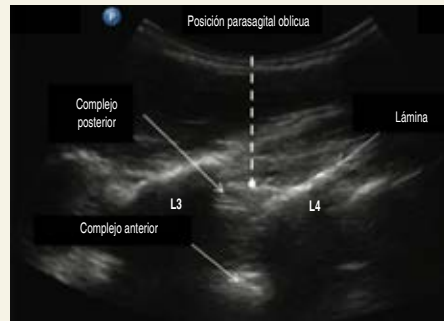

Imagen 9: Sonoanatomía en posición parasagital oblicua.

6. Evaluación de la turbulencia con Doppler Color en posición parasagital oblicua:

- a. Administrar 0.5 mL de solución salina a través del catéter epidural.
- b. Buscar una señal de mosaico de color rojo y azul (*Imagen 10*), en caso de no detectarla, el catéter epidural se considerará fuera de sitio.

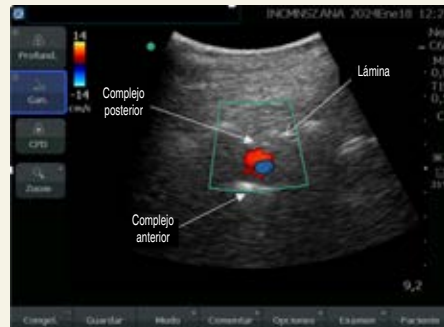

Imagen 10: Mosaico de color en posición parasagital oblicua.

Seleccionar en el USG el modo M

7. Modo M

- a. En posición parasagital media.
- b. En posición parasagital media, una vez identificado el complejo posterior y anterior en modo 2D, se cambia a modo M.
- c. Solicitar al paciente que contenga la respiración hasta visualizar un patrón uniforme durante la evaluación con el modo M (*Imagen 11*).
- d. Se administran 3 a 4 mL de solución salina a través del catéter epidural en bolos intermitentes y rápidos de 1 mL, para crear ondas durante el movimiento.
- e. Se realizará una evaluación visual para detectar un patrón ondulado o granular en la imagen obtenida.

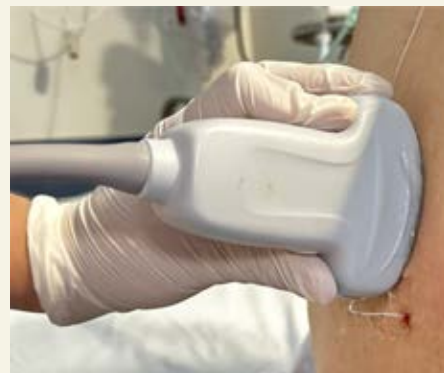

Imagen 11: Posición parasagital media.

8. Realizar una medición de la distancia de piel al patrón granular, este debe variar 1 a 4 mm de la distancia al complejo posterior en posición transversa (*Imagen 12*).

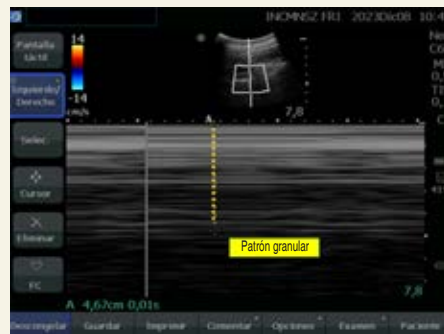


Imagen 12: Patrón ondulado o granular en Modo M y distancia al patrón granular (localización del catéter epidural).

Tabla 1: Rendimiento diagnóstico del ultrasonido en Doppler y modo M vs la clínica.

Rendimiento diagnóstico	Doppler		Modo M (%)
	Transversal (%)	Parasagital (%)	
Sensibilidad	97.9	87.5	100.0
Especificidad	86.7	73.3	87.7
Valor predictivo positivo	97.9	95.5	95.1
Valor predictivo negativo	86.7	47.8	100.0

una base sólida para futuras investigaciones. No obstante, será crucial evaluar su consistencia en estudios posteriores para garantizar su fiabilidad y aplicabilidad en distintos contextos clínicos.

CONCLUSIÓN

El ultrasonido con modo Doppler color y Modo M representa una herramienta útil y complementaria para la posible localización del catéter epidural. A pesar de algunas limitaciones, como la curva de aprendizaje, la dependencia del operador y su capacidad limitada para detectar problemas de tortuosidad o parchado del catéter, los resultados obtenidos sugieren su utilidad clínica. El desarrollo de este protocolo con pasos secuenciales en el escaneo proporciona una base sólida para investigaciones futuras, las cuales podrán analizar el rendimiento diagnóstico del ultrasonido en comparación con la epidurografía, así como evaluar su validez interna y externa.

BIBLIOGRAFÍA

- Weiss R, Pöpping DM. Is epidural analgesia still a viable option for enhanced recovery after abdominal surgery. *Curr Opin Anaesthesiol.* 2018;31:622-629.
- Beverly A, Kaye AD, Ljungqvist O, Urman RD. Essential elements of multimodal analgesia in Enhanced Recovery After Surgery (ERAS) guidelines. *Anesthesiol Clin.* 2017;35:e115-e143.
- Garduño-López AL, Castro-Garcés L, Acosta-Nava VM. Evaluación del dolor postoperatorio, estandarización de protocolos de actuación, y mejora continua basada en resultados. *Rev Mex Anestesiología.* 2019;42:160-166.
- Manion SC, Brennan TJ. Thoracic epidural analgesia and acute pain management. *Anesthesiology.* 2011;115:181-188.
- Guay J, Nishimori M, Kopp SL. Epidural local anesthetics versus opioid-based analgesic regimens for postoperative gastrointestinal paralysis, vomiting, and pain after abdominal surgery: a cochrane review. *Anesth Analg.* 2016;123:1591-1602.
- McLeod G, Cumming C. Thoracic epidural anaesthesia and analgesia. *Contin Educ Anaesth Crit Care Pain.* 2004;4:16-19.
- Teoh DA, Santosham KL, Lydell CC, Smith DF, Beriault MT. Surface anatomy as a guide to vertebral level for thoracic epidural placement. *Anesth Analg.* 2009;108:1705-1707.
- Motamed C, Farhat F, Rémérand F, Stéphanazzi J, Laplanche A, Jayr C. An analysis of postoperative epidural analgesia failure by computed tomography epidurography. *Anesth Analg.* 2006;103:1026-1032.
- Curatolo M, Petersen-Felix S, Arendt-Nielsen L. Sensory assessment of regional analgesia in humans: a review of methods and applications. *Anesthesiology.* 2000;93:1517-1530.
- Kwofie MK, Launcelott G, Tsui BCH. Determination of thoracic epidural catheter placement: electrical epidural stimulation (Tsui test) is simple, effective, and under-utilized. *Can J Anaesth.* 2019 Apr;66(4):360-364.
- Robson MI, Fawcett WJ. Identifying a correctly positioned thoracic epidural catheter for major open surgery. *BJA Educ.* 2020;20:330-331.
- Elsharkawy H, Sonny A, Chin KJ. Localization of epidural space: A review of available technologies. *J Anaesthesiol Clin Pharmacol.* 2017;33:16-27.
- Forster JG, Niemi TT, Salmenpera MT, Ikonen S, Rosenberg PH. An evaluation of the epidural catheter position by epidural nerve stimulation in conjunction with continuous epidural analgesia in adult surgical patients. *Anesth Analg.* 2009;108:351-358.
- Coleman JR, Hartmann P, Kona M, Thiele RA, Salajegheh R, Hanson NA. Use of epidurography in the perioperative and acute pain setting. *Reg Anesth Pain Med.* 2022;47:445-448.
- Johnson BA, Schellhas KP, Pollei SR. Epidurography and therapeutic epidural injections: technical considerations and experience with 5,334 cases. *AJNR Am J Neuroradiol.* 1999;20:697-705.
- Boshier PR, Woodward C, Nikravan S, Neal JM, Warren D, Low DE. Selective epidurography for the assessment of epidural catheter placement after esophagectomy. *Ann Thorac Surg.* 2019;108:905-911.
- Elsharkawy H, Sonny A, Govindarajan SR, Chan V. Use of colour Doppler and M-mode ultrasonography to confirm the location of an epidural catheter - a retrospective case series. *Can J Anaesth.* 2017 May;64(5):489-496.
- Furness G, Reilly MP, Kuchi S. An evaluation of ultrasound imaging for identification of lumbar intervertebral level. *Anaesthesia.* 2002;57:277-280.
- Riveros-Perez E, Albo C, Jimenez E, Cheriyan T, Rocuts A. Color your epidural: color flow Doppler to confirm labor epidural needle position. *Minerva Anesthesiol.* 2019;85:376-383.
- Van Den Bosch OFC, Gleicher Y, Arzola C, Siddiqui N, Downey K, Carvalho JCA. Color flow Doppler in spinal ultrasound: a novel technique for assessment of catheter position in labor epidurals. *Reg Anesth Pain Med.* 2022;47:775-779.