

## Utilidad de la ecografía de paratiroides en el diagnóstico y definición del tratamiento del hiperparatiroidismo secundario en pacientes con enfermedad renal crónica en terapia dialítica

*The usefulness of parathyroid ultrasound in the diagnosis and definition of the treatment of secondary hyperparathyroidism in patients with chronic renal disease in dialytic therapy*

César A. Restrepo Valencia <sup>1</sup>, John Edison Cárdenas <sup>2</sup>, José Arnoby Chacón Cardona <sup>3</sup>

### ABSTRACT

**Introduction:** Secondary hyperparathyroidism is a common complication in patients with chronic kidney disease (CKD). **Objective:** The objective of this study was to evaluate by imaging (neck ultrasound and parathyroid scintigraphy) patients with CKD on dialysis therapy with PTH values higher than the optimal recommended by the KDIGO guidelines in order to establish whether it was present in them with higher frequency the presence of nodular parathyroid hyperplasia, which could change its therapeutic approach. **Materials and methods:** This type of study is descriptive, observational, and retrospective from a single center. Patients with chronic kidney disease on dialysis therapy were included, and bone and mineral disorders were characterized by PTH values greater than 600 pg/ml, in whom anthropometric and laboratory variables were available. The included patients underwent ultrasound and parathyroid scintigraphy and were classified into three groups depending on the detection of images suggestive of parathyroid adenomas. **Results:** 653 patients with CKD on dialysis therapies were evaluated. PTH higher

than 600 pg/ml was detected in 117 (17.9%). In 65 (55.56%), no images compatible with adenomas were detected (Group 1); in 52 (44.44%), adenomas were detected, dividing into 38 (32.48%) with adenomas smaller than 1000 mm<sup>3</sup> (Group 2), and 14 (11.97%) with an adenoma larger than 1000 mm<sup>3</sup> (Group 3). Group 3 had a longer time on dialysis and significantly higher values of calcium, alkaline phosphatase, and PTH. **Conclusions:** Nodular hyperplasia of the parathyroid glands can affect a significant number of patients with CKD on dialysis therapy, in whom the PTH value is higher than 600 pg/ml. Its detection and evaluation of the number and volume of adenomas could guide the nephrologist in proposing the best therapeutic option for them.

**Keywords:** chronic kidney disease; hyperparathyroidism; nodular hyperplasia

### RESUMEN

**Introducción:** El hiperparatiroidismo secundario es una complicación común en pacientes con enfermedad renal crónica (ERC). **Objetivo:** El objetivo de este estudio fue evaluar por imágenes (ecografía de cuello y

*Correspondencia:*  
C. A. Restrepo Valencia  
ORCID:  
0000-0002-2006-8366  
caugustorv@gmail.com

*Financiamiento:*  
Ninguno.

*Conflicto de intereses:*  
Ninguno que declarar

Recibido: 14-03-2024  
Corregido: 26-06-2024  
Aceptado: 24-07-2024

1) Médico, Internista, Nefrólogo, Profesor Titular Universidad de Caldas. Máster en Nefrología Diagnóstica e Intervencionista. Universidad de Alcalá

2) Profesor Universidad de Caldas, Enfermero. Magister en Enfermería

3) Médico Epidemiólogo, Profesor titular Universidad de Caldas, Magister en Salud Pública

gammagrafía de paratiroides) pacientes con ERC en terapia dialítica con valores de PTH superior a los óptimos recomendados por las guías KDIGO, con el fin de establecer si en ellos estaba presente con mayor frecuencia la presencia de hiperplasia nodular de paratiroides, lo cual podría cambiar su enfoque terapéutico. **Materiales y métodos:** Tipo de estudio descriptivo, observacional, retrospectivo de un único centro. Se incluyeron pacientes con enfermedad renal crónica en terapia dialítica, y desorden óseo y mineral caracterizado por valores de PTH mayores de 600 pg/ml, en quienes se contó con variables antropométricas y de laboratorio. A los pacientes incluidos se le practicó ecografía y gammagrafía de paratiroides, y se clasificaron en tres grupos dependiendo de la detección de imágenes sugestivas de adenomas paratiroides. **Resultados:** Se evaluaron 653 pacientes con ERC en terapias dialíticas. En 117 se detectó PTH mayor de 600 pg/ml (17,9%). En 65 (55,56%) no se detectaron imágenes compatibles con adenomas (Grupo 1), en 52 (44,44%) se detectaron adenomas, dividiéndose en 38 (32,48%) con adenomas menores de 1000 mm<sup>3</sup> (Grupo 2), y 14 (11,97%) con algún adenoma mayor de 1000 mm<sup>3</sup> (Grupo 3). El grupo 3 presentó mayor tiempo en diálisis, y valores significativamente más altos de calcio, fosfatasa alcalina y PTH. **Conclusiones:** La hiperplasia nodular de las glándulas paratiroides puede afectar a un número importante de pacientes con ERC en terapia dialítica, en quienes el valor de PTH es mayor de 600 pg/ml. Su detección y evaluación del número y volumen de los adenomas podría orientar al nefrólogo a plantear la mejor opción terapéutica para ellos.

**Palabras Clave:** enfermedad renal crónica, hiperparatiroidismo, hiperplasia nodular

## INTRODUCCIÓN

El hiperparatiroidismo es una complicación común en la enfermedad renal crónica (ERC) y se asocia con incremento en la morbimortalidad cardiovascular <sup>(1,2)</sup>. Es el resultado de un manejo inadecuado de los desórdenes óseos y minerales, que da lugar a hiperfosfatemia, elevación del Factor de Crecimiento Fibroblástico 23 (FGF23), síntesis insuficiente de vitamina D, hipocalcemia, síntesis y secreción compensatoria de la hormona

paratiroidea (PTH), con crecimiento de la glándula paratiroides, la cual evoluciona de una hiperplasia difusa a nodular <sup>(3,4)</sup>. El tipo de hiperplasia conlleva a diferentes opciones terapéuticas, puesto que la variedad nodular se considera un punto de no retorno en la progresión patológica <sup>(5)</sup>, caracterizándose por refractariedad a la terapia médica <sup>(6)</sup>, optándose en su tratamiento preferencialmente por procedimientos invasivos o paratiroidectomía.

La identificación temprana y no invasiva de la hiperplasia nodular representa por lo tanto una herramienta importante. Para su diagnóstico se requiere de dos variedades de imágenes: la gammagrafía de paratiroides, y la ecografía de cuello. La gammagrafía permite la ubicación de los adenomas, pero no aporta información adicional. La ecografía de glándula paratiroides, practicada por personal experimentado, permite determinar adecuadamente la ubicación, volumen de los adenomas, tipo de hiperplasia (difusa o nodular), grado de vascularización, e identifica la presencia simultánea de varios adenomas.

En nuestro país se cuenta con un solo estudio que evaluó por ultrasonido la presencia de adenomas paratiroides. En el, Restrepo y cols. estudiaron 86 pacientes con PTH mayor a 400 pg/ml, y encontraron imágenes sugestivas de adenomas en 30 pacientes (34,88%) <sup>(7)</sup>. La detección de los adenomas, número y su tamaño contribuyeron en años posteriores a la decisión de practicar terapia intervencionista con Paricalcitol intranodular <sup>(8)</sup>, ablativa (etanol intraglandular) <sup>(9)</sup> o quirúrgica (paratiroidectomía) <sup>(10)</sup> según se observa en las publicaciones por el mismo grupo.

El objetivo de este estudio fue evaluar por imágenes (ecografía de cuello y gammagrafía de paratiroides) pacientes con ERC en terapia dialítica con valores de PTH superior a los óptimos recomendados por las guías KDIGO (máximo 9 veces el valor normal) <sup>(11)</sup>, con el fin de establecer si en ellos está presente con mayor frecuencia de la detectada previamente la <sup>(7)</sup> hiperplasia nodular de paratiroides, lo cual podría cambiar su enfoque terapéutico.

## MATERIALES Y MÉTODOS

Este estudio descriptivo fue realizado en pacientes mayores de 18 años, con ERC en terapia dialítica (hemodiálisis o diálisis peritoneal) interconsultados en el SES hospital

de Caldas-Universidad de Caldas, Servicio de Nefrología diagnóstica e intervencionismo, por presentar hiperparatiroidismo secundario, y valores de PTH superiores a 600 pg/ml, con el fin de que se les practicara ecografía de cuello en busca de imágenes compatibles con adenomas paratiroides.

A cada paciente se le exigió que, previo a los procedimientos, aportara las variables edad, etiología de la ERC, tipo de terapia dialítica, tiempo en diálisis, y las variables de laboratorio calcio, fósforo, fosfatasa alcalina y PTH. No fueron aportados por los nefrólogos tratantes el tipo de tratamiento previo para el desorden óseo y mineral, ni el tiempo que lo habían recibido.

A todos los pacientes se les practicó ecografía de cuello con énfasis en glándulas paratiroides. Se utilizó un equipo SonoScape S2/S2BW con transductor lineal de 7 a 10 MHz, obteniéndose siempre una imagen en plano transversal desde el cartílago tiroides hasta la fosa supra esternal y otra en plano longitudinal iniciando en la línea media hasta el compartimiento lateral del cuello. Todos los procedimientos se realizaron por un solo operador. Se investigó si los pacientes presentaban imágenes compatibles con adenomas paratiroides, su ubicación, vascularización y volumen de cada uno de ellos expresado en mm<sup>3</sup>, y calculado por la fórmula  $axbxcx3,1416/6$  <sup>(12)</sup>.

A los pacientes en quienes se les detectó adenomas se les solicitó gammagrafía de paratiroides con Sestamibi, con el fin de confirmar su probable diagnóstico. No se solicitó tomografía con emisión de positrones con C11 colina (PET con C11 colina) en vista de que esta tecnología está disponible en nuestro país solo desde el año 2023.

Fueron criterios de exclusión: no contar con el reporte de las variables incluidas, no practicarse los estudios imagenológicos completos: ecografía de cuello y gammagrafía de paratiroides, y adenomas de ubicación ectópica detectados por gammagrafía, pero no identificados en la ecografía.

Para la recolección de la información se diseñó una plantilla en Excel que incluyó las variables descritas.

### Consideraciones éticas

Se consideró un estudio sin riesgo para los pacientes (Resolución 8430 de Minsalud

Colombia, Sur América), puesto que el ultrasonido se ha demostrado por décadas que está exento de generar daño. Todos los pacientes dieron consentimiento informado para la práctica de la ecografía.

### Análisis estadístico

Se realizó una descripción de los pacientes según variables estudiadas. Los resultados cualitativos se analizaron por medio de proporciones y los cuantitativos por medias o medianas según criterios de normalidad.

Para comparar 2 grupos utilizamos el test de Mann-Whitney. La comparación entre 3 grupos se hizo con el test de Kruskal-Wallis.

Según los resultados, los pacientes se dividieron en 3 grupos: Grupo 1 (G1): sin presencia de adenomas, Grupo 2 (G2) presencia de adenomas ninguno con valor mayor a 1000 mm<sup>3</sup>, y Grupo 3 (G3) presencia de al menos un adenoma con volumen mayor a 1000 mm<sup>3</sup>. Los pacientes del G2 y G3 se subdividieron en aquellos con un 1 adenoma, y un segundo grupo con 2 o más de adenomas.

Cada grupo se analizó según las variables demográficas, clínicas y de laboratorio, y se compararon sus resultados entre ellos.

### RESULTADOS

Durante un periodo de 10 años (desde octubre del 2011 a septiembre del 2022) se identificaron 653 pacientes con ERC en terapias dialíticas. Un total de 117 pacientes con PTH mayor de 600 pg/ml fueron evaluados. En 65 pacientes (55,56%) no se detectaron imágenes compatibles con adenomas (G1), en 52 (44,44%) se detectaron adenomas, dividiéndose en 38 pacientes (32,48%) con adenomas menores de 1000 mm<sup>3</sup> (G2), y 14 pacientes (11,97%) con algún adenoma mayor de 1000 mm<sup>3</sup> (G3).

Las 3 principales etiologías que generaron ERC fueron las siguientes: desconocida, en 33 pacientes (28,21%), nefropatía hipertensiva, 29 pacientes (24,79%), y nefropatía diabética, 28 pacientes (23,93%). Según el tipo de procedimiento dialítico, hubo predominio de pacientes en hemodiálisis (**Tabla 1**).

No se encontró diferencias significativas en la edad, pero si en el tiempo en diálisis entre los grupos ( $p=0,001$ ) (**Tabla 2**).

**Tabla 1:** Etiología de la Enfermedad Renal Crónica y tipo de diálisis

Etiología de la ERC	Frecuencia	Porcentaje
	Desconocida	33
Nefropatía hipertensiva	29	24,8
Nefropatía diabética	28	23,9
Otras	27	23.1
<b>Tipo de diálisis</b>		
Hemodiálisis	83	70.9
Diálisis peritoneal	34	29.1
<b>Total</b>	117	100%
<b>Sexo</b>		
Masculino	53	45.3
Femenino	64	54.7
<b>Edad, media y DE</b>	53,5 (14,7)	

**Tabla 2:** Resultados comparativos de los tres grupos

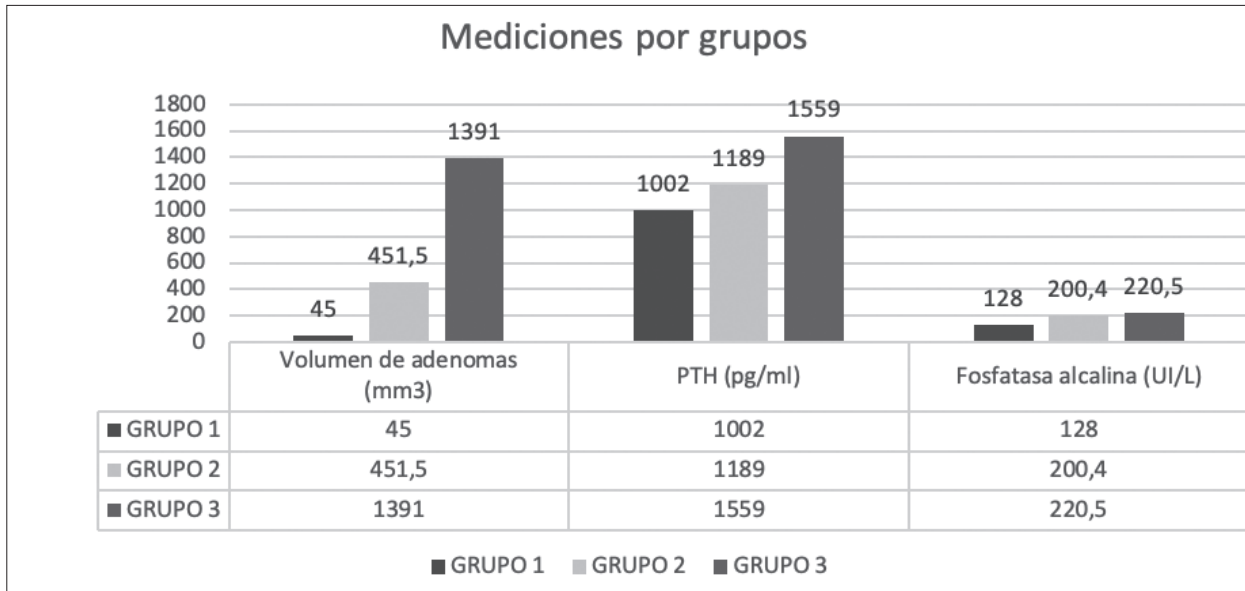
VARIABLE	GRUPO 1	GRUPO 2	p ( G 1 - G2)	GRUPO 3	P (G1 - G3) +	P (G2 - G3) +	P (3 GRUPOS) **
	MEDIAN, RIC	M E D I A N A , RIC		M E D I A N A , RIC			
Edad (años)	49,0 (38.0 – 64.0)	55,5(48.0 - 64,0	> 0.05 +	52.0 (42.0 – 65.0)	> 0.05	> 0.05	> 0.05
Tiempo en diálisis (años)	4.0 (2.0 – 7.0)	7.0 (5.0 – 11.0)	< 0.01	8.0 (6.0 – 12.0)	< 0.01	> 0.05	<0.001
Calcio (mg/dl)	8.54 (4.1 – 9.1)	9.2 (7.7 – 9.9)	< 0.01	8.9 (8.3 – 9.6)	< 0.05	> 0.05	<0.001
Fósforo (mg/dl)	4.88 (3.94 – 5.80)	4.95 (4.41 – 6.0)	> 0.05	4.8 (4.32 – 5.94)	> 0.05	> 0.05	>0.05
Fosfatasa alcalina (UI/L)	128.0 (91.0–183.0)	200.4 (139.0 – 288.0)	< 0.01	220.5 (138.0–373.0)	< 0.01	> 0.05	<0.001
PTH (pg/ml)	1002.0 (691.0–1268.0)	1189.0 (952.0 – 1517.0)	< 0.05	1559.0 (1300.0 – 1974.0)	< 0.01	< 0.05	<0.001
Volumen de adenomas (mm3)	45.0 (45.0 - 45.0)-	451.5 (310.0–670.0)	<0.01	1391.0 (1595.0 – 3000.0)	>0.01	<0.01	<0.001

+ Man Whitney, \*\* Kruskal-Wallis, PTH: parathormona

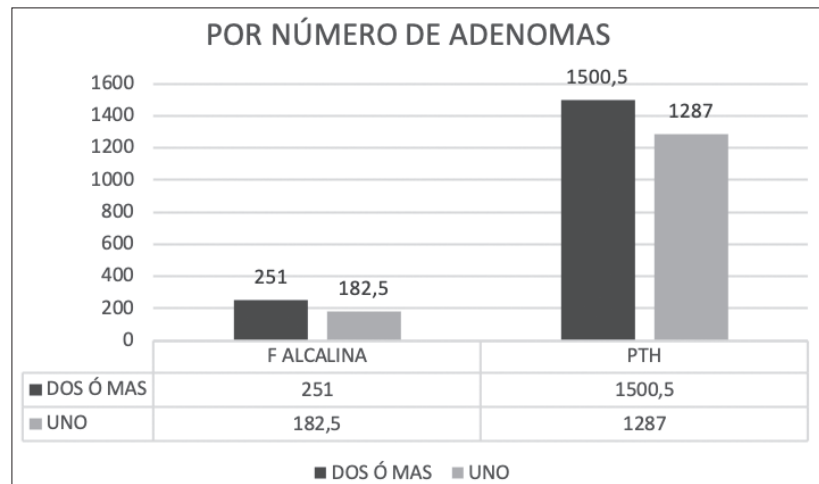
Para las variables de laboratorio no se encontraron diferencias significativas en los valores del calcio entre los grupos 2 y 3, pero si entre los demás grupos. En fósforo no se encontraron diferencias significativas entre los 3 grupos. La fosfatasa alcalina mostró diferencias al comparar los 3 grupos, excepto entre los grupos 2 y 3, cuyas diferencias fueron mínimas. La comparación de la PTH entre los grupos presenta diferencias estadísticamente significativas. El volumen promedio de los adenomas para el grupo 2 fue de 482 mm<sup>3</sup>, y para el grupo 3, 1507,8 mm<sup>3</sup> (p=0,001) (**Tabla 2, Gráfica 1**).

Al analizar las variables de laboratorio del G2 por el número de adenomas (1, igual o mayor a 2 adenomas) no se encontraron diferencias significativas, aunque el tiempo en diálisis fue superior en aquellos con igual o mayor a 2 adenomas (7,75 vs 9,6 años). Para el G3 no hubo diferencia en el tiempo en diálisis (9,7 vs 8,5 años). El grupo con mayor o igual a 2 adenomas presentó niveles más altos de fosfatasa alcalina y PTH, pero no en rangos significativos, probablemente por el número bajo de pacientes (p>0,05) (**Gráfica 2**).

**Gráfica 1:** Tendencia de volumen, PTH, y Fosfatasa alcalina según grupo



**Gráfica 2:** Análisis número de adenomas



**DISCUSIÓN**

El tratamiento del hiperparatiroidismo establecido (secundario o terciario) en la ERC incluye: disminuir en la secreción de PTH, antagonizar los efectos periféricos de la PTH (bifosfonatos y denosumab), y las terapias ablativas de la glándula paratiroides (etanol o paricalcitol intranodular) y paratiroidectomía (8,9,10).

Las terapias dirigidas a disminuir la secreción de PTH incluyen activadores no selectivos del receptor de la vitamina D (colecalfierol, ergocalciferol, alfalcidol, calcifediol, doxercalciferol y calcitriol), activadores selectivos del receptor de la vitamina D (maxacalcitol, paricalcitol), y calcimiméticos

(cinacalcet, etelcalcetide).

Este tipo de terapias logran una eficiente reducción de los niveles de PTH, pero en un grupo importante de pacientes, a pesar de escalar las dosis, se presenta refractariedad.

En cada una de esas situaciones el común detectado es la presencia de glándulas paratiroides con hiperplasia nodular, detectada en estudios histopatológicos, o por ecografía.

Las glándulas paratiroides normales miden aproximadamente 5x3x1 mm, con un volumen entre 20 a 40 mm3; son ricas en células oxifílicas y células principales, mezcladas con células adiposas. Su ecoestructura es similar al parénquima



tiroideo, lo cual las hace difícil de distinguir en condiciones normales cuando se practica ecografía de cuello <sup>(13,14)</sup>.

En la ecografía, son sugestivos de hiperplasia nodular la detección de volúmenes mayores a 500 mm<sup>3</sup> o con peso mayor a 0,5 gramos <sup>(15,16,17)</sup>. Por análisis Doppler se puede evaluar su tipo de flujo sanguíneo, encontrándose a favor de adenoma un patrón con flujo sanguíneo periférico y hacia el interior de la glándula <sup>(18)</sup>.

La refractariedad a la terapia en casos de hiperplasia nodular ha sido documentada en algunos estudios para el Calcitriol <sup>(19,20,21)</sup>, y Maxacalcitol <sup>(22,23,24)</sup>, con lo cual la insistencia con este tipo de tratamiento solo lleva a los pacientes a desarrollar calcificaciones vasculares y de tejidos blandos. Con el cinacalcet también se ha reportado refractariedad a la terapia cuando el volumen glandular es mayor de 500 mm<sup>3</sup> <sup>(25,26)</sup>, y cuando su número por paciente se encuentra en mayor cantidad de 1 <sup>(27)</sup>. La respuesta al cinacalcet se observa en las glándulas de pequeño tamaño, a favor de hiperplasia difusa más que nodular <sup>(28,29)</sup>, lo cual sugiere que se puede cambiar el valor de corte para proceder a paratiroidectomía dándose primero un intento terapéutico con cinacalcet de acuerdo con el valor del volumen glandular.

La característica que explica la refractariedad radica en el decremento en los receptores para vitamina D <sup>(30,31)</sup> y sensibles al calcio <sup>(32)</sup> por los adenomas, lo cual les imparte un carácter autónomo <sup>(33)</sup>.

Glándulas con hiperplasia nodular (volumen mayor a 500 mm<sup>3</sup>, y peso mayor a 500 mgs) exhiben correlación lineal entre el peso <sup>(34)</sup>, volumen o dimensión de las glándulas y la secreción de PTH <sup>(35)</sup>.

A favor de tal correlación están los estudios de las glándulas paratiroides obtenidas de pacientes en terapia hemodialítica con valores de PTH mayores a 1000 pg/ml sometidos a paratiroidectomía <sup>(36)</sup>, resaltándose que la posibilidad de detectar hiperplasia nodular es mayor si se tiene en cuenta un mayor tiempo en diálisis, y la presencia de un alto volumen de las glándulas (cerca a 1000 mm<sup>3</sup>), determinado por ecografía <sup>(37,38)</sup>.

La utilidad de la ecografía como método diagnóstico complementario en pacientes con adenomas identificados por gammagrafía ha sido demostrada en diversos estudios.

Vulpio C y cols. en Roma estudiaron a 35 pacientes con ERC en hemodiálisis, 20 con

hiperparatiroidismo secundario (HPS) moderado (PTH entre 250 a 800 pg/ml), y 15 con HPS severo (PTH mayor de 800 pg/ml), y en ellos evaluaron la relación entre los hallazgos por ultrasonido de glándulas paratiroides y el grado de hiperparatiroidismo. Ellos encontraron que el número de glándulas paratiroides, diámetro longitudinal máximo de los adenomas, y tipo estructural de los mismos (hipoecoico, heterogéneo y nodular) se correlacionaron con los niveles de PTH. Los pacientes no respondedores a la terapia medicamentosa tenían mayor número de glándulas paratiroides visualizadas en la ecografía, y con un patrón más heterogéneo y vascularizado. 14 pacientes fueron llevados a paratiroidectomía, y las glándulas paratiroides mostraban un patrón más heterogéneo, nodular y más vascularizadas <sup>(39)</sup>.

Meola M y cols. en Pisa (Italia) en 40 pacientes con ERC e hiperparatiroidismo no controlado con terapia medicamentosa, se les practicó ecografía de paratiroides previo a la cirugía para determinar la sensibilidad en el diagnóstico de glándulas con volúmenes mayores a 500 mm<sup>3</sup> (con hiperplasia nodular), y su resultado fue la presencia en el 90% de los pacientes, lo cual ayudo a inclinarse por un manejo quirúrgico <sup>(40)</sup>.

Vulpio y cols. evaluaron 85 pacientes en hemodiálisis con PTH mayor de 300 pg/ml, y se determinó la respuesta a la terapia con Calcitriol o paricalcitol (GA), vs esa misma terapia más adición de cinacalcet (GB). Se encontró que los no respondedores presentaban valores de PTH, fosfatasa alcalina y calcio más altos. Al ultrasonido (US) los no respondedores tenían glándulas en mayor número, y con mayor diámetro longitudinal. En los pacientes que se llevaron a paratiroidectomía se encontró que el mayor diámetro longitudinal de las glándulas, detectado por US, se correlacionó significativamente con el diámetro histológico, y además con el tipo de hiperplasia, en forma tal que a mayor diámetro longitudinal mayor probabilidad de encontrar hiperplasia nodular <sup>(41)</sup>.

Ribeiro C y cols., en Brasil, evaluaron pacientes con ERC en terapia hemodialítica y valores de PTH mayor a 800 pg/ml. Por ultrasonido de paratiroides, se consideró que presentaban aumento del volumen de la glándula si era detectado mayor a 500 mm<sup>3</sup>. Los pacientes en quienes se detectó adenomas presentaban valores más altos de PTH, calcio, fósforo y producto calcio x fósforo <sup>(42)</sup>.

Zhang y cols. en un estudio reciente en

China evaluaron 59 pacientes con ERC e hiperparatiroidismo secundario (HPS). Se dividieron en HPS moderado (PTH menor a 800 ng/L), y severo (PTH mayor de 800 ng/L). Se practicó ecografía de paratiroides, y se encontró que el calcio, fósforo, y volumen glandular total fueron factores independientes para predecir severidad del HPS (valores altos de PTH) <sup>(43)</sup>.

En nuestro estudio encontramos en pacientes con PTH mayor de 600 pg/ml analizados por ultrasonido una alta proporción de pacientes con hiperplasia nodular (44,44%), superando a nuestro informe previo (34,88%), lo cual se explica por el valor de corte de PTH, el cual se aumentó de 400 pg/ml a 600 pg/ml. Además, encontramos correlación positiva entre la posibilidad de detectar hiperplasia nodular y mayor volumen de los adenomas con mayor tiempo en diálisis, y valores más altos de PTH, y fosfatasa alcalina.

Con base en los estudios previamente relatados nosotros proponemos que en caso de detectarse la presencia de un solo adenoma se debe determinar su volumen. Si es mayor de 1000 mm<sup>3</sup> hay poca probabilidad de respuesta a la terapia medicamentosa oral o parenteral. La alternativa terapéutica es etanol intraglandular <sup>(9)</sup> o paratiroidectomía <sup>(10)</sup>. Si el volumen es menor de 1000 mm<sup>3</sup> considerar Paricalcitol o Cinacalcet según el valor del calcio sérico. En pacientes con más de un adenoma se recomienda en primer lugar optar por paratiroidectomía <sup>(10)</sup>, pero si el paciente no es candidato a cirugía una alternativa podría ser Paricalcitol intranodular <sup>(8)</sup>.

### Limitaciones del estudio

No conocer la terapia que previamente recibían los pacientes para el tratamiento del hiperparatiroidismo secundario, ni el tratamiento posterior que los nefrólogos tratantes llevaron a cabo con los pacientes.

### Fortalezas del estudio

Se evaluó una población de pacientes con valores de PTH superior a cerca del límite considerado aceptable para las guías KDIGO <sup>(11)</sup>, lo cual aumenta la posibilidad de detectar hiperplasia nodular de glándulas paratiroides.

### CONCLUSIÓN

La ecografía de las glándulas paratiroides, practicada por nefrólogos, se constituye en una

herramienta muy valiosa para tomar decisiones en pacientes con ERC e hiperparatiroidismo en terapia dialítica. Su implementación en la formación académica de nefrólogos interesados en este campo podría ser un recurso importante a tener en cuenta <sup>(44)</sup>.

### BIBLIOGRAFÍA

- 1) KDIGO 2017 Clinical Practice Guideline Update for the Diagnosis, Evaluation, Prevention, and Treatment of Chronic Kidney Disease-Mineral and Bone Disorder (CKD-MBD). *Kidney Int Suppl*.2017;7:1-59.
- 2) Reiss A B, Miyawaki N, Moon J, Kasselman LJ, Voloshyna I, D'Avino R et al. CKD, arterial calcification, atherosclerosis and bone health: Interrelationships and controversies. *Atherosclerosis*. 2018;278: 49-59
- 3) Tominaga Y, Takagi H. Molecular genetics of hyperparathyroid disease. *Curr Opin Nephrol Hypert* 1996; 5: 336-341
- 4) Cunningham J, Locatelli F, Rodriguez M. Secondary hyperparathyroidism: pathogenesis, disease progression, and therapeutic options. *Clin J Am Soc Nephrol* 2011;6: 913-921
- 5) Tominaga Y, Tanaka Y, Sato K, Nagasaka T, Takagi H. Histopathology, pathophysiology, and indications for surgical treatment of renal hyperparathyroidism. *Semin. Surg. Oncol*. 1997; 13:78-86
- 6) Tominaga Y, Matsuoka S, Sato K, Uno N, Goto N, Katayama A, et al. Clinical features and hyperplastic patterns of parathyroid glands in hemodialysis patients with advanced secondary hyperparathyroidism refractory to maxacalcitol treatment and required parathyroidectomy. *Ther Apher Dial* 2007; 11:266-273
- 7) Restrepo VCA, Santacruz PD, Castillo PCE, Cacon CJA. Detección de hiperplasia de paratiroides por ultrasonografía y correlación con signos clínicos y de laboratorio en pacientes con enfermedad renal crónica. *Rev Colomb Radiol* 2011; 22: 3341-3347
- 8) Restrepo CA, Castillo CE, Sanz MF. Aplicación seriada de paricalcitol intranodular ¿Es eficaz en el tratamiento del hiperparatiroidismo secundario refractario? *Acta Med Colomb* 2015; 40: 125-131
- 9) Restrepo VCA, Castillo CE, Sanz MF, Velez C. La eficacia del etanol intraglandular en hiperparatiroidismo secundario se limita a una sola glándula hiperplásica. *Acta Med Colomb* 2013; 38: 61-67
- 10) Sanint V, Restrepo VCA, Chala GAI. Experiencia con paratiroidectomía quirúrgica en pacientes con

- enfermedad renal crónica e hiperparatiroidismo terciario. *Acta Med Colomb* 2018; 43: 136-141
- 11) KDIGO clinical practice guideline for the diagnosis, evaluation, prevention, and treatment of chronic kidney disease-Mineral and Bone Disorder (CKD-MBD). *Kidney Int* 2009; 76(suppl 113):S1-S130
  - 12) Giangrande A, Castiglioni A, Solbiati L, Allaria P. Ultrasound-guided percutaneous fine-needle ethanol injection into parathyroid glands in secondary hyperparathyroidism. *Nephrol Dial Transplant*. 1992; 7:412-421
  - 13) Parfitt AM. The hyperparathyroidism of chronic renal failure: a disorder of growth. *Kidney Int* 1997; 52: 3-9.
  - 14) Druke TB. Cell biology of parathyroid gland hyperplasia in chronic renal failure. *J Am Soc Nephrol* 2000; 11: 1141-1152
  - 15) Moela M, Petrucci I, Calliada F, Barsotti W, Puccin M, et al. Presurgical setting of secondary hyperparathyroidism using high-resolution sonography and color Doppler. *Ultraschall in Med* 2011; 32: S74 – S82.
  - 16) Ribeiro C, Moreira MG, Moreira MM, Sousa TM, Neves SB, Ferreira LA, et al. *World J Nephrol* 2016; 5: 437-447.
  - 17) Gwiasda J, Kaltenbor A, Mullar JA, Serttas M, Scheumann GF, Schrem H, et al. . *Langenbecks Arch, Surg* 2017;402:295-301
  - 18) Onoda N, Kurihara S, Sakurai Y, Owada K, Osono E, Adachi H, et al. Evaluation of blood supply to the parathyroid glands in secondary hyperparathyroidism compared with histopathology. *Nephrol Dial Transplant* 2003; 18 [Suppl 3]: iii34-iii37.
  - 19) Katoh N, Nakayama M, Shigematsu T, Yamamoto H, Sano K, Saito I, et al. Presence of sonographically detectable parathyroid glands can predict resistance to oral pulsed-dose calcitriol treatment of secondary hyperparathyroidism. *Am J Kidney Dis* 2000; 35: 465-468.
  - 20) Fukagawa M, Kitaoka M, Yi H, Fukuda N, Matsumoto T, Ogata E, et al. Serial evaluation of parathyroid size by ultrasonography is another useful marker for the long-term prognosis of calcitriol pulse therapy in chronic dialysis patients. *Nephron* 1994; 68: 221-228.
  - 21) Fukagawa M, Kitaoka M, Yi H, Fukuda N, Matsumoto T, Ogata E, Kurokawa K. Serial evaluation of parathyroid size by ultrasonography is another useful marker for the long-term prognosis of calcitriol pulse therapy in chronic dialysis patients. *Kidney Int Suppl* 1997; 62:S60-S64.
  - 22) Okuno S, Ishimura E, Kitatani K, Chou H, Nagasue K, Maekawa K, et al. Relationship between parathyroid gland size and responsiveness to maxacalcitol therapy in patients with secondary hyperparathyroidism. *Nephrol Dial Transplant* 2003; 18: 2613-2621
  - 23) Tominaga Y, Inaguma D, Matsuoka S, Tahara H, Kukita K, Kurihara S, et al. Is the volume of the parathyroid gland a predictor of Maxacalcitol response in advanced secondary hyperparathyroidism? *Ther Apher Dial* 2006; 10: 198-204.
  - 24) Tominaga Y, Matsuoka S, Sato T, Uno N, Goto N, Katayama A, et al. Clinical features and hyperplastic patterns of parathyroid glands in hemodialysis patients with advanced secondary hyperparathyroidism refractory to maxacalcitol treatment and required parathyroidectomy. *Ther Apher Dial* 2007; 11: 266-273.
  - 25) Tanaka M, Nakanishi S, Komaba H, Itoh K, Matsushita K, Fukagawa M. Association between long-term efficacy of cinacalcet and parathyroid gland volume in haemodialysis patients with secondary hyperparathyroidism. *NDT Plus* 2008; 1 Suppl 3: iii49-iii53
  - 26) Hirai T, Nakashima A, Takasugi N, Yorioka N. Association of nodular hyperplasia with resistance to cinacalcet therapy for secondary hyperparathyroidism in hemodialysis patients. *Ther Apher Dial* 2010; 14: 577-582.
  - 27) Yamamoto M, Ogata H, Mizobuchi M, Yoshida N, Kumata-Maeta C, Koiwa F, et al. Number of enlarged parathyroid glands might be a predictor of cinacalcet response in advanced secondary hyperparathyroidism. *Clin Exp Nephrol* 2012; 16: 292-299,
  - 28) Hong YA, Cho YS, Kim SW, Jung MY, Lee EA, Ko GJ, et al. Diameter of parathyroid glands measured by computed tomography as a predictive indicator for response to cinacalcet in dialysis patients with secondary hyperparathyroidism. *Kidney Blood Press Res* 2015; 40: 277-287.
  - 29) Hirai T, Nakashima A, Takasugi N, Yorioka N. Response of Secondary Hyperparathyroidism to Cinacalcet Depends on Parathyroid Size. *Nephron Clin Pract* 2010; 114:c187-c193.
  - 30) Fukuda N, Tanaka H, Tominaga Y, Fukagawa M, Kurokawa, Y Seino. Decreased 1,25-dihydroxyvitamin D3 receptor density is associated with a more severe form of parathyroid hyperplasia in chronic uremic patients. *J Clin Invest* 1993; 92: 1436-1443
  - 31) Tokumoto M, Tsuruya K, Fukuda K, Kanai H, Kuroki S, Hirakata H. Reduced p21, p27 and vitamin D receptor in the nodular hyperplasia in patients with advanced secondary hyperparathyroidism. *Kidney Int* 2002; 62: 1196-1207.
  - 32) Gogusev J, Duchambon P, Hory B, Giovannini M,



- Goureau Y, Sarfati E, et al. Depressed expression of calcium receptor in parathyroid gland tissue of patients with hyperparathyroidism. *Kidney Int* 1997; 51:328-336.
- 33) Restrepo CA, Lopez GG, Musso CG. Evidencia de hiperplasia multinodular de paratiroides en un paciente con enfermedad renal crónica. *Rev Colomb Endocrinol Diabet Metab* 2021; 8: e692.
- 34) Kakuta T, Tanaka R, Kanai G, Miyamoto Y, Inagaki M, Suzuki H, et al. Relationship between the weight of parathyroid glands and their secretion of parathyroid hormone in hemodialysis patients with secondary hyperparathyroidism. *Ther Apher Dial* 2008; 12: 385-390.
- 35) Matsuoka S, Tominaga Y, Sato T, Uno N, Hiramitsu T, Goto N, et al. Relationship between the dimension of parathyroid glands estimated by ultrasonography and the hyperplastic pattern in patients with renal hyperparathyroidism. *Ther Apher Dial* 2008; 12: 391-395.
- 36) Fang L, Tang B, Hou D, Meng M, Xiong M, Yang J. Relationship between parathyroid mass and parathyroid hormone level in hemodialysis patients with secondary hyperparathyroidism. *BMC Nephrology* 2015; 16: 82.
- 37) Jäger MD, Serttas M, Beneke J, Müller JA, Schrem H, Kaltenborn A, et al. Risk-factors for nodular hyperplasia of parathyroid glands in sHPT patients. *Plos ONE* 2017; 12: E0186093,
- 38) Gwiasda J, Kaltenborn A, Müller JA, Serttas M, Scheumann GWF, Schrem H, et al. Ultrasound-based scores as predictors for nodular hyperplasia in patients with secondary hyperparathyroidism: a prospective validation study. *Langenbecks Arch Surg* 2017; 402:295-301.
- 39) Vulpio C, Bossola M, Gaetano A, Maresca G, Di Stasio E, Spada PL, et al. Ultrasound patterns of parathyroid glands in chronic hemodialysis patients with secondary hyperparathyroidism. *Am J Nephrol* 2008; 28: 589-597.
- 40) Meola M, Petrucci I, Calliada F, Barsotti M, Puccini M, Grosso M, et al. Presurgical setting of secondary hyperparathyroidism using high-resolution sonography and color Doppler. *Ultraschall in Med* 2011; 32: S74 – S82.
- 41) Vulpio C, Bossola M, Magalini SC, Silvestri P, Fadda G, Ciliberti M, et al. Parathyroid-gland ultrasonography in clinical and therapeutic evaluation of renal secondary hyperparathyroidism. *Radiol Med* 2013; 118:707-722.
- 42) Ribeiro C, Moreira MG, Moreira MM, Tavares MS, Souza BN, Leite AF, et al. Parathyroid ultrasonography and bone metabolic profile of patients on dialysis with hyperparathyroidism. *World J Nephrol* 2016; 5: 437-447.
- 43) Zhang X, Xu W, Huang T, Huang J, Zhang C, Zhang Y, et al. The value of clinical-ultrasonographic feature model to predict the severity of secondary hyperparathyroidism. *Renal Failure* 2022; 44: 146-154.
- 44) Rivera G M, Sosa B R H, Ruiz-Zorrilla L C, Fernández JM, Marrero R S, Ibeas L J, la at. Documento de consenso para la formación en ecografía en la especialidad de Nefrología. *Nefrología* 2020;40(6):623–633.