

Quiste dentígero bilateral en edad pediátrica

Bilateral tooth cyst in pediatric ages

Roxana Durán Herrero^{1*} <https://orcid.org/0000-0001-5784-4042>

Julio Valcárcel Llerandi¹. <https://orcid.org/0000-0002-0246-5093>

Olga Lidia Rivero Castillo¹. <https://orcid.org/0000-0002-5441-516X>

¹Universidad de Ciencias Médicas de La Habana, Facultad de Ciencias Médicas “Enrique Cabrera”, Hospital pediátrico docente “william Soler Ledea”. La Habana, Cuba.

*Autor para la correspondencia: rduran@infomed.sld.cu

RESUMEN

Introducción: Los quistes dentígeros o foliculares, son quistes odontogénicos de origen epitelial. El quiste dentígero es el más común después del quiste radicular. Siempre está asociado con la corona de un diente en desarrollo, no erupcionado o retenido. Existen muy pocas publicaciones de quistes dentígeros múltiples en la edad pediátrica, y generalmente se presentan solo en la mandíbula.

Objetivo: Exponer un caso clínico poco frecuente.

Presentación del caso: Se presenta un paciente masculino de 6 años de edad. Clínicamente se observó una tumefacción no dolorosa relacionada con los primeros molares permanentes mandibulares no erupcionados. Radiográficamente presentó un área radiolúcida unilocular relacionada con la corona de 36 y 46 y la cortical ósea preservada. Se realizó la enucleación de ambos procesos quísticos. El diagnóstico inicial dado con los hallazgos clínicos y radiográficos se confirmó mediante el estudio histopatológico, el cual reveló quistes dentígeros.

Conclusiones: La ausencia clínica de dientes permanentes en el paciente pediátrico debe ser estudiada radiográficamente para descartar la presencia de lesiones quísticas, como el caso clínico presentado, ya que es una de las causas más comunes en esta población. La completa remoción del quiste dentígero junto con el diente involucrado

prevé la recidiva y la posible formación de otras lesiones de comportamiento más agresivo.

Palabras clave: quiste dentígero; odontopediatría; quiste odontogénico.

ABSTRACT

Introduction: Dentigerous or follicular cysts are odontogenic cysts of epithelial origin. The dentigerous cyst is the most common after the root cyst. It is always associated with the crown of a developing, unerupted or retained tooth. There are very few publications of multiple tooth cysts in pediatric age, and they usually occur only in the jaw.

Objective: Present a rare clinical case in pediatric ages.

Case Presentation: A 6-year-old male patient is presented. Clinically, a non-painful swelling related to the first non-erupted mandibular permanent molars was observed. Radiographically, he presented a unilocular radiolucent area related to the crown of 36 and 46 and the bone cortical was preserved. The enucleation of both cystic processes was performed. The initial diagnosis given with the clinical and radiographic findings was confirmed by histopathological study, which revealed dentigenous cysts.

Conclusions: The clinical absence of permanent teeth in the pediatric patient should be studied radiographically to rule out the presence of cystic lesions, such as the clinical case presented, since it is one of the most common causes in this population. Complete removal of the tooth cyst along with the tooth involved foresees recurrence and the possible formation of other lesions of more aggressive behavior.

Keywords: dentigenous cyst; pediatric odontology; odontogenic cyst.

Recibido: 12/08/2021

Aceptado: 27/08/2022

Introducción

Los quistes dentígeros son cavidades revestidas de epitelio en su cara interior que contienen líquido, semilíquido, o sólido y de tejido conectivo en el exterior, se forman a partir del acúmulo de fluido entre el epitelio reducido del esmalte y la corona del diente retenido o no erupcionado.⁽¹⁾ Se asocian a un diente retenido o no erupcionado formando un collar en el cuello anatómico del diente involucrado.^(2,3)

Los síntomas suelen aparecer solo cuando estos crecen, presentándose dolor o expansión de las corticales óseas. En muy raras ocasiones puede haber parestesia.^(2,4,5) El pronóstico es favorable y es rara la recurrencia después de una enucleación completa.^(2,4,6,7,8) Debe destacarse la importancia de un diagnóstico temprano, debido a la posibilidad de ocasionar expansión del hueso y asimetría facial.^(3,4) Hay que tener en cuenta también que los pacientes pediátricos tienen una mejor capacidad de regenerar las estructuras óseas en comparación con los adultos, ya que los ápices abiertos tienen un gran potencial eruptivo, estos factores deberán ser considerados en el tratamiento de esta entidad en niños.⁽²⁾

El conocimiento sobre la frecuencia de estas lesiones en la población infantil es limitado, debido a que son escasos los estudios epidemiológicos que abordan las características clínicas, radiológicas e histopatológicas de esta entidad⁽⁹⁾ El objetivo de este trabajo es exponer un caso clínico poco frecuente.

Presentación de caso

Paciente masculino de 6 años de edad, con antecedentes de epilepsia, tratada con carbamazepina, fue remitido al servicio de cirugía maxilofacial del Hospital Pediátrico "William Soler Ledea" por presentar aumento de volumen a nivel del ángulo mandibular derecho e izquierdo.

Los padres del paciente refieren aumento de volumen lento y progresivo con aproximadamente 3 meses de evolución, el cual siempre fue asintomático, aunque tratado inicialmente como un proceso séptico.

Al examen físico extraoral se constató ligero aumento de volumen a nivel de ángulos mandibulares no doloroso a la palpación. Piel normocoloreada. Al examen intraoral se observó aumento de volumen a nivel del fondo de surco vestibular que abarcaba región de 36 hasta 74 en el lado izquierdo (Fig. 1) y la región de 46 hasta 84 en el lado derecho. Los dientes 36 y 46 estaban ausentes clínicamente. No se identificaron otras alteraciones en la cavidad oral.

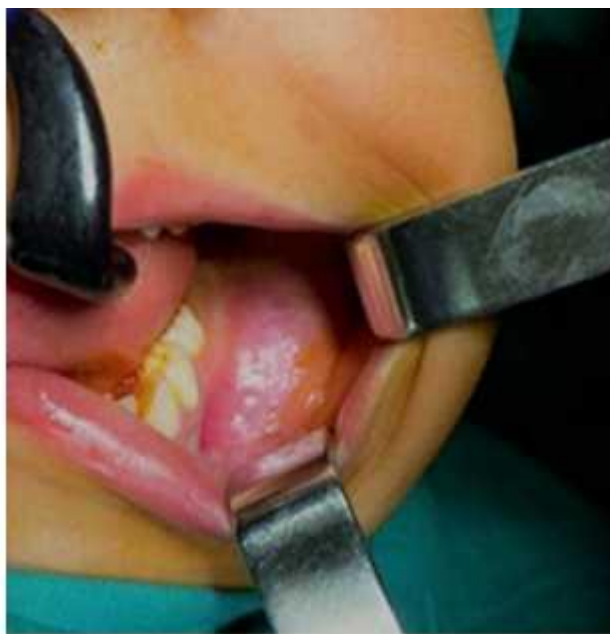

Fig. 1 - Aumento de volumen intraoral en región de 74 hasta 36.

Se realizó radiografía panorámica donde se encontraron dos lesiones radiolúcidas rodeadas de halo radiopaco, una en región de 36 y la otra en región de 46. Ambas lesiones estaban en íntima relación con 36 y 46 no erupcionados. Se observó la expansión de corticales, principalmente de la vestibular (Fig. 2).

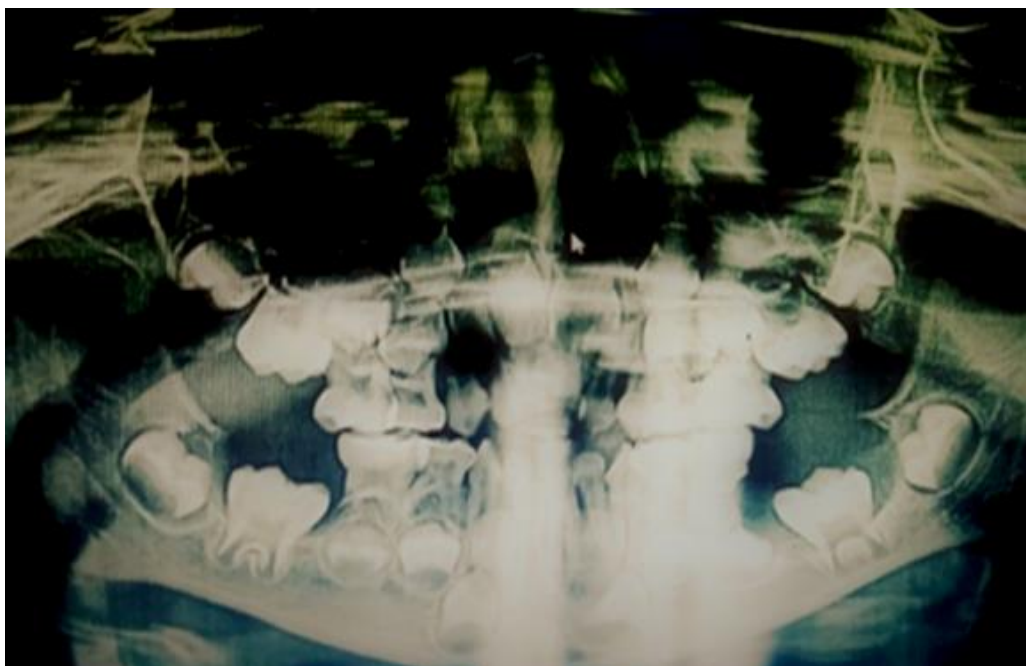


Fig. 2 - Radiografía panorámica.

Con fines diagnósticos se realizó una punción aspirativa en ambas lesiones (BAAF) y se obtuvo contenido líquido compatible con formación quística. Con los hallazgos descritos se planteó el diagnóstico presuntivo de quistes dentígeros bilaterales. El tratamiento consistió en realizar bajo anestesia general la enucleación de ambas lesiones quísticas incluyendo los dientes 36 y 46 (Fig. 3).

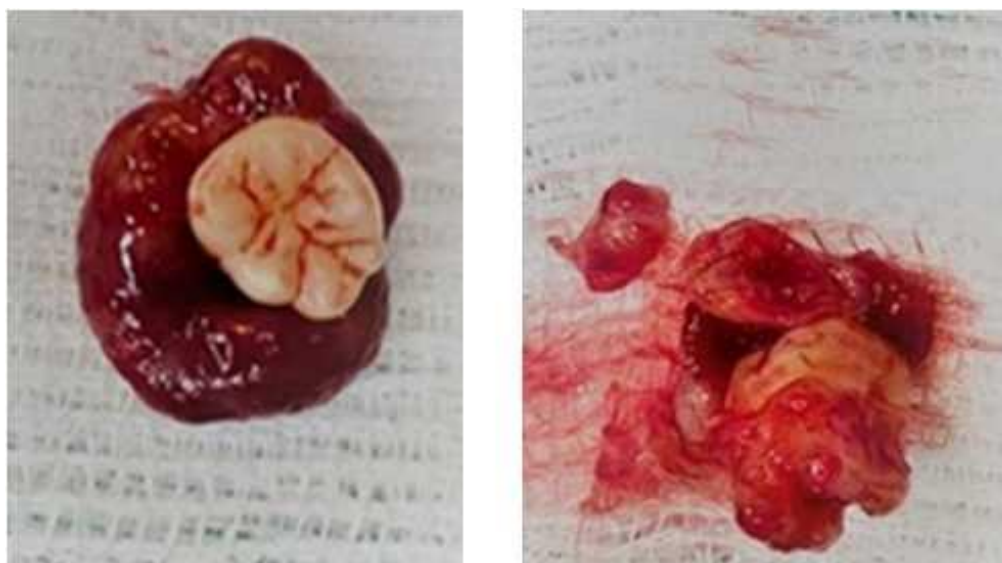


Fig. 3 - Enucleación de lesiones quísticas incluyendo dientes 36 y 46.

Las dos muestras fueron enviadas a estudio histopatológico. En las secciones microscópicas estudiadas se identificaron dos lesiones de naturaleza quística de aspecto similar, formadas por una gruesa cápsula de tejido fibroso laxo, el cual presenta abundante infiltrado inflamatorio de tipo mixto y predominio linfoplasmocitario. La superficie se observó revestida por epitelio escamoso estratificado no queratinizado, la cual mostró zonas de acantosis irregular y espongirosis, así como zonas de epitelio cuboidal delgado, compatible con el epitelio reducido del órgano del esmalte. El diagnóstico final fue de quistes dentígeros (dos) con proceso inflamatorio crónico inespecífico asociado.

Discusión

La etiología del quiste dentígero aún es desconocida, se cree que se forma a partir del acúmulo de fluido entre el epitelio reducido del esmalte y la corona del diente.^(10,11,12) Este acúmulo parece ser resultado de la presión ejercida por el diente en erupción en el folículo pericoronario (epitelio reducido del órgano del esmalte) obstruyendo así el flujo venoso y generando el acúmulo de líquidos y formación quística. Existe también la hipótesis de que el quiste dentígero se desarrolla a partir de la proliferación de células del folículo luego de la erupción impedida. Esa proliferación celular resulta en un aumento de la tensión osmótica, y consecuentemente, ocurre la formación del quiste dentígero.

Otra hipótesis para la etiopatogénesis del quiste dentígero es la inflamación periapical proveniente de dientes temporales no vitales.^(12,13,14,15) El proceso inflamatorio periapical estimularía el folículo del diente permanente no erupcionado, lo que resultaría en la formación del quiste dentígero.^(12,14,16)

El quiste dentígero ocupa el segundo lugar entre los quistes de los maxilares representando cerca del 20 al 24 % de los quistes del sistema estomatognático.^(17,18) La frecuencia en la infancia es baja, se plantea de 4 a 9 % de los casos. Es más frecuente en el sexo masculino. La edad promedio en pediatría es de 10 años, y la localización más frecuente es la mandíbula (83,3 %).⁽⁹⁾

Esta entidad se presenta como una lesión quística asociada a un diente retenido o no erupcionado. Los dientes más afectados son los terceros molares inferiores, caninos y premolares inferiores.^(13,18,19) Los dientes supernumerarios también pueden estar afectados y comprenden del 5 al 6 % de los quistes dentígeros.⁽²⁰⁾

Algunos autores sugieren que esta condición es más común en las segunda y tercera década de la vida y es considerada una enfermedad rara en niños.⁽¹¹⁾

El quiste dentígero generalmente es asintomático. Cuando alcanzan gran tamaño se puede observar aumento de volumen circunscrito en el fondo del surco vestibular, generalmente no doloroso a la palpación, a menos que exista compresión de terminaciones nerviosas a este nivel.⁽²¹⁾ El retardo de la erupción dentaria puede ser un indicador de la presencia del quiste.^(19,22) Debido a la ausencia de sintomatología, el quiste puede alcanzar grandes proporciones, resultando en reabsorción ósea compresiva o expansión de las corticales.^(17,19,22) También pueden presentarse fracturas óseas del hueso comprometido, infección, desplazamientos y movilidad dentaria, así como deformaciones faciales.^(19,20) Generalmente, los quistes dentígeros son descubiertos en exámenes radiográficos de rutina.

Radiográficamente se observan como lesiones radiolúcidas unilobuladas principalmente, de límites bien definidos por márgenes radiopacos, circunscritos a la corona de un diente sin erupcionar.^(1,18,19) Pueden clasificarse según su presentación radiográfica en lateral, central o circunferencial. El quiste dentígero central es el que rodea la corona del diente y es el tipo más común. La variante lateral crece a un lado de la raíz del diente y rodea parcialmente la corona del órgano dental; el quiste dentígero circunferencial rodea tanto la corona del diente como su raíz en su totalidad.^(4,6) Características radiográficas adicionales incluyen desplazamiento del canal mandibular, reabsorción ósea, reabsorción radicular de dientes permanentes adyacentes y la posibilidad de fractura patológica.^(21,22)

El diagnóstico del quiste dentígero se realiza a partir de un minucioso examen clínico y radiográfico, así como del análisis histopatológico.^(13,18,20,22) Histológicamente, el quiste dentígero presenta una cápsula de tejido conjuntivo fibroso fijado débilmente, revestida por epitelio en general, del tipo pavimentoso estratificado no queratinizado. Epitelio pavimentoso hiperplásico y epitelio reducido del esmalte también pueden revestir la lesión. En la cápsula se puede observar la presencia de un infiltrado inflamatorio de tipo mononuclear y pequeñas islas o cordones de restos de epitelio odontogénico.⁽¹⁹⁾

El diagnóstico diferencial se realiza con el quiste periapical, querato quiste odontogénico, granuloma central de células gigantes y ameloblastoma unilobular.⁽¹⁹⁾ La biopsia por punción aspirativa (BAAF) es una maniobra auxiliar de diagnóstico, la cual hace la evaluación y coloración del contenido en el interior del quiste.⁽¹⁷⁾ El tratamiento depende del tamaño, la localización y configuración de la lesión.

La literatura describe que el tratamiento del quiste dentígero puede ser realizado por medio de la marsupialización o enucleación.^(13,17,18,19) La marsupialización es un procedimiento conservador que consiste en establecer una comunicación entre el ambiente interno del quiste y la cavidad bucal. Ese procedimiento posibilita el equilibrio de la presión hidrostática intralesional, y consecuentemente, descompresión y reducción del quiste, lo que posibilita la neoformación del tejido óseo, con la reducción del riesgo de ocurrencia de grandes defectos óseos y parestesia.⁽¹¹⁾

Según algunos autores la marsupialización es la mejor elección para el tratamiento del quiste dentígero en niños, porque consideran que esa modalidad de tratamiento es una opción conservadora, que además de preservar estructuras importantes, favorece la erupción de los elementos dentarios en formación o el traccionamiento ortodóncico de estos.^(9,17,19)

La enucleación consiste en la remoción completa de la lesión, así como del diente asociado.^(17,19) Los defensores de esta técnica quirúrgica creen que es la mejor forma de tratamiento en pacientes infantiles por minimizar significativamente las tasas de recidiva.^(11,13,17,18,21) En general, los autores revisados plantean que los dientes temporales asociados a este tipo de lesiones necesitan ser extraídos.^(11,18,19)

En relación con los dientes permanentes asociados al quiste dentígero, se prefiere evitar su extracción cuando es viable la erupción, por considerarse una terapia radical e invasiva. Sin embargo, esa modalidad de tratamiento garantiza la remoción completa de la lesión y evitando así que remanentes de epitelio quístico sean sepultados in vivo, lo que reduciría significativamente las tasas de recidiva.⁽¹⁷⁾

En ambas modalidades terapéuticas, el seguimiento clínico-radiológico de los pacientes debe ser realizado al menos por 5 años. El pronóstico para el quiste dentígero en niños es favorable, independientemente de la técnica utilizada. Sin embargo, los criterios para la elección del tratamiento aún no son claramente definidos.

Concluimos que la ausencia clínica de dientes permanentes en el paciente pediátrico debe ser estudiada radiográficamente para descartar la presencia de lesiones quísticas, como el caso clínico presentado, ya que es una de las causas más comunes en esta población. La completa remoción del quiste dentígero junto con el diente involucrado prevé la recidiva y la posible formación de otras lesiones de comportamiento más agresivo.

Referencias bibliográficas

1. Aoki N, Ise K, Inoue A, Kosugi Y, Koyama Ch, Lida M, *et al.* Multidisciplinary approach for treatment of a dentigerous cyst _ marsupialization, orthodontic treatment, and implant placement: a case report. *J Med Case Reports*. 2018. [acceso 23/03/2020];12:305. Disponible en: <https://jmedicalcasereports.biomedcentral.com>
2. Acosta Rangel M, Aldape Barrios B, Rosales Guzman L. Quiste dentígero en pacientes pediátricos en el Hospital General Centro Médico “La Raza”. *Rev Mex Cir Bucal Maxilofac*. 2017 [acceso 18/03/2020];13(1):4-11. Disponible en: <https://www.medigraphic.com/cgi-bin/new/resumen.cgi?IDARTICULO=71481>
3. Bertolo N, Girrotto D, Jeremías F. Diagnóstico y tratamiento conservador del quiste dentígero: seguimiento a 3 años. *Rev CES odontol*. 2018.[acceso 23/03/2020];31(1):57-65. Disponible en: <https://pesquisa.bvsalud.org/portal/resource/es/biblio-974570>
4. Alhashim FY, Almarhoon FS, Alhashim HY, Moumen A. Endonasal endoscopic management of different cases of dentigerous cysts and ectopic teeth. *J Surg Case Rep*. 2021 [acceso 21/03/2021];2021(4). Disponible en: <https://www.ncbi.nlm.nih.gov/pmc/articles/PMC8055173/>
5. Velázquez L, Claudio C, Velázquez G. Estudio clínico e histopatológico del quiste dentígero asociado a diente lateral maxilar: reporte de caso. *ODOVTOS Int J Dental Sci*.2017. [acceso 21/03/2021];19(1):33-42. Disponible en: <https://revistas.ucr.ac.cr/index.php/Odontos/article/view/28051/28171>
6. Ugurlu F, Akyuz S, Menten A. Outcome of mandibular dentigerous cysts 1 to 10 years after decompression using a custom-made appliance. *J Oral Maxillo facial Surg*. 2021 [acceso 12/08/2021];79(1):152-63. Disponible en: [https://www.joms.org/article/S0278-2391\(20\)30679-0/fulltext](https://www.joms.org/article/S0278-2391(20)30679-0/fulltext)
7. Dávila Cordero U, Fernando Varela López JA, Hernández Quiroz E, Martín Hernández E. Quiste dentígero maxilar: etiología, manejo quirúrgico y consideraciones especiales. Presentación de caso clínico. *Rev ADM*. 2018 [acceso 23/03/2021];75(2):103-7. Disponible en: <https://www.medigraphic.com/pdfs/adm/od-2018/od182h.pdf>
8. Martínez Pérez L, Martínez Pomier L, Balleux Téllez I, Nápoles Tabera Y. Quiste dentígero, una variedad de quiste odontógeno. Presentación de un caso. *Rev Inf Cient*. 2017 [acceso 22/03/2021];96(4):748-56. Disponible en: <http://www.revinfcientifica.sld.cu>
9. Gurrola-López ML, Castro-Linares NC, Aguilar Ayala FJ, Serrano Piña R, Rejón Peraza ME. Quiste dentígero, diagnóstico y resolución en paciente infantil. *Rev Odontol Latinoam*. 2014 [acceso 23/03/2021];6(2):45-8. Disponible en: <http://www.odontologia.uady.mx/revistas/rol/pdf/V06N2p45.pdf>
10. Al Tuwirqi A, Khzam N. What Do We Know About Dentigerous Cysts in Children: A Review of Literature. *J Res Med Dent Sci*. 2017 [acceso 21/04/2021];5(2):67-79. Disponible en:

<https://www.google.com/search?q=seguimiento+a+3+a%C3%B1os.+Rev.+CES+odontol.+2018.+%5BCitado+2020+Marzo+20%5D%3B+31.+%281%29%3A+57-65.>

11. Demiriz L, Ferhat A, Iker D. Dentigerous cyst in a young child. Eur J dent. 2015 [acceso 24/03/2020];9(4):599-602. Disponible en:

<http://acikarsiv.beun.edu.tr/xmlui/handle/20.500.12628/5002>

12. Spini R, Bordino L, Cruz D. Quiste dentígero. Reporte de un caso. Arch argentinos pediatr. 2016 [acceso 22/03/2020];114(5):338-42. Disponible en:

<https://www.sap.org.ar/docs/publicaciones/archivosarg/v114n5a25.pdf>

13. Pramod DSR, Shukla JV. Dentigerous cyst of maxilla in a young child. Natl J Maxillofac Surg. 2011 [acceso 25/08/2021];2:196-9. Disponible en:

<https://www.njms.in/text.asp?2011/2/2/196/94481>

14. Gbenou Y, Vergara L. Quiste dentígero en "la llave de la oclusión". A propósito de un caso. Rev. habanera cienc. méd. 2016 [acceso 21/03/2021];15(4):582-8. Disponible en: <http://www.revhabanera.sld.cu/index.php/rhab/article/view/1059/1065>

15. Agrawal NK. Dentigerous cyst in a child associated with multiple inverted supernumerary teeth: A rare occurrence. Int J Burn Trauma. 2012 [acceso 22/03/2020];2:171-3. Disponible en: <https://www.pubmed.ncbi.nlm.nih.gov>

16. Suresh R, Janardhanan M, Joseph AP, Vinodkumar RB, Peter S. A Rare Case of Dentigerous Cyst in a One Year Old Child: The Earliest Known Reported Occurrence. Head Neck Pathol. 2011 [acceso 23/03/2020];5:171-4. Disponible en:

<https://www.google.com/search?client=firefox-b-ab&sxsrf=ALeKk01vxpWvlbDCUUIgABmStljPk3nkJA:1629874973260&q=Suresh+R,+Janardhanan+M,+Joseph+AP,+Vinod+Kumar+RB,+Peter%27s.+A+Rare+Case+of+Dentigerous+Cyst+in+a+One+Year+Old+Child:+The+Earliest+Known+Reported+Occurrence.+Head+and+Neck+Pathol.+2011%5BCitado+2020+Marzo+23%5D.;+5:171%E2%80%93+4.+Disponible+en+https://dx.doi.org/10.1007/s12105-1010-0238-7&spell=1&sa=X&ved=2ahUKEwi5o7y2zcvyAhU6QjABHWYcAYoQBSgAegQIARAZ&biw=1366&bih=654>

17. Shivaprakash P, Rizwanullah T, Baweja DK, Noorani H. Save-a-tooth: Conservative surgical management of dentigerous cyst. J Indian Soc Pedod Prevent Dent. 2009 [acceso 23/03/2020];27(1):52-7. Disponible en:

<https://www.jisppd.com/article.asp?issn=0970-4388;year=2009;volume=27;issue=1;spage=52;epage=57;aulast=Shivaprakash>

18. Lopes de Moraes AT, Haroldo Arid S, João de JesusVP, Ribeiro LA. Marsupialización antes de la enucleación como estrategia de tratamiento para un quiste odontogénico calcificante: reporte de un caso. Int J surg case reports. 2020 [acceso 23/06/2020];67:239-44. Disponible en:

<https://www.sciencedirect.com/science/article/pii/S2210261220300420?via%3Dihub>

19. Kirtaniya BC, Sachdev V, Singla A, Sharma AK. Marsupialization: A conservative approach for treating dentigerous cyst in children in the mixed dentition. J Indian Soc Pedod Prev Dent. 2010 [acceso 23/03/2020];28(3):203-8. Disponible en: <https://www.jisppd.com/article.asp?issn=0970-4388;year=2010;volume=28;issue=3;spage=203;epage=208;aulast=Kirtaniya>
20. Sousa Feitosa FA, Simião Figueiredo A, Carvalho de Oliveira Santos C, Chávez González BA, Gonçalves Vieira-Andrade RL, Fonseca Silva T. Quiste dentígero en niños. Rev. odontopediatr. Latinoam. 2016 [acceso 26/03/2020];6(1):37-43. Disponible en: <https://www.imbiomed.com.mx/articulo.php?id=108259>
21. Sarracent Y, Gbenou Y, Franquelo D. Manejo del quiste dentígero mandibular de grandes proporciones. Presentación de un caso. Rev. habanera cienc. méd. 2017 [acceso 21/03/2021];16(4),604-11. Disponible en: <http://www.revhabanera.sld.cu/index.php/rhab/article/view/2018/1851>
22. Narang RS, Manchanda AS, Arora P, Randhawa K. Dentigerous cyst of inflammatory origin-a diagnostic dilemma. Ann Diagn Pathol. 2012 [acceso 22/03/2021];16(2):119-23. Disponible en: <https://www.pubmed.ncbi.nlm.nih.gov/22050962/>

Conflicto de intereses

Los autores declaran no tener conflicto de intereses en relación con la investigación realizada.