

## **Divertículo calicial y su diagnóstico incidental** Calyceal diverticulum and its incidental diagnosis

Sandalio Durán Álvarez<sup>1\*</sup>

Niurka Diaz Zayas<sup>2</sup>

Rosario Calviac Mendoza<sup>3</sup>

<sup>1</sup>Servicio de Nefrología. Hospital Pediátrico Universitario “William Soler”. La Habana, Cuba.

<sup>2</sup>Servicio de Imagenología. Hospital Pediátrico Universitario “William Soler”. La Habana, Cuba.

<sup>3</sup>Servicio de Urología. Hospital Pediátrico Universitario “William Soler”. La Habana, Cuba.

Autor par la correspondencia. Correo electrónico: [sduran@infomed.sld.cu](mailto:sduran@infomed.sld.cu)

### **RESUMEN**

**Introducción:** El divertículo calicial se detecta en 0,21 a 0.60 % de los urogramas excretorios.

**Objetivos:** Describir una paciente con diagnóstico incidental de esta anomalía y su seguimiento durante 11 años.

**Presentación del caso:** Durante la realización de un urograma excretor para el estudio de una hidronefrosis en una niña de siete años de edad, se detectó un divertículo calicial en el riñón contralateral y después de 11 años de seguimiento ultrasonográfico no se ha demostrado modificación ni complicación del divertículo.

**Conclusiones:** El divertículo calicial es una anomalía congénita que puede mantenerse sin complicaciones durante años por lo que debe tratarse conservadoramente.

**Palabras clave:** divertículo calicial; quiste renal; diagnóstico incidental.

### **ABSTRACT**

**Introduction:** Calyceal diverticulum is detected in 0,21% to 0.60% of excretory urogram.

**Objectives:** To describe a patient with an incidental diagnosis of this anomaly and her follow up during 11 years.

**Case presentation:** During the performance of an excretory urogram for studying a hydronephrosis in a seven years old girl, a calyceal diverticulum was detected in the contralateral kidney; and after 11 years of ultrasonographic follow-up there has been no modifications or complication related with the diverticulum.

**Conclusions:** Calycial diverticulum is a congenital anomaly that can last years without presenting complications. That is why it must be treated conservatively.

**Keywords:** calycial diverticulum; renal cyst; incidental diagnosis.

Recibido: 22/06/2018

Aprobado: 23/07/2018

## INTRODUCCIÓN

El divertículo calicial tiene diferentes denominaciones, entre ellas, quiste pielogénico, hidrocalicosis, dilatación quística de los cálices, pseudoquiste calicial, pero actualmente la más aceptada es divertículo calicial. Estos divertículos se detectan en el 0,21 a 0,60 % de los urogramas excretores del adulto, con prevalencia similar en el niño. Casi todos los estudios lo registran más frecuentemente en el polo superior del riñón y en el sexo femenino y la mayoría de las veces es de origen congénito.<sup>(1)</sup> La incidencia similar en adultos y niños apoya el origen embrionario.<sup>(1,2)</sup> Por su imagen ultrasonográfica similar a un quiste renal el diagnóstico correcto puede resultar difícil. La conexión entre la colección líquida y el sistema colector confirmado mediante estudio imagenológico es la clave del diagnóstico.<sup>(3)</sup> El divertículo calicial es una dilatación sacular intrarrenal que se comunica con el sistema pielocalicial por medio de un estrecho cuello; el quiste es una cavidad cerrada con cubierta epitelial.<sup>(4)</sup> El divertículo, por lo general, se origina en el fórnix de un cáliz que más frecuentemente afecta el grupo calicial superior, aunque puede presentarse en los grupos caliciales medio e inferior.<sup>(5)</sup>

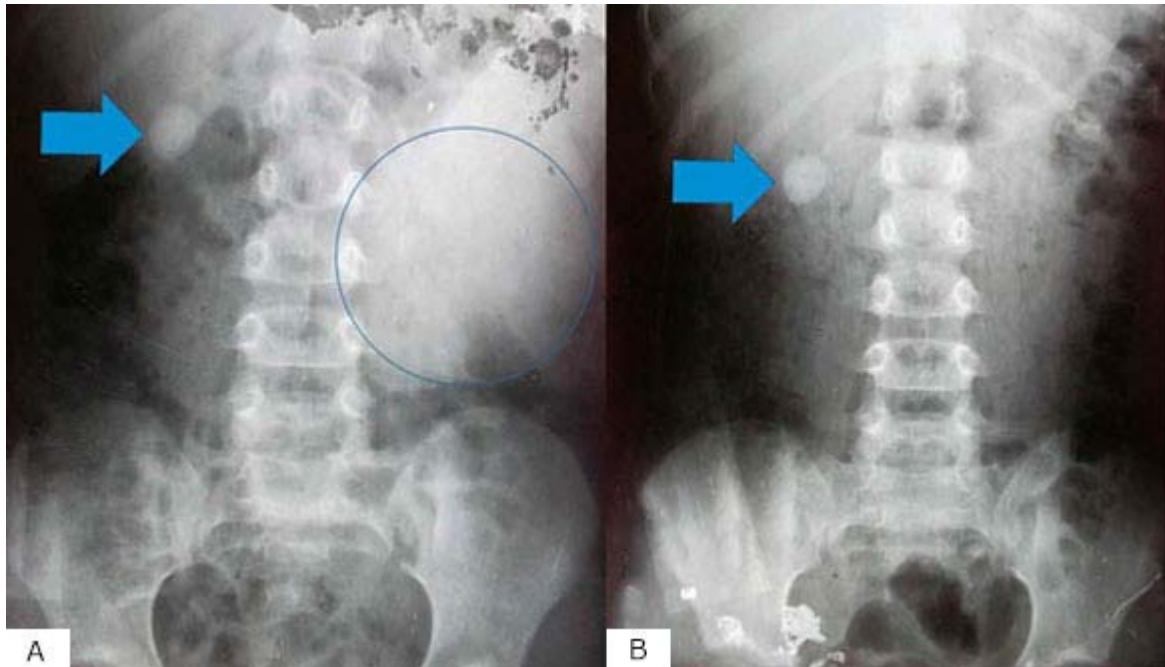
El diagnóstico diferencial en el niño de una colección solitaria de líquido en el riñón incluye particularmente el quiste simple, la primera demostración de una enfermedad poliquística autosómica dominante y el divertículo calicial.<sup>(3)</sup> Su diagnóstico tiene que confirmarse por estudios imagenológicos contrastados, la conducta médica habitual en el niño es el

seguimiento ultrasonográfico periódico y el tratamiento conservador, ya que raramente requieren tratamiento quirúrgico.<sup>(3)</sup>

Por ser infrecuente su diagnóstico en el niño y su descubrimiento por lo general es incidental, informamos el caso de una niña que al realizarse urograma para el estudio preoperatorio de una hidronefrosis obstructiva, se detectó un divérticulo calicial en el riñón contralateral.

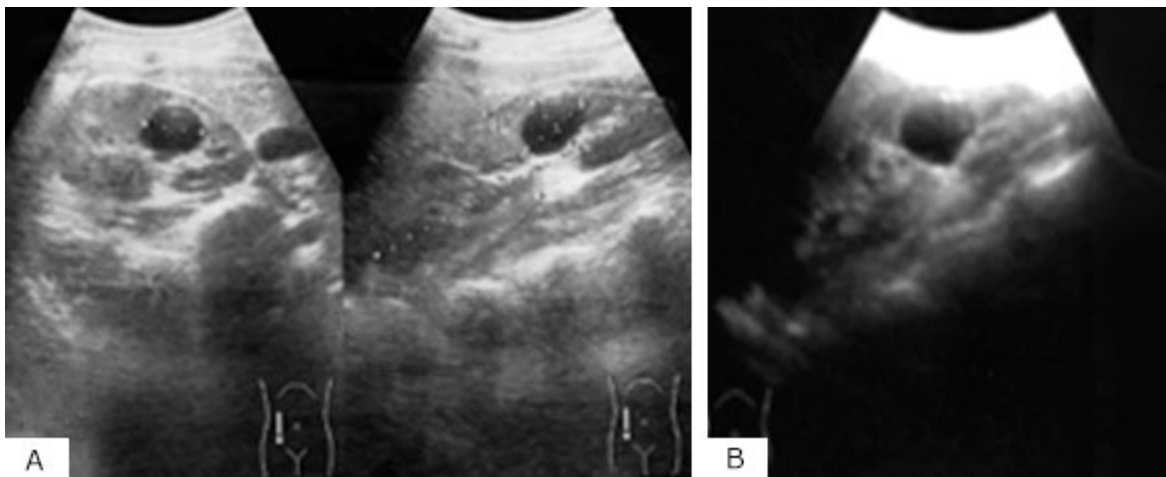
## PRESENTACIÓN DEL CASO

Escolar de 7 años de edad, blanca y sexo femenino, que consulta por dolor abdominal recurrente. Se realiza ultrasonido abdominal y se observa una gran dilatación hidronefrótica del riñón izquierdo. Se hace gammagrafía dinámica donde se aprecia patrón obstructivo y en el urograma excretor con vistas tardías para completar el estudio preoperatorio, se diagnostica divertículo calicial del polo inferior del riñón contralateral (Fig 1).



**Fig. 1** - Vistas tardías del urograma excretor. Observe en A y B el divertículo (flecha azul) que retiene el contraste yodado. En la vista A puede apreciarse la gran hidronefrosis izquierda (círculo azul).

Se realiza nefrectomía por estenosis de la unión pieloureteral a los 7 años de edad y su evolución es satisfactoria. A los 9 años de edad presenta dolor compatible con cólico nefrítico, el ultrasonido detecta imagen litiásica de aproximadamente 4 mm en cáliz superior sin dilatación calicial y el estudio metabólico en orina es compatible con hipercalciuria y aumento del riesgo de cristalización de oxalato; se indica dieta hiposódica, ingesta diaria de líquido entre 40 y 45 mL/kg, hidroclorotiazida y citrato de potasio; seis meses después se repite la calciuria que se registra dentro de límites normales. A los 14 años (7 años después de operada) le hacen ultrasonido abdominal en su policlínico por cuadro de “cistitis” por especialista que desconoce el antecedente y se informa: “riñón derecho de 116 X 57 mm, con buena relación córtico-medular e imagen anecoica de 22 mm en polo inferior”. A los 17 años se repite ultrasonido y se observa imagen “quística” de 29 X 19 mm en polo inferior, en el mismo sitio que ocupa el divertículo calicial. La paciente se mantiene asintomática a los 18,5 años con peso 47 kg, talla de 166 cm, creatinina sérica en 41,2  $\mu\text{mol/L}$  y el ultrasonido renal realizado registra imagen de aspecto quístico sin cambios apreciables al compararse con estudios anteriores (Fig. 2). No se demuestra crecimiento del divertículo después de más de 11 años de seguimiento posoperatorio y sin la aparición de litiasis diverticular.



**Fig. 2** - Imagen ultrasonográfica a los 9 (A) y a los 18,5 años (B) sin que se aprecien variaciones de tamaño en el aspecto quístico del divertículo.

## DISCUSIÓN

El divertículo calicial es de presentación rara en el niño, aunque se ha señalado que aparentemente es más frecuente que lo que se diagnostica, dadas las dificultades para el

diagnóstico por su parecido imagenológico con los quistes simples y los quistes que pueden aparecer tempranamente en la enfermedad poliquística autosómica dominante. La literatura tiene escasos artículos que informen de divertículos en niños y en los últimos diez años solo aparecen seis publicaciones en este grupo de edad, según señalan *Bombinski* y otros,<sup>(3)</sup> en 2015; en ese año *Long* publica una serie de 13 pacientes.<sup>(6)</sup>

Cuando en los casos con imágenes quísticas se realizan estudios contrastados (urograma excretor o tomografía computarizada) deben tomarse imágenes en fases tardías para poder diagnosticar el divertículo calicial.<sup>(6)</sup> Para su diagnóstico preciso son necesarios los estudios contrastados.<sup>(7-9)</sup>

Recientemente se ha demostrado que la gammagrafía diurética con Tc-99m DTPA (ácido dietilen-triamino-pentaacético) puede ser un método diagnóstico eficaz. Puede confirmarse el divertículo calicial cuando la cavidad quística es llenada por el radiotrazador. *Lin* y otros,<sup>(10)</sup> estudian 39 niños con imágenes quísticas y utilizan este método diagnóstico, en nueve pudieron demostrar la presencia de divertículo calicial.

En una serie de 24 pacientes entre 2,6 y 18,5 años, 11 de sexo femenino, la infección del tracto urinario fue la presentación más frecuente (ocho pacientes). La mayoría de los pacientes (20) tenían un solo divertículo, dos tenían dos y otros dos pacientes presentaban múltiples divertículos. El diámetro del divertículo osciló entre 1,0 y 18,3 cm y creció en 5 de 9 pacientes que se siguieron con imágenes. Siete pacientes desarrollaron litiasis en el divertículo calicial y 15 pacientes (63 %) de esta serie fueron sometidos a tratamiento quirúrgico.<sup>(11)</sup>

En otra serie donde se informa acerca de 13 pacientes con edad promedio de 11 años, se sigue señalando que es una anomalía rara en el niño.<sup>(9)</sup> Se sugiere tratamiento quirúrgico en casos con dolor crónico, infección urinaria recurrente, hematuria macroscópica o declinación de la función renal.<sup>(1)</sup>

Como los divertículos pueden crecer y producir síntomas y complicaciones,<sup>(11)</sup> lo recomendable es su seguimiento clínico imagenológico, sin tomar ninguna otra medida, como ha sucedido en la paciente aquí presentada, que después de 11 años de evolución la imagen “quística” se mantiene prácticamente igual.

Una de las complicaciones que se registra con mayor frecuencia en estos casos es la litiasis diverticular. Aunque existe controversia sobre la patogénesis de la litiasis, aparentemente los cálculos diverticulares se originan por una combinación de anormalidades metabólicas y éstasis urinario.<sup>(12)</sup> *Auge* y otros,<sup>(13)</sup> estudian retrospectivamente 37 pacientes tratados por vía endoscópica por cálculos en divertículos caliciales, de los cuales 7 tenían hipercalciuria,

4 hiperuricosuria, 3 hiperoxaluria ligera y 10 hipocitraturia, en una de las dos muestras de orina, y en 7 de ellos, la segunda muestra también detectó hipocitraturia; 11 de 12 pacientes con estudio de la diuresis tenían un bajo volumen urinario. En la paciente que presentamos, a pesar de asociarse una hipercalciuria idiopática, no se desarrolló litiasis diverticular.

En 1980, *Mangin* y otros,<sup>(14)</sup> comunican acerca de 70 pacientes con 80 divertículos y 20 tenían malformaciones urinarias asociadas. Entre los síntomas, el dolor apareció en 26, fiebre en 11 y también consultaron por hematuria macroscópica que fueron los síntomas de presentación más frecuentes; 43 de los 80 divertículos tenían uno o más cálculos que condicionan infección y las complicaciones son muy infrecuentes de no existir litiasis. Como anomalía asociada más frecuente informan el reflujo vesicoureteral. En nuestra paciente, otra anomalía del tracto urinario, la hidronefrosis obstructiva congénita contralateral, fue lo que provocó el estudio y el urograma detectó el divertículo como un hallazgo asintomático en el riñón contralateral.

Podemos concluir que presentamos el caso de una niña con divertículo calicial diagnosticado incidentalmente, que durante 11 años de seguimiento no ha tenido complicaciones diverticulares a pesar de tener un riñón único (nefrectomía contralateral) ni litiasis diverticular a pesar de la asociación de una hipercalciuria idiopática.

Cuando una imagen quística aumenta su diámetro, se infecta o aparece litiasis en su interior recomendamos descartar la posibilidad de un divertículo calicial mediante un estudio contrastado.

## REFERENCIAS BIBLIOGRÁFICAS

1. Waingankar N, Hayek S, Smith AD, Okeke Z. Calyceal diverticulum: A comprehensive review. *Rev Urol*, 2014;16:29-43.
2. Devine CJ, Guzman JA, Devine PC, Poutasee EF. Calyceal diverticulum. *J Urol*. 1969;101:8-11.
3. Bombinski P, Warchol S, Brzewski M, Biejat A, Dudek-Warchol P, Krzemien G, et al. Calyceal diverticulum of the kidney – Diagnostic imaging dilemma in pediatric patients – Case report. *Pol J Radiol*. 2015;80:27-30.
4. Bisceglia M, Galliani CA, Senger C, Stallone C, Sessa A, Renal cystic disease: A review. *Adv Pathol*, 2006;13:36-56

5. Glassberg KI. Renal dysgenesis and cystic disease of the kidney. In: Walsh PC, Retik AB, Vaughan ED, Wen JA, editors. Campbell Urology. 8th ed. Philadelphia: WB Saunders; 2003.
6. Long CJ, Weiss DA, Kolon TF, Srinivasan AK, Shukls AR. Pediatric calyceal diverticulum, An experience with endoscopic and laparoscopic approaches. J Pediatr Urol. 2015;11(172e):1-6.
7. Peng YH, Zhang W, Gao XF, Sun YH. Calyceal diverticulum mimicking simple parapelvic cyst. Chin Med Sci J. 2015;30:56-8.
8. Ochoa Santiago Y, Sangüesa Nebot C, Aliaga SP, Serrano Durbá A, López PO. Calyceal diverticula in children: Imaging findings and presentations. Radiología, 2018 Apr 26. pii: S0033-8338(18)30046-8. doi: 10.1016/j.rx.2018.02.010. Access: 2018/07/27. Available at: <https://www.ncbi.nlm.nih.gov/pubmed/29706453>
9. Ito H, Aboumarzouk O, Abushamma F, Keeley F. Systematic review of Calyceal diverticulum. J Endourol. 2018, jun 15. doi: 10.1089.0332.
10. Lin CC, Shih BF, Shih SC, Tsai JD. Potential role of Tc-99m DTPA diuretic renal scan in the diagnosis of calyceal diverticulum in children. Medicine (Baltimore). 2015;94:e985.
11. Karmazyn B, Kaefer M, Jennings SG, Nirmala R, Raske ME. Calyceal diverticulum in pediatric patients. The spectrum of imaging findings. Pediatr Radiol. 2011;41:1369-71.
12. Matlaga BR, Miller NL, Terry C, Kim SC, Kuo RL, Loe FL, et al. The pathogenesis of calyceal diverticular calculi. Urol Res. 2007;35:35-40.
13. Auge BK, Maloney ME, Mathias BJ, Pietrow PK, Preminger GM. Metabolic abnormalities associated with calyceal diverticular stones. BJU Int. 2006;97:1053-6.
14. Mangin P, Miltre A, Pascal B, Cukier J. Calyceal diverticula: Review of 80 diverticula in 70 patients. J Urol (Paris), 1980;86:653-64.

#### **Conflicto de intereses**

Los autores declaran que no existen conflictos de intereses en relación con el trabajo presentado.