

Fracturas trocánterreas inestables. ¿Fijación extramedular o intramedular?

Unstable trochanteric fractures. Extramedullary or intramedullary fixation?

Horacio Inocencio Tabares Neyra^{1*} <https://orcid.org/0000-0001-6599-4948>

Juan Miguel Diaz Quesada² <https://orcid.org/0000-3600-0689-6894>

Horacio Tabares Sáez² <https://orcid.org/0000-0002-0204-7414>

Roberto Morales Seife² <https://orcid.org/0000-0001-6316-1846>

¹Centro de Investigaciones en Longevidad, Envejecimiento y Salud. La Habana, Cuba

²Universidad de Ciencias Médicas de La Habana. Hospital Universitario General Calixto García. La Habana, Cuba.

*Autor para la correspondencia: mlahola@infomed.sld.cu

Recibido: 05/05/2020

Aprobado: 16/03/2021

RESUMEN

Introducción: Las fracturas trocántereas inestables presentan dificultad para lograr la osteosíntesis estable, el apoyo precoz y la rápida reintegración social. Se tratan mediante osteosíntesis extra o intramedular. La osteosíntesis extramedular mediante placa atornillada estática o dinámica. Los implantes intramedulares poseen clavos o tornillos deslizantes.

Objetivo: Revisar la literatura publicada entre 2015 y 2020 que comparen los diferentes métodos de fijación quirúrgica de las fracturas trocántereas inestables.

Estrategia de búsqueda: En PubMed de publicaciones entre los años 2010-2020 en inglés con los términos: “fracturas trocántereas inestables”, “tratamiento de las fracturas extracapsulares de fémur proximal”, “osteosíntesis en fracturas trocántereas femorales inestables”.

Conclusiones: Las fracturas trocántereas inestables poseen tendencia al desplazamiento en varo con medialización de la diáfisis. El clavo-placa estático muestra elevados índices de fallo, superiores al del clavo-placa deslizante (DHS),

pero la placa estabilizadora trocantérea (TSP) parece ser el mejor implante para osteosíntesis extramedular muy semejante a lo reportado con los implantes intramedulares.

Palabras clave: Fracturas trocantéreas inestables, osteosíntesis extramedular, osteosíntesis intramedular.

ABSTRACT

Introduction: Unstable trochanteric fractures show difficulty in achieving stable osteosynthesis, early support and rapid social reintegration. They are treated by intra or extramedullary osteosynthesis, the later, by using a static or dynamic screw plate. Intramedullary implants have sliding nails or screws. **Objective:** To review the literature published from 2015 and 2020 that compares the different methods of surgical fixation of unstable trochanteric fractures. **Search strategy:** We searched in PubMed for publications from 2010 to 2020 in English with the terms “unstable trochanteric fractures”, “treatment of extracapsular fractures of the proximal femur”, “osteosynthesis in unstable femoral trochanteric fractures”.

Conclusions: Unstable trochanteric fractures have a tendency to varus displacement with medialization of the diaphysis. The static nail-plate shows high failure rates, higher than that of the sliding nail-plate (DHS), but the trochanteric stabilizing plate (TSP) seems to be the best implant for extramedullary osteosynthesis, which is very similar to that reported with intramedullary implants.

Keywords: unstable trochanteric fractures, extramedullary osteosynthesis, intramedullary osteosynthesis.

RESUME

Introduction: Les fractures trochantériennes instables présentent des difficultés pour obtenir une ostéosynthèse stable, un soutien précoce et une réinsertion sociale rapide. Ils sont traités par ostéosynthèse extra ou intramédullaire. Ostéosynthèse extramédullaire à l'aide d'une plaque vissée statique ou dynamique. Les implants intramédullaires ont des clous ou des vis coulissants. **Objectif:** Bilan des travaux 2015-2020 comparant les différentes méthodes de fixation chirurgicale des fractures trochantériennes instables. **Stratégie de recherche:** Dans PubMed des publications 2010-2020 en anglais avec les termes: "instable trochanteric fractures", "treatment of extracapsular fractures of the proximal fémur", "Ostéosynthesis in instable fémoral trochantic fractures".

Conclusions: Les fractures trochantériennes instables ont tendance à se déplacer en varus avec médialisation de la diaphyse. La plaque à clous statique présente des taux d'échec élevés, supérieurs à ceux de la plaque à clous coulissante (DHS), mais la plaque de stabilisation du trochanter (TSP) semble être le meilleur implant pour l'ostéosynthèse extramédullaire très similaire à celle rapportée avec les implants intramédullaires.

Mots clés: fractures trochantériennes instables, ostéosynthèse extramédullaire, ostéosynthèse intramédullaire.

Introducción

Las comúnmente nombradas como fracturas de cadera se definen como fracturas del extremo superior del fémur, mismas que pueden conducir a serias dificultades físicas y cognitivas.⁽¹⁻⁴⁾ El incremento de fracturas de cadera y consecuentemente de las necesarias cirugías continúa en aumento, ya que la osteoporosis y la disminución de la capacidad de equilibrio afectan a la creciente población mundial de adultos mayores.⁽⁵⁾

Las fracturas trocantéreas son fracturas extracapsulares del fémur proximal que afectan el área entre los trocánter mayor y menor. Son fracturas comunes en la población de edad avanzada debido a la osteoporosis preexistente y a que se asocian principalmente con traumas de baja energía, como la caída desde la propia altura del individuo.

La incidencia de todas las variantes de fracturas del fémur proximal ha aumentado significativamente en las últimas décadas y se espera que se duplique en los próximos 25 años debido al incremento de la esperanza de vida entre la población mundial.⁽¹⁾ Se ha estimado que nueve de cada diez fracturas trocantéreas ocurren en personas mayores de 65 años.⁽²⁾ Alrededor de uno de cada 1000 habitantes por año, en países desarrollados, se ve afectado por fracturas del fémur proximal.⁽³⁾

La edad avanzada y las comorbilidades presentes en estos pacientes son responsables de la alta morbilidad y mortalidad de las fracturas trocantéreas del fémur, lo que se asocia a un elevado costo derivado de su tratamiento. En los Estados Unidos, se espera que el gasto aumente de 8,7 mil millones en 2009 a 240 mil millones en 2040. La tasa de mortalidad después de seis meses con tratamiento adecuado oscila entre el 12 % y el 41 % y se debe principalmente a complicaciones clínicas como neumonía, tromboembolismo pulmonar y sepsis.⁽⁴⁾

El objetivo del tratamiento quirúrgico mediante osteosíntesis de las fracturas del macizo trocantéreo consiste en restituir la anatomía y favorecer la recuperación funcional, a la vez que se limita la mortalidad y se favorece una movilización con apoyo precoz.^(6,7)

Desde el punto de vista quirúrgico, la mayor dificultad es lograr una osteosíntesis estable que permita el apoyo precoz y una reintegración social rápida, incluso en pacientes ancianos que presenten una osteoporosis avanzada. Para hacer frente

a esta dificultad, han aparecido en el mercado distintas estrategias y muchos implantes novedosos en los últimos años. ⁽⁶⁾

La mayoría de estas fracturas se tratan mediante osteosíntesis extra o intramedular. La osteosíntesis extramedular mediante placa atornillada estática o dinámica es el tratamiento de elección para las fracturas intertrocanteréas estables. En algunos casos, los implantes estáticos pueden facilitar la reducción y el mantenimiento de la fractura en posición anatómica, pero presentan un mayor riesgo de desmontaje secundario. Están indicados sobre todo en el hueso de buena calidad y cuando la fractura presenta una buena estabilidad intrínseca tras la reducción. Los tornillos-placas dinámicas permiten una impactación secundaria de la fractura, por lo que son más fiables en el hueso de mala calidad o cuando la fractura es más conminuta. Sin embargo, esta impactación de la fractura puede causar un acortamiento del miembro y comprometer la función de la cadera. ^(6,7)

Los implantes intramedulares poseen una ventaja mecánica al estar situados más cerca del área de sollicitaciones y pueden limitar la impactación de la fractura. ^(6,7)

El resultado del tratamiento quirúrgico depende del patrón de fractura, la calidad del hueso, el método de reducción y la fijación que se realice. Entre las complicaciones mecánicas del tratamiento quirúrgico, pueden destacarse el colapso en varo, el acortamiento incontrolado y la falla de la fijación (que son más comunes en fracturas inestables). ⁽⁸⁾

Esto ha llevado a que algunos estudios de revisión sugieran que este tipo de fractura debe tratarse con un implante intramedular. La tendencia al aumento en el uso de la fijación intramedular ha sido respaldada por estudios biomecánicos que se citan con frecuencia para favorecer dicho procedimiento quirúrgico. ⁽⁹⁻¹¹⁾ Desafortunadamente, estos estudios teóricos y biomecánicos no necesariamente predicen lo que sucede in vivo. Los primeros diseños de estos implantes intramedulares se asociaron con un mayor riesgo de complicaciones de curación de fracturas en comparación con el DHS, pero ahora los diseños más contemporáneos producen resultados comparables a los del tornillo deslizante de cadera para las fracturas de los trocánteres del fémur. ⁽¹²⁾

Hasta la fecha, existe evidencia muy limitada de estudios clínicos con estos diferentes métodos de tratamiento para fracturas A2 y A3 de la clasificación AO. Esto se debe a que el tratamiento de este patrón de fractura, básicamente debe realizarse en una situación de emergencia. Los informes de series de casos solo proporcionan un valor limitado debido a la selección de casos y la variación en las técnicas quirúrgicas. Los ensayos aleatorios permiten un método más robusto para evaluar los diferentes implantes. ⁽⁷⁾

Es objetivo de este trabajo realizar una revisión de trabajos recientes que comparen los diferentes métodos de fijación quirúrgica de las fracturas

trocantéreas inestables, clasificadas Tronzo III, IV y V, así como A2 y A3 del método clasificatorio AO.

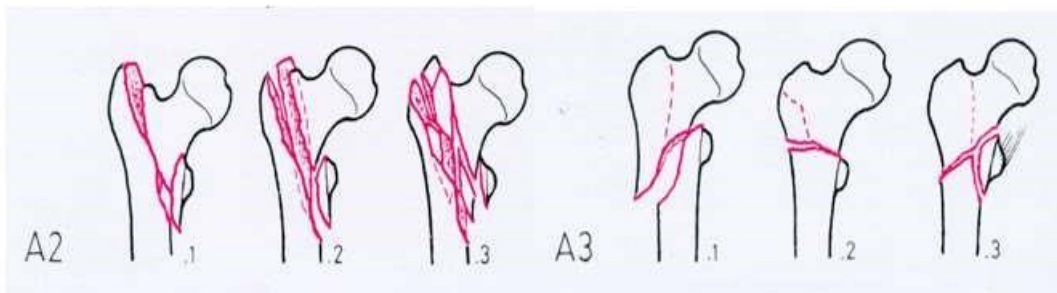
Estrategia de búsqueda y criterio de selección

Las referencias se identificaron mediante la búsqueda en PubMed de publicaciones entre los años 2010-2020 en inglés con los términos: “fracturas trocantéreas inestables”, “tratamiento de las fracturas extracapsulares de fémur proximal”, “osteosíntesis en fracturas trocantéreas femorales inestables”. Igualmente se revisaron artículos accesibles de forma libre o a través del servicio Clinical key, e Hinari. Se añadieron artículos que sobrepasan los diez años de antigüedad, pero que son claves para el tema. Se excluyeron trabajos porque estaban duplicados o los datos de origen eran insuficientes. Se descartaron las presentaciones en Power Point.

Desarrollo

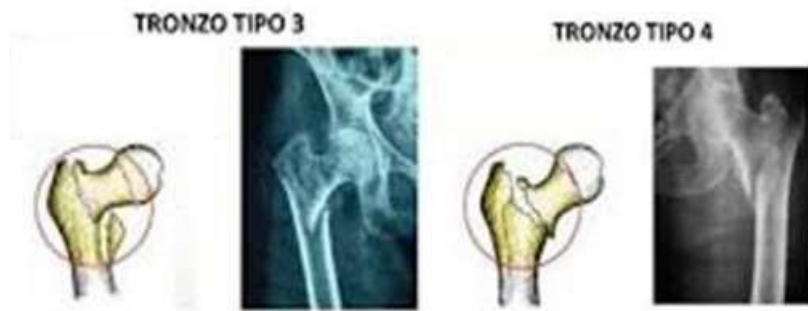
Los sistemas de clasificación más utilizados en la literatura para las fracturas trocantéreas son el de la organización AO y el sistema ideado por Tronzo.^(5,6)

La determinación del patrón de fractura en términos de estabilidad es fundamental para evaluar las opciones posibles de tratamiento. Las fracturas a nivel del trocánter menor del fémur incluyen los patrones de fracturas transversales, invertidas y conminutas. Las fracturas se consideran inestables en la presencia de conminución del hueso cortical posteromedial, oblicuidad inversa y extensión subtrocantérea.² Estas se clasifican como fracturas A2 y A3 por el sistema de clasificación AO (figura 1) y Tronzo III y IV (figura 2). Esta configuración de fractura presenta desafíos significativos en su fijación quirúrgica debido al desplazamiento medial del fémur. Esto ocurre como consecuencia de la pérdida del soporte de hueso cortical del fémur posteromedial. Se ha demostrado que el aumento de los grados de medialización femoral se asocia con un aumento progresivo del riesgo de falla de la fijación. Las fracturas inestables de manera general se agrupan como 31A2 y 31A3 de la clasificación de la AO y Tronzo III, IV y V. (6,8,13)



Fuente: Monsaert A, Scheerlinck T. Tratamiento de las fracturas del macizo trocantéreo. EMC Técnicas quirúrgicas en ortopedia y traumatología 2016; 8(1).

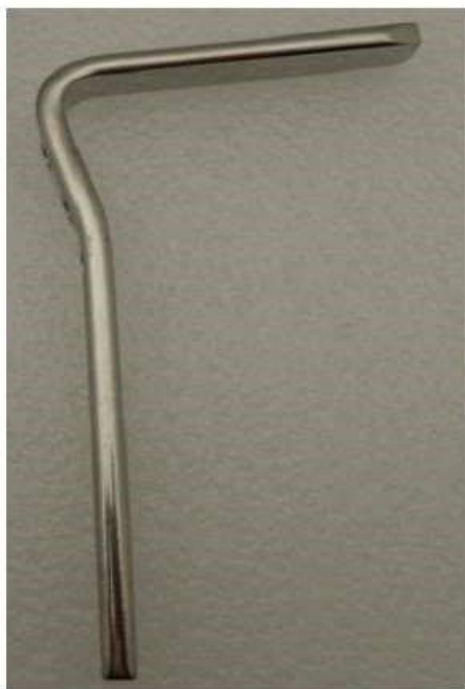Fig. 1- Fracturas 31A2 Y 31A3 de la clasificación AO.



Fuente: Tronzo RG. Symposium on fractures of the hip. Special considerations in management. Orthop Clin North Am. 1974; 5(3):571-83.

Fig. 2- Fracturas tipo Tronzo III y Tronzo IV.

Se ha desarrollado una gran variedad de dispositivos de fijación para hacer frente a las dificultades en la fijación de fracturas trocantéreas.⁽⁸⁾ Los implantes pueden ser intramedulares o extramedulares. La fijación de la placa en ángulo fijo se ha sugerido como un método para tratar este tipo de fractura. Los implantes extramedulares más utilizados son estáticos y dinámicos, los implantes estáticos incluyen la placa de 135°, la placa condilar de 95° (figura 3) y la placa de bloqueo de reconstrucción femoral desarrollada más recientemente. Estos implantes fijan la fractura de manera sólida, sin capacidad de deslizamiento de la construcción o de medialización femoral. La finalidad de estos implantes es lograr de entrada una fijación rígida y no favorecen una compresión o una impactación secundaria de la fractura. Estos implantes están indicados sobre todo para fracturas simples sin conminación importante y sin defectos óseos, en pacientes que presenten un hueso de buena calidad. También se pueden utilizar en fracturas intertrocantéreas con trazado invertido como las Tronzo tipo V. El objetivo que se busca es lograr una osteosíntesis rígida tras la reducción anatómica con curación por primera intención. Esta reducción anatómica, si se puede lograr, permite restaurar mejor la función de la cadera. En cambio, estos implantes son muy rígidos, por lo que no favorecen la consolidación secundaria y requieren un hueso de buena calidad, así como una reducción sin diástasis de la fractura y sin conminación. Por último, la localización de la placa en la cortical lateral del fémur no es favorable desde el punto de vista biomecánico (palanca importante). Por este motivo, generalmente, el apoyo sobre el miembro operado deberá diferirse de 6 semanas a 3 meses. Esto puede ser un inconveniente importante, sobre todo para pacientes ancianos, para quienes caminar sin apoyo suele ser difícil y para quienes una rehabilitación de la marcha precoz y una reintegración en su entorno previo a la fractura son particularmente importantes.⁽¹⁴⁻¹⁷⁾



Fuente: Monsaert A, Scheerlinck T. Tratamiento de las fracturas del macizo trocantéreo. EMC Técnicas quirúrgicas en ortopedia y traumatología 2016; 8(1).

Fig. 3- Clavo-placa angulada a 95°.

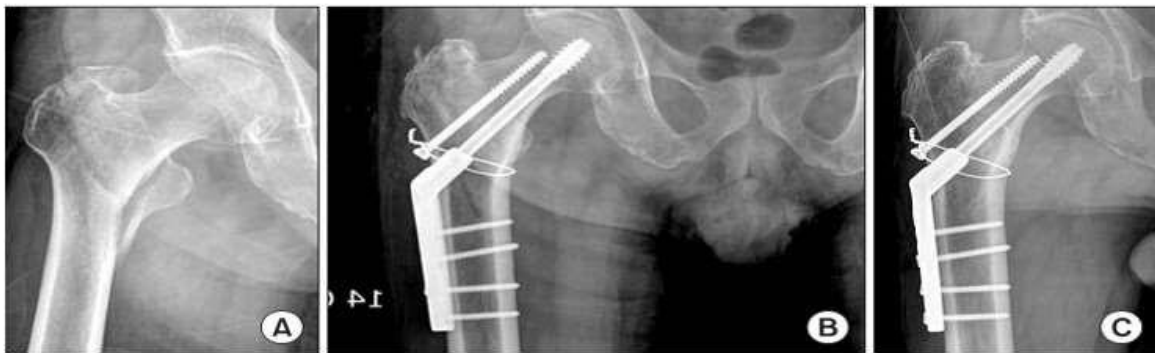Los implantes extramedulares dinámicos consisten en una placa atornillada de forma rígida a la cortical lateral del fémur proximal y uno o varios tornillos cervicales que se anclan en el cuello y la cabeza femoral (placa de tipo DHS). Al contrario que los implantes estáticos, estos implantes dinámicos permiten un cierto grado de movimiento entre la placa atornillada y el anclaje proximal. Este movimiento, cuya dirección está controlada, favorece la impactación de la fractura, lo que limita la diástasis entre los fragmentos óseos y aumenta la estabilidad intrínseca. Esto favorece la consolidación secundaria y permite tratar las fracturas menos estables, es decir, más complejas, más conminutas o que presentan defectos óseos e incluso una diástasis de la fractura en hueso de calidad menos buena. Por este motivo, la incidencia de desmontaje o de desplazamiento secundario (4 %, 2 %) y la tasa de pseudoartrosis o de retraso de consolidación (± 2 %) es limitada. Sin embargo, en muchos casos (21 %), la impactación puede ser importante (> 2 cm), lo que puede comprometer los resultados funcionales. La dirección del desplazamiento de la fractura se controla con el implante y puede hacerse en uno o dos planos. Por lo general, la impactación de la fractura puede realizarse en el eje del cuello femoral, es decir, entre 130° y 150° respecto a la placa. Algunos implantes permiten también una impactación adicional en el eje de la placa fijada en la cortical lateral del fémur. Sin embargo, la eficacia de esta posibilidad de impactación adicional aún está por demostrar. (6,18,19)

El tornillo de cadera deslizante tradicional (DHS) tiene un ángulo de 135° entre la placa y el tornillo de tracción y permite deslizamiento y colapso en el sitio de la

fractura. Para fracturas estables estos implantes son los de elección, según muchos autores, pero para las fracturas A2 y A3 de la clasificación AO y las Tronzo III y IV, esto puede conducir a un desplazamiento medial del fémur con un consumo excesivo del deslizamiento del tornillo de tracción. ⁽⁹⁻¹³⁾

Los resultados de múltiples estudios muestran una clara diferencia en los resultados entre las fracturas tratadas con una placa fija o estática y las tratadas con un tornillo deslizante de cadera. La fijación del clavo a la placa parece producir tasas de falla de fijación bastante más elevadas. ⁽¹³⁾

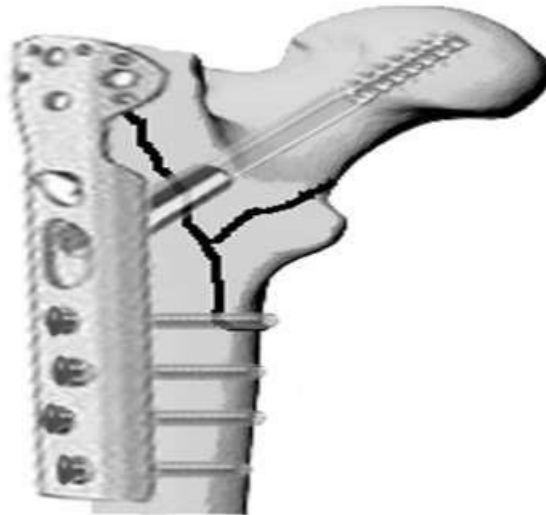
Algunos autores consideran que para las fracturas trocántereas inestables tipo 31A2 es obligatorio lograr una reducción anatómica del componente medial inestabilizante y una fijación rígida del mismo (figura 4), lo que garantiza la continuidad de la pared postero-medial y evita la medialización y el desplazamiento en varo del extremo superior del fémur. ^(20,21)



Fuente: Rae Cho M, Hyuk Lee J, Bum Kwon J, Suk Do J, Bum Chae S, Choi WK. The effect of positive medial cortical support in reduction of pertrochanteric fractures with posteromedial wall defect using a Dynamic Hip Screw. Clinics in Orthopedic Surgery 2018; 10:292-8.

Fig. 4- Fractura trocánterea inestable tipo 31A2 de AO y III de Tronzo. A) Reducción anatómica; B y C) Fijación estable del componente postero-medial.

La placa de estabilización trocánterea (TSP) es una extensión modular de la placa DHS y al igual que esta se coloca en la cortical lateral del fémur para estabilizar el trocánter mayor, en fracturas trocántereas inestables, fundamentalmente tipos 31A1 y 31A2 de la clasificación AO (figura 5). La TSP posee un ángulo de 135° al igual que el DHS, entre el tornillo deslizante y la placa, y puede deslizarse asumiendo el colapso de la fractura. En estudios biomecánicos realizados, se plantea que la placa TSP provee estabilidad extra y posee capacidad para resistir la medialización femoral, muy semejante a la acción de los dispositivos intramedulares para fracturas trocántereas inestables. ⁽²²⁾

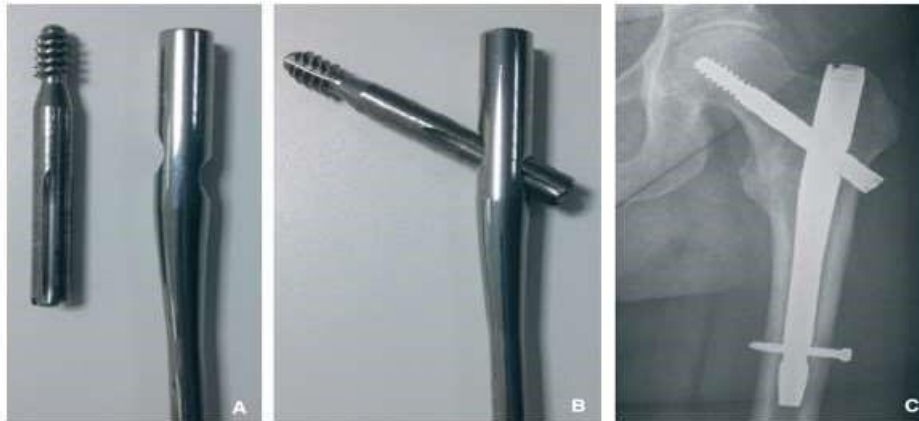

Fuente: Hsu ChE, Chiu YCh, Tsai Sh, Lin TCh, Lee MH, Huang KCh. Trochanter stabilising plate improves treatment outcomes in AO/OTA 31-A2 intertrochanteric fractures with critical thin femoral lateral walls. *Injury* 2015; 46:1047-53.

Fig. 5- Placa de estabilización trocantérea (TSP) para prevenir la medialización femoral y el desplazamiento en varo de la fractura.

El papel de la placa estabilizadora trocantérea suplementaria para la fijación TSP de fracturas trocantéreas sigue siendo incierto. La placa está diseñada para reducir la medialización femoral al apoyarse contra el trocánter mayor. Hasta la fecha hay poca evidencia reportada de la literatura para comentar sobre el mérito de estas placas. Dentro de esta revisión, no pudimos considerar la complicación de la pérdida de la reducción de la fractura con la fijación que falla. Esto se debe a que la complicación de la pérdida de fijación no se definió o informó claramente en los estudios incluidos. Es posible que la adición de la placa estabilizadora reduzca cualquier pérdida de reducción de fracturas, aunque esto queda por demostrar en estudios clínicos, al igual que el papel de esta placa suplementaria para la aparición de complicaciones en la curación de estas fracturas. ^(23,24)

Los implantes intramedulares consisten, por una parte, en un clavo que se introduce en el conducto medular a nivel del trocánter mayor de forma anterógrada y, por otra parte, en uno o varios tornillos e incluso una lámina, introducidos a través del clavo en el cuello y la cabeza femoral (Fig. 3). En la mayoría de los casos, el anclaje cérico diafisario está diseñado para poder deslizarse respecto al clavo con el fin de obtener un implante dinámico que favorece la impactación de la fractura. Para aumentar la estabilidad rotatoria de la osteosíntesis, la mayoría de los implantes pueden bloquearse distalmente con uno o varios tornillos a través del clavo. Este bloqueo puede ser estático o dinámico. En este último caso, una impactación secundaria en el eje del clavo es posible. ^(6,25,26)



Fuente: Monsaert A, Scheerlinck T. Tratamiento de las fracturas del macizo trocantéreo. EMC Técnicas quirúrgicas en ortopedia y traumatología 2016; 8(1).

Fig. 6- Clavo intramedular de tipo «clavo Gamma». Este clavo intramedular permite la fijación del fragmento proximal gracias a un tornillo cervicocefálico a través de la parte superior del clavo. La estabilidad rotatoria del clavo respecto a la diáfisis femoral se logra mediante un tornillo con bloqueo distal.

En teoría, un clavo intramedular puede resistir la medialización femoral ya que la porción proximal del clavo impactará contra el fémur proximal. En la actualidad se considera a los implantes intramedulares como los de elección ante la mayoría de las fracturas trocantéreas inestables. (4,9-13)

Se han realizado cambios considerables en el diseño de los clavos intramedulares que hacen que los resultados de algunos estudios anteriores sean obsoletos. La parte proximal de una fijación de clavo intramedular puede desempeñar un papel en la reducción de la medialización femoral al apoyarse contra el cuello femoral. (13) Estudios anteriores han informado que el aumento de la medialización femoral se asocia con una peor recuperación de la movilidad. Algunos de los ensayos aleatorios que compararon un clavo intramedular con el TSP han sugerido una tendencia superior en la capacidad de deslizarse del tornillo del clavo intramedular. (13,25-27)

Un informe del Registro Noruego de Fractura de Cadera con 2716 pacientes con fracturas inversas / transversales / subtrocantéreas tratadas con un clavo intramedular o fijación extramedular informó tasas más bajas de reoperación (6,4 % *versus* 3,8 %) y una tendencia a una mejor recuperación de la función para aquellos pacientes tratados con un clavo intramedular en relación con la placa TSP. Este estudio incluyó fracturas subtrocantéreas haciendo difícil la comparación directa con solo fracturas A2 y A3. El 63% de las fijaciones extramedulares tenían una placa estabilizadora trocantérea suplementaria. (13)

Existen claras diferencias (cuatro veces) en la aparición de complicaciones de consolidación para fracturas A2 y A3 cuando se emplean placas estáticas / fijas en comparación con el TSP o un clavo intramedular. Se observó una tasa de

complicaciones similar para un clavo intramedular y el TSP. Por lo tanto, es aceptable concluir que las fracturas A2 y A3 no deben tratarse con una placa fija / estática, pero es incorrecto afirmar que la fijación intramedular es superior a un TSP. (13,28)

De manera didáctica, mostramos en la tabla 1, los resultados de algunos de los principales estudios que comparan la fijación de fracturas trocantéreas inestables (tipos A2 y A3 de AO y Tronzo III, IV y V) con el empleo de placas extramedulares (estáticas o deslizantes) con clavos de fijación intramedular. La clara tendencia establece mejores resultados con la fijación intramedular.

Tabla 1. Trabajos que comparan resultados del tratamiento de fracturas trocantéreas inestables cuando se emplean medios de fijación extramedular vs intramedular

Autor	Año	No pacientes	Edad media (rango)	% hombres	Tipo clavo	Tipo clavoplaca	Resultado
Clavo intramedular vs clavo-placa estático o dinámico							
Pelet	2001	26	71(21-94)	36 %	Gamma	Clavoplaca 95%	intramedular
Sadowski	2002	39	78(63-93)	31 %	PFN	HDS	Clavo-placa
Haq	2014	40	66(39-73)	70 %	PFN	HDS	intramedular
Clavo intramedular vs placa estabilizadora trocantérea (TSP)							
Adams	2001	16	81(32-102)	26 %	Gamma	TSP	TSP
Pajarine n	2006	11	80(69-91)	33 %	PFN	TSP	TSP
Ovesen	2006	10	79(67-91)	28 %	Gamma	TSP	intramedular
Parker	2012	58	82(61-99)	10 %	Targon PFT	TSP	intramedular
Matré	2013	139	84	33 %	Intertan	TSP	intramedular
Parker	2017	31	82(59-95)	16 %	Targon PFT	TSP	intramedular

Conclusiones

Las fracturas trocantéreas inestables, tipo A2 y A3 de la clasificación AO y tipos Tronzo III y IV de la clasificación de ese mismo nombre, debido a la falta de apoyo de la cortical posteromedial, poseen gran tendencia al desplazamiento en varo de la epífisis femoral superior con medialización de la diáfisis. Esa tendencia al desplazamiento, motivada por los vectores de fuerza derivados de la

bipedestación y los grandes músculos que atraviesan la articulación, establecen las dificultades para obtener alto índice de buenos resultados al realizar tratamiento quirúrgico con osteosíntesis.

El clavo-placa estático muestra elevados índices de fallo, superiores al del clavoplaca deslizante (DHS), aunque ambos métodos de osteosíntesis extramedular no brindan la estabilidad biomecánica necesaria para alcanzar buenos resultados en el tratamiento de fracturas trocantéreas inestables; la reducción y fijación anatómica de estas fracturas, mejora los resultados que se pueden lograr con estos medios de osteosíntesis.

La placa estabilizadora trocantérea (TSP) parece ser el mejor implante para osteosíntesis extramedular de las fracturas trocantéreas inestables, los resultados con TSP son muy semejantes a los reportados con los múltiples implantes intramedulares con clavos deslizantes, que se han diseñado para osteosíntesis de fracturas trocantéreas inestables tipos A2 y A3 de la clasificación AO y tipos III y IV de la de Tronzo.

Referencias bibliográficas

1. Sánchez A, Alarcón Beretta M. Weighted analysis of hip fracture incidence rates in Argentina. *Bone*. 2016; 89:67.
2. Mariconda M, Costa GG, Cerbasi S, Recano P, Aitanti E, Gambacorta M, Misasi M. The determinants of mortality and morbidity during the year following fracture of the hip: a prospective study. *Bone Joint J*. 2015; 97-B(3):383-90.
3. Benchimol J, Fiorentini F, Elizondo CM, Boietti BR, Carabelli G, Barla J. Institutional registry of elderly patients with hip fracture in a community-based tertiary care hospital in Argentina (RIAFC). *Geriatr Orthop Surg Rehabil*. 2016; 7:121-5.
4. Cenzer IS, Tang V, Boscardin WJ, Smith AK, Ritchie C, Wallhagen MI. One-year mortality after hip fracture: Development and validation of a prognostic index. *J Am Geriatr Soc*. 2016; 64:1863-8.
5. Fujii T, Nakayama Sh, Hara M, Koizumi W, Itabashi T, Saito M. Tip-Apex distance is most important of six predictors of screw cutout after internal fixation of intertrochanteric fractures in women. *JBJs Open Access* 2017:e0022.
6. Monsaert A, Scheerlinck T. Tratamiento de las fracturas del macizo trocantéreo. *EMC Técnicas quirúrgicas - ortopedia y traumatología* 2016; 8(1):1-12.
7. Sambandam Senthil Nathan, Chandrasekharan Jayadev, Mounasamy Varatharaj, Mauffrey Cyril. Intertrochanteric fractures: a review of fixation methods. *Eur J Orthop Surg Traumatol* 2016; 26:339-53.
8. Bretherton CP, Parker MJ. Femoral medialization, fixation failures and functional outcome in trochanteric hip fractures treated with either a sliding hip

screw or intramedullary nail from within a randomised trial. *J Orthop Trauma* 2016; 30(12):642-6.

9. Socci AR, Cascmyr NE, Leslic MP, Baumgaertner MR. Implant options for the treatment of intertrochanteric fractures of the hip; rationale, evidence, and recommendations. *JBJS* 2017; 99-B:128-33.

10. Knoke M, Gradl G, Buecking B, Gackstatter S, Sonmez TT, Ghassemi A, Stromps JP, Prescher A, Pape HC. Locked minimally invasive plating versus fourth generation nailing in the treatment of AO/OTA 31A2.2 fractures: a biomechanical comparison of PCCP and intertan nail *Injury* 2015; 46:1475-82.

11. Reindl R, Harvey EJ, Berry GK, Rahme E. Intramedullary versus extramedullary fixation for unstable intertrochanteric fractures: a prospective randomized controlled trial. *JBJS* 2015; 97A:1905-12.

12. Parker M, Raval P, Gjertsen JE. Nail or plate fixation for A3 trochanteric hip fractures: A systematic review of randomised controlled trials. *Injury* 2018 Jul;49(7):1319-1323. DOI: <https://10.1016/j.injury.2018.05.017>

13. Yu J, Zhang C, Li L, Kwong JS, Xue L, Zeng X, Tang L, Li Y, Sun X. Internal fixation treatments for intertrochanteric fracture: a systematic review and metaanalysis of randomized evidence. *Sci Rep.* 2015; 5:18195.

14. Niu E, Yang A, Harris AHS. Which fixation device is preferred for surgical treatment of intertrochanteric hip fractures in the United States? A survey of orthopaedic surgeons. *Clin Orthop Relat Res.* 2015; 473(11): 3647-55.

15. Yeganeh A, Taghavi R, Moghtadaei M. Comparing the Intramedullary Nailing Method Versus Dynamic Hip Screw in Treatment of Unstable Intertrochanteric Fractures. *Med Arch.* 2016; 70:53-56.

16. Gao Z, Yang Lv, Zhou F, Hongquan Ji, Tian Y, Zhang Z, Guo Y. Risk factors for implant failure after fixation of proximal femoral fractures with fracture of the lateral femoral wall. *Injury* 2017; 5:267.

17. Prestmo A, Hagen G, Sletvold O, Helbostad JL, Thingstad P, Taraldsen K. Comprehensive geriatric care for patients with hip fractures: A prospective, randomised, controlled trial. *Lancet* 2015; 385:1623-33.

18. Tawari AA, Kempegowda H, Suk M, Horwitz DS. What makes an intertrochanteric fracture unstable in 2015? Does the lateral wall play a role in the decision matrix? *J Orthop Trauma* 2015; 29(suppl 4):S4-9.

19. Turgut A, Kalenderer O, Karapinar L. Which factor is most important for occurrence of cutout complications in patients treated with proximal femoral nail antirotation? Retrospective analysis of 298 patients. *Arch Orthop Trauma Surg.* 2016; 136(5): 623-30.

20. Caruso G, Bonomo M, Valpiani G, Salvatori G, Gildone A, Lorusso V, Massari L. A six-year retrospective analysis of cutout risk predictors in cephalomedullary nailing for pertrochanteric fractures. *Bone Joint Res* 2017; 6:481-8.

21. Rae Cho M, Hyuk Lee J, Bum Kwon J, Suk Do J, Bum Chae S, Choi WK. The effect of positive medial cortical support in reduction of pertrochanteric fractures with posteromedial wall defect using a Dynamic Hip Screw. *Clinics in Orthopedic Surgery* 2018; 10:292-8.
22. Hsu ChE, Chiu YCh, Tsai Sh, Lin TCh, Lee MH, Huang KCh. Trochanter stabilising plate improves treatment outcomes in AO/OTA 31-A2 intertrochanteric fractures with critical thin femoral lateral walls. *Injury* 2015; 46:1047-53.
23. Sharma G, Gn KK, Khatri K, Singh R, Gamanagatti S, Sharma V. Morphology of the posteromedial fragment in pertrochanteric fractures: a three-dimensional computed tomography analysis. *Injury* 2017; 48:419-31.
24. Parker MJ, Crawley S. Sliding hip screw versus the targon PFT nail for trochanteric hip fractures; a randomised trial of 400 patients. *BJJ* 2017; 99B(9): 121-5.
25. Coto Caramés L, Codesido Vilar PI, Bravo Pérez M, Mendoza Revilla GA, OjedaThies C, Blanco Hortas A, Quevedo García LA. Influencia de parámetros quirúrgicos en la mortalidad tras cirugía de fracturas extracapsulares de cadera en el paciente anciano. *Rev Esp Cir Ortop Traumatol.* 2020. <https://doi.org/10.1016/j.recot.2020.04.003>.
26. Mingo-Robinet J, Torres-Torres M, Martínez-Cervell C. Comparative study of the second and third generation of gamma nail for trochanteric fractures: review of 218 cases. *J Orthop Trauma* 2015; 29:e85-e90.
27. Chang SM, Ma Z, Du SC, Hu SJ, Tao YL. Anatomic study on the proximal femoral lateral wall and its clinical implications for geriatric intertrochanteric fractures. *Chin J Clin Anat.* 2016; 34:39-43.
28. Haq RU, Manhas V, Pankaj A, Srivastava A, Dhammi IK, Jain AK. Authors response: the lateral femoral wall. *Int Orthop* 2015; 39:613-4.

Conflicto de intereses

Los autores no tienen ningún conflicto de interés con la industria u otros autores.

Declaración de autoría

Dr.C. Horacio Tabares Neyra: planificó la investigación, distribuyo las tareas, intervino los pacientes y redactó el trabajo.

Dr. Juan Miguel Díaz Quesada: Participó en la búsqueda y revisión de la literatura consultada y realizó intervenciones quirúrgicas.

Dr. Horacio Tabares Sáez, Dr. Roberto Morales Seife: Participaron en la búsqueda y revisión de la literatura y como ayudantes en las intervenciones quirúrgicas.