

## Luxo-fractura de Chopart

### Chopart luxofracture

### Fracture-luxation de l'articulation de Chopart

José Luis Marchena Idavoy,<sup>1</sup> Andrés Reyes Rojas,<sup>1</sup> Enrique Vega Fernández,<sup>2</sup> Jacelkis Rojas de la Coba,<sup>1</sup> Pablo J. Betancourt García<sup>1</sup>

<sup>1</sup> Hospital Militar Central "Dr. Luis Díaz Soto". La Habana, Cuba.

<sup>2</sup> Hospital Pediátrico de Centro Habana. La Habana, Cuba.

---

#### RESUMEN

La articulación de Chopart o transversa del tarso está constituida por la articulación calcaneocuboidea y la astragaloescafoidea. Las lesiones que ocurren en estas articulaciones se conocen como luxofractura de Chopart y son extremadamente raras. Entre las causas más frecuentes se encuentran los accidentes en motocicletas y las caídas de altura. El tratamiento es la reducción anatómica y fijación estable. La necrosis avascular del astrágalo, así como la artritis postraumática son las complicaciones más temidas. Con este trabajo se pretende describir la conducta y evolución perioperatoria de dos pacientes con luxofractura de Chopart, atendidos en el Servicio de Urgencias del Hospital Militar Central "Dr. Luis Díaz Soto". Fueron diagnosticados tempranamente y se les realizó reducción abierta más fijación interna con una recuperación en los primeros tres meses. La baja prevalencia de la luxofractura de Chopart requiere un diagnóstico adecuado y correcto para lograr un buen resultado clínico.

**Palabras clave:** luxofractura; Chopart; calcaneocuboidea; astragaloescafoidea.

## ABSTRACT

The Chopart joint or transverse tarsus is constituted by the calcaneocuboid and the astragaloescafoidea joints. The injuries that occur in these joints are known as Chopart luxofracture and are extremely rare. Motorcycle accidents and falls from heights are among the most frequent causes of Chopart luxofractures. The treatment is the anatomical reduction and stable fixation. The avascular necrosis of the talus, as well as post-traumatic arthritis are the most feared complications. This paper aims to describe the behavior and perioperative evolution of two patients with Chopart luxofracture, treated in the Emergency Service at Dr. Luis Díaz Soto Central Military Hospital. They were early diagnosed and underwent open reduction and internal fixation. They recovered in the first three months. The low prevalence of Chopart luxofracture requires adequate and correct diagnosis to achieve good clinical results.

**Keywords:** luxofracture; Chopart; calcaneocuboidea; astragaloescafoidea.

---

## RÉSUMÉ

L'articulation de Chopart, ou médio-tarsienne, est constituée de deux articulations distinctes: l'articulation calcanéocuboïdienne et l'articulation astragalo-scaphoïdienne. Les lésions produites dans ces articulations sont connues comme des fractures-luxations de l'articulation de Chopart, et sont assez rares. Parmi les causes les plus fréquentes, on peut trouver les accidents du trafic (surtout, de moto) et les chutes de haut. Le traitement consiste généralement à une réduction anatomique et une fixation stable. La nécrose avasculaire de l'astragale et l'arthrite post-traumatique sont les complications les plus souvent à craindre. Le but de ce travail est de décrire le comportement et l'évolution péri-opératoire de deux patients atteints d'une fracture-luxation de l'articulation de Chopart, et traités au service d'urgence de l'hôpital militaire «Dr Luis Díaz Soto». Ils sont rapidement diagnostiqués, et traités par réduction ouverte et fixation interne. Leur récupération est réussie en trois mois. La faible prévalence de la fracture-luxation de l'articulation de Chopart exige un diagnostic précis pour atteindre de bons résultats cliniques.

**Mots clés:** fracture-luxation; Chopart; articulation calcanéocuboïdienne; articulation astragalo-scaphoïdienne.

---

## INTRODUCCIÓN

La articulación de Chopart, también conocida como articulación del mediotarso o transversa del tarso, está constituida por la articulación calcaneocuboidea y la astragaloescafoidea (ambas se encuentran perpendicular al arco longitudinal del pie y actúan como la unión del mediopié con el retropié).<sup>1-3</sup> Este espacio fue descrito por el cirujano francés Francois Chopart (1743-1795) como el lugar potencial para realizar la desarticulación del pie.<sup>4,5</sup>

---

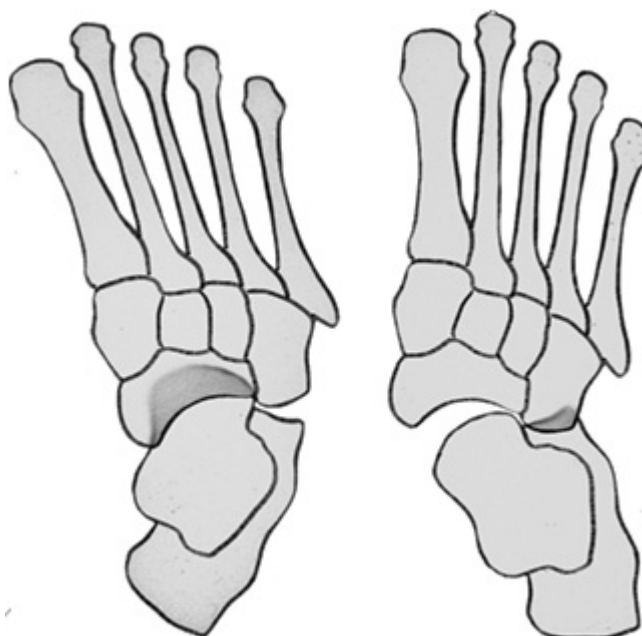
La articulación de Chopart es la responsable de 20 % de la flexión y extensión del pie y, significativamente, de la abducción y aducción del miembro (pie), así como la pronosupinación.<sup>6</sup>

En traumas de alta energía estas articulaciones pueden ser desplazadas o luxadas, con fracturas asociadas del escafoides tarsiano, el cuboides, el calcáneo y el astrágalo. Esta asociación de lesiones se conoce como luxofractura de Chopart y son extremadamente raras.<sup>7,8</sup>

Se produce, frecuentemente, en los accidentes de motocicletas o en una caída desde la altura, donde ocurre una combinación de carga axial y torsión.<sup>9</sup>

*Main* y *Jowet* sugirieron una clasificación según el mecanismo de lesión del mediopié (Fig. 1):<sup>10</sup>

- Lesiones por sobrecarga medial (30 %): inversión con aducción del mediopié sobre el retropié.
- Lesiones por sobrecarga longitudinal (41 %): compresión del mediopié entre los metatarsianos y el astrágalo con el pie en flexión plantar, con fractura del escafoides tarsiano en un patrón vertical.
- Lesiones por sobrecarga lateral (17 %): avulsión del escafoides por compresión conminuta del cuboides y subluxación de la articulación astragaloescafoidea en sentido lateral.
- Lesiones por sobrecarga plantar (7 %): esguinces en la región mediotarsiana con fractura por avulsión del labio dorsal del escafoides.
- Lesiones por aplastamiento (5 %): caída de un peso o aplastamiento del pie. Se asocian, frecuentemente, a lesiones abiertas.



**Fig. 1.** Mecanismo de lesión del mediopié.

En ocasiones, las lesiones en el pie pueden pasar inadvertidas. Las lesiones en el mediopié y la articulación de Chopart ocurren en 10 % de los politraumas que han sufrido lesiones en el tobillo o en el pie por accidentes en motocicletas. Debido a la baja sensibilidad de las radiografías en la detección de las fracturas del mediopié, la

---

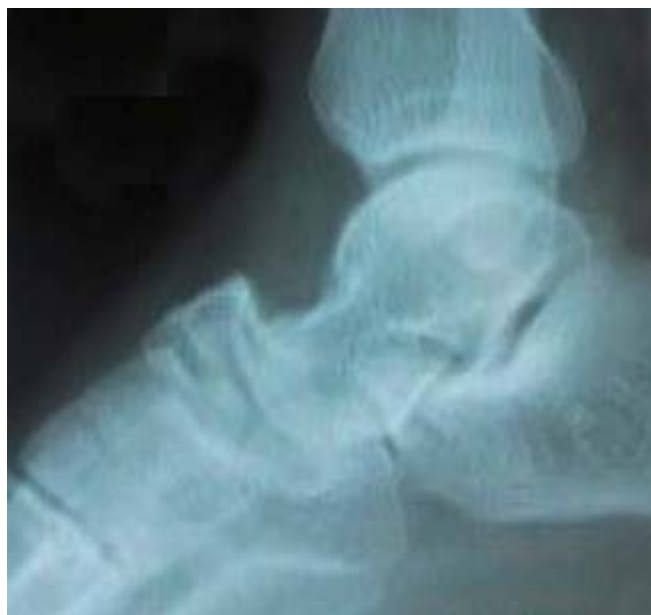evaluación con una tomografía axial computarizada es recomendada, dado que las fracturas de mediopié no tratadas con frecuencia tienen pobres resultados y pueden provocar dolor crónico, artritis y discapacidad funcional.<sup>3,4,7,11</sup>

La reducción urgente y fijación interna es el tratamiento de la fractura-luxación de Chopart. Se puede hacer de forma cerrada o abierta en caso que no se logre la reducción anatómica de los fragmentos fracturarios, así como los huesos luxados.<sup>4,5,9</sup> El objetivo de esta presentación es describir la conducta y evolución perioperatoria de dos pacientes con luxofractura de Chopart.

## **PRESENTACIÓN DE CASOS**

### **PRIMER CASO**

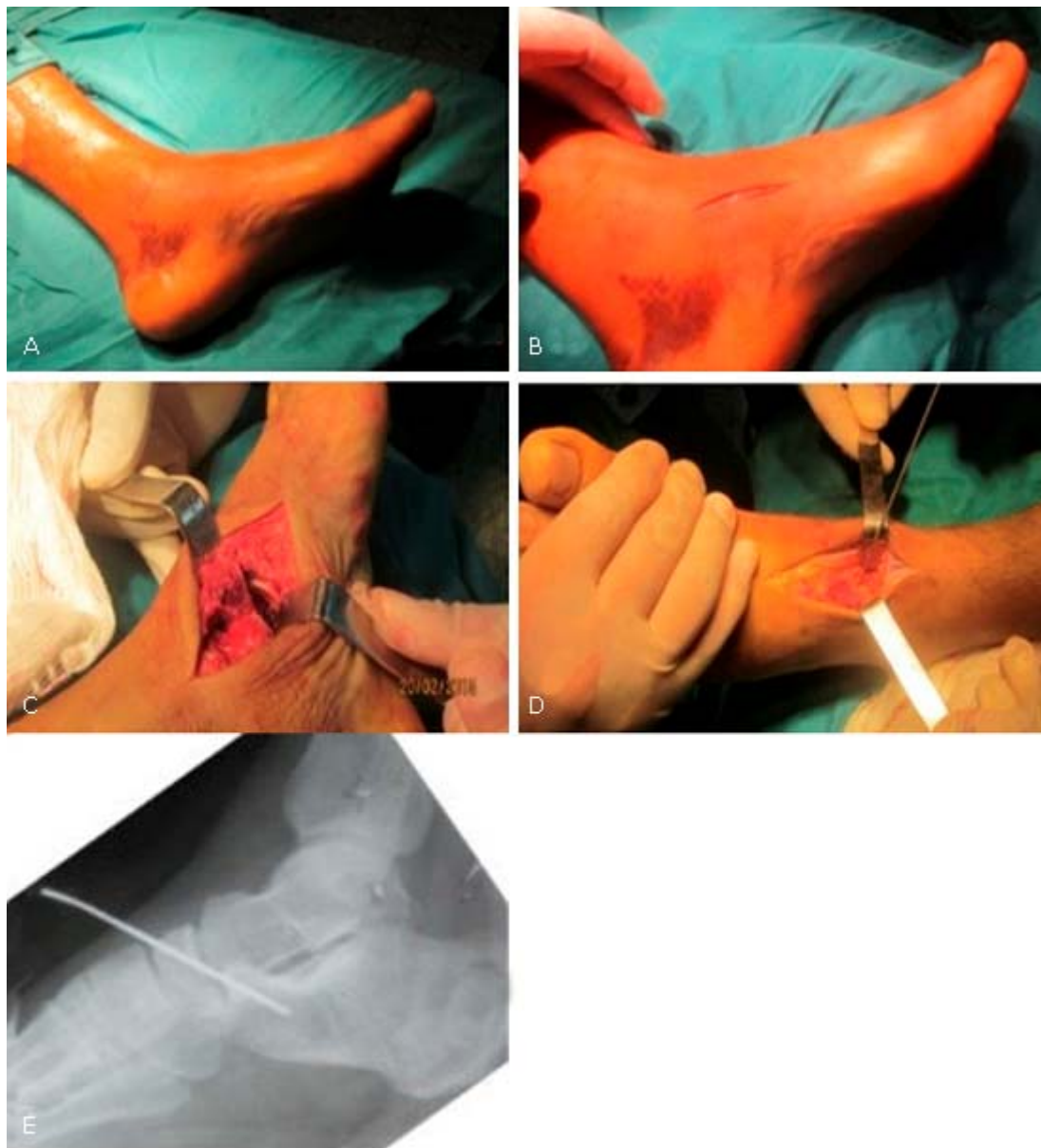
Paciente masculino de 19 años de edad, mestizo, con antecedentes de salud aparente, que fue traído al Cuerpo de Guardia de Ortopedia y Traumatología del Hospital Militar Central "Dr. Luis Díaz Soto". Refería haberse caído de una altura aproximada de 3 m. Cayó con el pie izquierdo en máxima flexión plantar y presentó dolor e impotencia funcional en dicho pie. Al examen físico se pudo observar marcha antálgica, aumento de volumen, equimosis y deformidad en el dorso del pie, así como dolor a la palpación a ese nivel. En el estudio radiográfico del pie izquierdo se apreció pérdida de las relaciones anatómicas de la articulación calcaneocuboidea con desplazamiento lateral y solución de continuidad ósea en el escafoides tarsiano (Fig. 2).



**Fig. 2.** Estudio radiográfico preoperatorio en vista lateral selectiva de mediopié izquierdo.

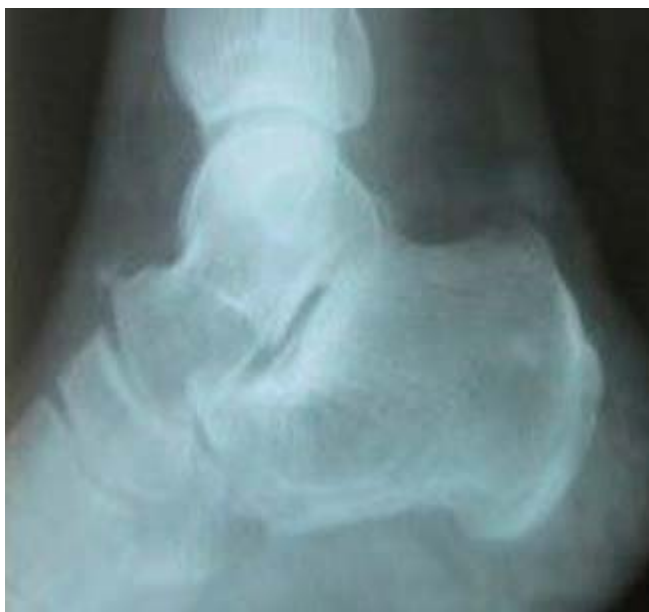El diagnóstico positivo fue de luxación dorsal de Chopart con fractura de escafoides tarsiano del mediopié izquierdo. Se llevó al salón de operaciones y, a través de un abordaje medial y otro universal central del pie, se realizó reducción abierta de la

fractura del escafoides y de la luxación de la articulación calcaneocuboidea. Se hizo una fijación con aguja de Kirschner de 2 mm (Fig. 3).



**Fig. 3.** Imágenes transoperatorias. A) Preparación del campo quirúrgico, se observa el hematoma en la región medial y posterior del talón. B) Abordaje medial para la reducción de la fractura de escafoides. C) Fragmento fracturario del escafoides. D) Colocación de la aguja de Kirschner para mantener la reducción de la articulación mediotarsiana. E) Estudio radiográfico transoperatorio en vista lateral selectiva de mediopié izquierdo.

Se inmovilizó con férula posterior tipo bota. Se realizó radiografía de control anteroposterior y lateral. A las 48 horas se curaron las heridas. A los 14 días se retiraron las suturas y se colocó yeso cerrado. A las 3 semanas se retiró la aguja de Kirschner y a las 6 semanas se retiró la inmovilización. Comenzó fisioterapia y rehabilitación. Se autorizó a las 8 semanas apoyo parcial y, a las 12 semanas posteriores al trauma, el apoyo total. En la radiografía a las 12 semanas se observó consolidación de la fractura de escafoides y se mantuvieron las articulaciones mediotarsianas congruentes (Fig. 4).

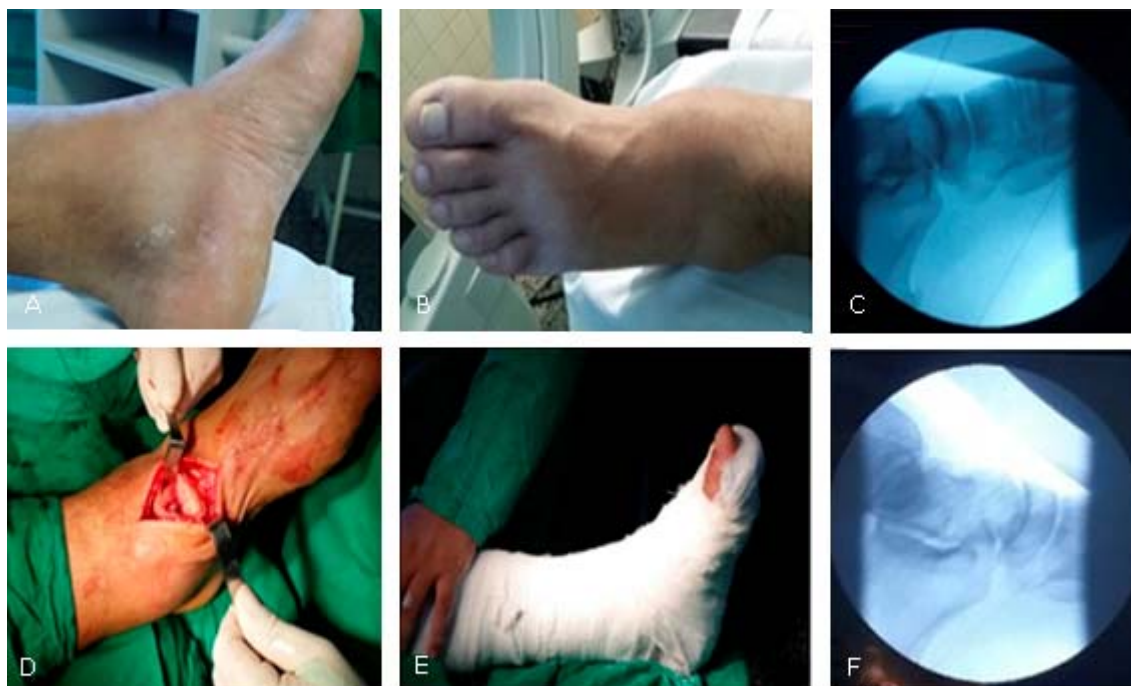

**Fig. 4.** Estudio radiográfico en vista lateral selectiva de mediopié izquierdo a las 12 semanas del trauma.

## SEGUNDO CASO

Paciente masculino de 32 años de edad, blanco, con antecedentes de salud aparente, que fue traído al Cuerpo de Guardia de Ortopedia y Traumatología del Hospital Militar Central "Dr. Luis Díaz Soto". Refería haberse caído de una escalera de un tanque agua (altura  $\pm$  2 m). Cayó con el pie izquierdo en máxima flexión plantar. Comenzó con dolor de inicio súbito e impotencia funcional del mencionado pie. Al examen físico del sistema osteomioarticular, se encontró marcha antálgica con tumefacción, impotencia funcional ligera, dolor a la palpación sobre el dorso del mediopié y deformidad en dicha región. Se realizó radiografía del pie izquierdo en vista anteroposterior y lateral. Se observó pérdida de las relaciones anatómicas de la articulación astragaloescafoidea con desplazamiento lateral. Se diagnosticó una luxación aguda de la articulación astragaloescafoidea y se trasladó el paciente hacia el salón de operaciones. Se realizó control radiográfico bajo intensificador de imágenes previo a la cirugía. A través de un abordaje universal del pie, con una incisión de 7 cm de longitud, se realizó reducción abierta de la luxación astragaloescafoidea. Se colocó férula posterior tipo bota, una vez realizado el control imagenológico con fluoroscopia donde se comprobó la reducción de la luxación (Fig. 5). A las 48 horas se curó la herida. A los 14 días se retiraron los puntos y se colocó bota de yeso cerrada. Luego de 6 semanas, se le realizó radiografía evolutiva y se retiró la inmovilización. Se comenzó con tratamiento físico y rehabilitador. A las 8 semanas se autorizó apoyo parcial y a las 12 semanas el apoyo total.





**Fig. 5.** Luxación astragaloescafoidea en paciente de 32 años de edad. A y B) Aumento de volumen y deformidad en la zona del mediopié. C) Proyección en el intensificador de imágenes de la luxación astragaloescafoidea; nótese la desaparición del espacio articular. D) Abordaje universal anterior del pie. E) Inmovilización con férula tipo bota del pie izquierdo. F) Control radiográfico en intensificador de imágenes donde se observa la reaparición del espacio articular

## DISCUSIÓN

Las dislocaciones articulares de Chopart son relativamente raras, pero potencialmente graves. Esta articulación aporta estabilidad a la parte media y al retropié; produce una palanca rígida a la altura del talón que ayuda a levantar los dedos.<sup>8,12</sup>

Las fracturas luxaciones del mediopié son lesiones poco frecuentes, se encuentran entre 0,1 % y 0,9 % de todas las fracturas.<sup>11,13,14</sup> Se estima que las luxaciones astragaloescafoideas tienen una incidencia de 3,6 x 100 000 luxaciones x año y entre 1 % a 2 % de todas las luxaciones. En 80 % de las luxaciones el desplazamiento es medial y solo en 17 % es lateral. El mecanismo de producción más frecuente es por traumas de alta energía en accidentes automovilísticos o por caídas de alturas con el pie en flexión plantar. Las fracturas por avulsión localizadas en el mediopié son causadas por traumas de baja energía, por ejemplo, en torceduras o lesiones deportivas.<sup>15-17</sup> La caída de altura fue el mecanismo de producción de la luxofractura de Chopart en los dos casos presentados.

En un estudio de *Baker JR* y otros se presentó una serie de 1284 lesiones del tobillo y el pie; la mayoría de los lesionados fueron hombres y el promedio de edad fue de 30 años.<sup>13</sup> Por su parte, en una investigación de *Schepers T* y otros se documentó mayor frecuencia en mujeres que en hombres 2:1.<sup>17</sup> En este trabajo se han presentado dos casos del sexo masculino. Estas lesiones aparecen en pacientes jóvenes con 37 años como promedio en un rango entre 14 y 89 años.

En la serie de *Herscovici D* y *Scaduto*, de 494 pacientes con 536 lesiones del pie y el tobillo, 237 casos (48 %) tuvieron 294 lesiones por traumas de alta energía, 170

casos fueron por accidentes en motocicletas y 30, por caídas de alturas. A su vez, 10 casos presentaron fracturas del mediopié: la más frecuente fue la fractura del escafoides (5 casos), seguida de las cuñas con 3, y, por último, la solución de continuidad del cuboides con 2 pacientes.<sup>18</sup>

El desplazamiento de la luxación puede ser en diferentes direcciones en dependencia de la fuerza traumática. La dirección de la luxación viene determinada por la posición del tarso anterior. Cuando el escafoides y el cuboides se sitúan por debajo del astrágalo y el calcáneo, la luxación es plantar; si se colocan por encima, la luxación es dorsal. Igualmente se determina si es lateral o medial.<sup>8,9</sup> *Tucker DJ* y otros encontraron desplazamiento lateral en 70 % de los casos con luxación de Chopart.<sup>19</sup> El desplazamiento de los pacientes presentados en este trabajo fue lateral o externo.

*Baker JR* y otros mostraron que la luxación de la articulación mediotarsiana puede estar asociada a la fractura del escafoides tarsiano; es más frecuente la fractura por avulsión del reborde superior (47 %). Solo se presenta la fractura en el cuerpo del escafoides de 2 % a 12 %.<sup>13</sup> El primer caso presentado tenía fractura del escafoides tarsiano que fue fijado con una aguja de Kirschner.

El diagnóstico temprano y el tratamiento quirúrgico por reducción abierta y fijación interna muestran buenos resultados en el caso de luxación de Chopart pura o con fractura.<sup>20</sup>

El propósito del tratamiento es la reducción anatómica y fijación de las fracturas desplazadas, realineación de las articulaciones y las carillas articulares.<sup>14-16</sup> En ocasiones, resulta difícil porque la lesión puede tener poca cobertura de piel, de tejidos blandos, y fracturas multifragmentarias de los huesos que dificultan una reducción anatómica y compresión interfragmentaria.<sup>14</sup> El tratamiento más utilizado consiste en la reducción inmediata bajo anestesia más inmovilización. Cuando persiste la inestabilidad de la luxación, se puede fijar con aguja de Kirschner percutánea. En caso de que no se pueda reducir por interposición de partes blandas, se debe hacer la reducción abierta.<sup>16</sup>

En los pacientes evaluados por *Bayley E* y *Van Dorp KD*, operados por luxofractura de Chopart, se pudo observar, escasamente, limitación en las actividades diarias (de 1 % a 2 %).<sup>14,15</sup> Dentro de las complicaciones pueden aparecer lesiones graves de la piel o la reluxación de la articulación, necrosis avascular del astrágalo, así como la artritis postraumática.<sup>20</sup>

En nuestros casos el tratamiento se realizó de forma inmediata. Su evolución fue satisfactoria y se reincorporaron rápido a sus actividades diarias.

Las lesiones traumáticas del pie, aunque son poco frecuentes, deben ser evaluadas de forma meticulosa para su pronto diagnóstico. Como son potencialmente graves se debe realizar el proceder quirúrgico de forma inmediata.

## Conflictos de intereses

Los autores declaramos que no existen conflictos de intereses.



## REFERENCIAS BIBLIOGRÁFICAS

1. Sanperas Trigueros I. Lesiones traumáticas de la articulación de Chopart. En: Burgos Flores J, González Herranz P, Amaya Alarcón S. Lesiones traumáticas del niño. La Habana: Editorial de Ciencias Médicas; 2006: t. 2. p. 875-80.
2. Seringe R, Wicart P. The talonavicular and subtalar joints: the "calcaneopedal unit" concept. *Orthopaedics & Traumatology: Surgery & Research*. 2013 Oct.;99(6 Suppl):345-55.
3. Benirschke SK, Meinberg E, Anderson SA, Jones CB, Cole PA. Fractures and dislocations of the midfoot: *Lisfranc* and *Chopart* injuries. *J Bone Joint Surg Am*. 2012;94-A(14):1325-37.
4. Swords MP, Schramski S, Switzer K, Nemec S. Chopart fractures and dislocations. *Foot Ankle Clin* [Internet]. 2008 Dec.;13(4):679-93. doi: 10.1016/j.fcl.2008.08.004
5. Wong PK, Hanna TN, Shuaib W, Sanders SM, Khosa F. What's in a name? Lower extremity fracture eponyms. *Int J Emerg Med*. 2015;8(25):1-8.
6. Suckel A, Muller O, Langenstein P, Herberts T, Reize P, Wulker N. Chopart's joint load during gait in vitro study of 10 cadaver specimen in a dynamic model. *Gait & Posture*. 2008;27(2):216-22.
7. Schneiders W, Rammelt S. Joint-sparing corrections of malunited *Chopart* joint injuries. *Foot Ankle Clin*. 2016;21:147-60.
8. Rammelt S, Goronzy J. Subtalar dislocations. *Foot Ankle Clin*. 2015 Jun.;20(2):253-64.
9. Gross RH. Fractures and dislocations of the foot. En: Rockwood Jr CA, Green DP, King RE. *Fractures in children*. Philadelphia: JB Lippincou; 1991. p.1043-103.
10. Main BJ, Jowett RL: Injuries of the midtarsal joint. *J Bone Joint Surg Br*. 1975;57(1):89-97.
11. Puthethath K, Veluthedath R, Kumaran CK, Patinharayil G. Acute isolated dorsal midtarsal (*Chopart's*) dislocation: a case report. *J Foot Ankle Surg*. 2009;48(4):462-5.
12. Sancho González I, Menéndez García M. Missed Chopart dislocation. The importance of being aware of midtarsal injuries. *An Sist Sanit Navar*. 2016;39(1):153-8.
13. Baker JR, Glover JP, Mc Eneaney PA. Percutaneous fixation of forefoot, midfoot, hindfoot, and ankle fracture dislocations. *Clin Podiatr Med Surg*. 2008 Oct.;25(4):691-719.
14. Bayley E, Duncan N, Taylor A. The use of locking plates in complex midfoot fractures. *Ann R Coll Surg Engl*. 2012 Nov.;94(8):593-6.
15. Van Dorp KD, De Vries MR, Van der Elst M, Schepers T. Chopart joint injury: a study of outcome and morbidity. *J Foot Ankle Surg*. 2010;49:541-5.

16. Bosman W-M, Prakken FJ, Pijls BG, Ritchie ED. Lateral talonavicular dislocation after low-energy trauma. *BMJ Case Reports* [Internet]. 2013. doi: 10.1136/bcr-2013-200692
17. Schepers T, Der Weert EN, De Vries MR, Der Elst M. Foot and ankle fractures at the supination line. *Foot*. 2011 Sep.;21(3):124-8.
18. Herscovici D, Scaduto JM. Management of High-Energy Foot and Ankle Injuries in the Geriatric Population. *Geriatr Orthop Surg Rehabil*. 2012;3(1):33-44.
19. Tucker DJ, Burian G, Boylan JP. Lateral subtalar dislocation: review of the literature and case presentation. *J Foot Ankle Surg*. 1998 May-Jun;37(3):239-47.
20. Kösters C, Bockholt S, Müller C, Winter C, Rosenbaum D, Raschke MJ, et al. Comparing the outcomes between Chopart, Lisfranc and multiple metatarsal shaft fractures. *Arch Orthop Trauma Surg*. 2014;134:1397-404.

Recibido: 20 de abril de 2017.  
Aprobado: 17 de junio de 2017.

*José Luis Marchena Idavoy*. Hospital Militar Central "Dr. Luis Díaz Soto". Habana del Este, La Habana, Cuba.  
Correo electrónico: marchena@infomed.sld.cu