

Resultados quirúrgicos de la técnica de elevación de la ceja transblefaroplastia

Clinical outcomes of the eyebrow lift technique of transblepharoplasty

Yaima Hernández Sánchez^{1*}

Bárbara Estrada Amador¹

Irene Rojas Rondón¹

Ever Ruiz Contrera²

¹Instituto Cubano de Oftalmología "Ramón Pando Ferrer". La Habana, Cuba.

²Clínica Visión Total, Montería Córdova. Colombia.

*Autor para la correspondencia: yaimahs@infomed.sld.cu

RESUMEN

Objetivo: Evaluar los resultados quirúrgicos de la técnica de elevación de la ceja transblefaroplastia y las complicaciones presentadas.

Métodos: Se realizó un estudio descriptivo, retrospectivo, de corte longitudinal, de 12 pacientes (24 párpados) con ptosis de la ceja asociada a dermatochalasis del párpado superior desde mayo a septiembre del año 2018, en la consulta de Cirugía Plástica Ocular del Instituto Cubano de Oftalmología "Ramón Pando Ferrer". Fueron excluidos los que ya tenían una cirugía anterior del tercio facial superior.

Resultados: El 83,3 % de los pacientes fueron del sexo femenino. En cuanto a los grupos de edades resultó más frecuente el grupo de mayores de 62 años de edad. Hubo un predominio de la raza blanca, para un 58,3 %. En el 60 % de los casos del sexo femenino (6 pacientes), la dermatochalasis del párpado superior, asociada a la ptosis de la ceja, fue moderada. La ptosis de la ceja resultó corregida en 18 párpados, para el 75 %. Se presentó el 25 % de complicaciones (3 pacientes).

Conclusiones: La técnica de elevación de la ceja transblefaroplastia logra la corrección de la ceja en el mayor número de pacientes con un bajo porcentaje de complicaciones, y constituye una buena opción quirúrgica para este tipo de afección palpebral.

Palabras clave: Dermatochalasis del párpado superior; ptosis de la ceja; elevación de la ceja transpalpebral.

ABSTRACT

Objective: To assess the surgical outcomes of the eyebrow lift technique of transblepharoplasty and the complications presented.

Methods: A descriptive, retrospective, longitudinal study was carried out with 12 patients (24 eyelids) with eyebrow ptosis associated with upper eyelid dermatochalasis, from May to September 2018, in the Ocular Plastic Surgery office of Ramón Pando Ferrer Cuban Institute of Ophthalmology. Those who already had a previous surgery of the upper facial third were excluded.

Results: 83.3% of the patients were female. Regarding the age groups, the group of people over 62 years of age was more frequent. There was a predominance of the white race, accounting for 58.3%. In 60% of female cases (6 patients), dermatochalasis of the upper eyelid, associated with eyebrow ptosis, was moderate. Eyebrow ptosis was corrected in 18 eyelids, for 75%. 25% of complications were presented (3 patients).

Conclusions: The eyebrow lift technique of transblepharoplasty achieves eyebrow correction in the greatest number of patients with a low percentage of complications, and constitutes a good surgical option for this type of eyelid condition.

Keywords: Dermatochalasis of the upper eyelid; eyebrow ptosis; transpalpebral brow elevation.

Recibido: 06/03/2019

Aceptado: 03/07/2019

Introducción

La expresión facial de las personas reside en el complejo superior de la cara y en estructuras como los párpados, las cejas o la frente, lo que contribuye a las características de la mirada de cada individuo y lo hace único y diferente a los demás.

El proceso de envejecimiento de las personas implica pérdida de volumen óseo y la cara no es la excepción. El envejecimiento facial es un proceso único y exclusivo a cada individuo y está ligado a su carga genética. Es acentuado por factores ambientales como la radiación solar, la contaminación atmosférica y los hábitos o conductas individuales, entre las que destaca el tabaco y el stress. Clínicamente, es posible distinguir el envejecimiento cronológico (marcado por nuestro reloj biológico) y el producido por el foto-daño (radiación actínica).⁽¹⁾

Los signos de envejecimiento del tercio superior facial se resumen en tres características principales: líneas glabellares prominentes, arrugas frontales horizontales y ptosis de la cola de la ceja. Se produce una gradual disminución del colágeno y alteración de las fibras elásticas que se traduce en atrofia cutánea, así como piel flácida y arrugada (craquelado cutáneo). A esta condición se le denomina "elastosis cutánea".⁽²⁾ Así, la pérdida de volumen del hueso frontal ocasiona flacidez de la piel en esta zona, descenso de la ceja y dermatochalasis.⁽³⁾

La caída de la cola de la ceja es uno de los estigmas más común del envejecimiento facial; ocurre con la edad por flacidez del sistema músculo aponeurótico superficial de la región frontotemporal y por la acción de los músculos protractores. La caída de las cejas aumenta las arrugas frontales en razón de la acción compensatoria constante del músculo frontal.⁽⁴⁾

La ceja como unidad estética, determina armonía y belleza y en conjunto con la línea precapilar frontal, el borde mandibular, la pirámide nasal, los pómulos y la boca, constituyen un marco tridimensional que define la óptica de la cara. Se considera parte fundamental en la actividad gestual normal que mejora la expresividad y la connotación dentro del proceso de comunicación; es la antesala de la verbalización. Su función, en conjunto con las pestañas, es la protección ocular. Protege al ojo del sudor que fluye por la frente, así como de las radiaciones solares y en general de agresiones externas como el polvo o el viento.⁽⁴⁾

El aspecto y la posición de la ceja dan una impresión específica asociada al estado anímico. La ceja con inclinación lateral puede denotar tristeza; de forma opuesta la inclinación medial de la ceja denotaría enojo, la ceja elevada asombro o sorpresa, la ceja descendida cansancio.⁽⁵⁾

En el año 1974, *Westmore* propuso un modelo estético para la posición ideal de la ceja: en la mujer, el punto más alto de la ceja debe estar sobre el limbo lateral; la porción medial debe caer en una línea vertical con el ala lateral nasal y el canto medial; la porción lateral de la ceja debe situarse en una línea tangencial que conecte el canto lateral y el ala lateral nasal.⁽⁶⁾

La posición ideal de la ceja varía entre el género y la raza.⁽⁷⁾ Los hombres tienden a tener una ceja más gruesa, más pesada y con un discreto arco; esta corre aproximadamente a nivel del

borde supraorbitario. La ceja en las mujeres es más refinada, más estrecha lateralmente y corre idealmente justo por encima del borde orbitario superior. Los aspectos mediales y laterales de la ceja deben ubicarse en el mismo plano horizontal.⁽⁸⁾

Existe ptosis de la ceja cuando esta se encuentra posicionada por debajo del reborde orbital superior, existiendo tres formas clínicas: medial, lateral o total, las cuales se valoran tomando como referencia el reborde supraorbitario. La recolocación de la ceja está dirigida a ubicar dicha estructura en su posición de reposo.^(1,2)

Entre los criterios visuales útiles para evaluar la posición ideal de la ceja en relación con el párpado superior se incluyen: la prolongación medial del pliegue de la piel del párpado superior en relación con la nariz, el cual no debe exceder el límite interno de las pestañas, además de la prolongación lateral del pliegue supratarsal del párpado superior no debe ir más allá del reborde lateral de la órbita y la posición de la piel gruesa de transición de la ceja no debe caer sobre la piel del párpado. Si estos parámetros se encuentran durante el examen del párpado superior, la ptosis de la ceja está afectando negativamente el apropiado equilibrio del párpado y, por tanto, debe tratarse.⁽³⁾ Un procedimiento de levantamiento de cejas exitoso debe corregir la ptosis de la ceja y la dermatochalasis del párpado superior.

El abordaje de incisiones mínimas permite alcanzar estas metas al igual que los abordajes endoscópicos y los no endoscópicos (coronal, tricofítico, pretriqual, temporal, directo), a través de incisiones más pequeñas con menor cicatriz y menor incidencia de parestesias permanentes o alopecia en el lugar de la incisión, así como un menor tiempo de recuperación.⁽²⁾

Las disecciones pueden realizarse en los planos subcutáneo, subgaleal, subperióstico o, más comúnmente, de manera compuesta. El plano subperióstico es un plano más profundo que el subgaleal o subcutáneo, y la retracción de este periostio en las áreas de disección ayuda a la elevación de la ceja pero con menor elevación de la frente. La disección subgaleal produce un alargamiento de la frente en comparación con el plano subperióstico. Otra ventaja del plano subperióstico es que es más fácil de disecar que los otros abordajes más superficiales.⁽²⁾

El objetivo del rejuvenecimiento del tercio superior facial a través del levantamiento de la ceja transblefaroplastia es el de embellecer. Se obtienen los mismos resultados que con los abordajes endoscópicos, con la diferencia de requerir incisiones más pequeñas que se traducen en cicatrices posteriores menos evidentes, un plano de disección más fácil que disminuye el sangrado transquirúrgico; la disminución del tiempo de cirugía y por consiguiente menores complicaciones posoperatorias y la disminución de costos al no utilizar el endoscopio.

Teniendo en cuenta que el Servicio de Oculoplastia atiende las afecciones palpebrales y la frecuencia con que acuden pacientes en que concomitan la dermatochalasis del párpado

superior y la ptosis de la ceja, nos propusimos evaluar los resultados quirúrgicos de la técnica de elevación de la ceja transblefaroplastia y las complicaciones presentadas.

Métodos

Se realizó un estudio descriptivo, retrospectivo, de corte longitudinal de los pacientes con diagnóstico de ptosis de la ceja, desde mayo a septiembre del año 2018, en la consulta de Cirugía Plástica Ocular del Instituto Cubano de Oftalmología "Ramón Pando Ferrer". Se incluyeron los pacientes con diagnóstico dermatochalasis del párpado superior asociado a ptosis de la ceja. Fueron excluidos los que ya tenían una cirugía anterior del tercio facial superior. La muestra quedó conformada por 12 pacientes (24 ojos), previo consentimiento; se les recogieron los datos edad, sexo y raza. Se les realizó examen oftalmológico donde se plasmó la presencia de dermatochalasis del párpado superior, que se clasificó en ligera, moderada y severa según la piel redundante y la presencia de bolsas grasas, y la ptosis de la ceja según sexo considerando la altura de la ceja en relación con el borde ciliar (para los hombres el tercio externo de la ceja y para las mujeres la mitad de esta). La elevación de la ceja (medial y lateral) se realizó mediante comparación de radios. El radio de la ceja medial (MB) consiste en la distancia desde la ceja medial (MB) al punto subnasal (SN), dividido entre la distancia desde el punto subnasal (SN) al canto medial (MC). $RMB = \frac{MB-SN}{SN-MC}$. El radio de la ceja lateral consiste en la distancia desde la ceja lateral (LB) al punto subnasal (SN) dividido entre la distancia entre el punto subnasal (SN) al canto medial (MC): $RLB = \frac{LB-SN}{SN-MC}$. Los radios de los lados derecho e izquierdo se midieron antes de la cirugía y seis meses después de esta. Un aumento en el radio, ya sea lateral o medial, es consistente con la elevación de ceja, así como la elevación posoperatoria medida en el radio medial y lateral con una corrección parcial entre 0,7-1,0 cm y total entre 1,1- 1,5 centímetros.

Los radios de los lados derecho e izquierdo se midieron antes de la cirugía y a los 3 meses después de esta. La efectividad de la técnica se evaluó según la corrección total de dermatochalasis y ptosis de la ceja, la corrección parcial dermatochalasis o ptosis de la ceja, la corrección parcial dermatochalasis y ptosis de la ceja y la no corrección de dermatochalasis y ptosis de la ceja, basándonos en la posición de la ceja a nivel del reborde orbitario superior y la ausencia de piel redundante y/o bolsas grasas. Los pacientes, una vez intervenidos, se valoraron en consulta a las 24 h, a los 7 días, al mes, a los 3 meses, y a los 6 meses. En cada una de estas citas se evaluó la presencia o no de complicaciones.

Técnica quirúrgica

La técnica quirúrgica consistió en marcar la altura de la ceja en relación con el canto externo, así como la posición de las suturas de fijación, la medial a 5 mm por encima de la ceja, la central a 8 mm y la lateral a 10 mm.⁽⁹⁾ Se realizó el diseño convencional para la incisión de la blefaroplastia superior, se procedió a infiltrar el nivel del párpado superior (lidocaína 2 %, bupivacaína 0,25 % con adrenalina a 1/200 000, a partes iguales) y se incidió la piel del párpado superior unos 2 mm por dentro del marcaje. Se realizó disección hacia arriba por debajo del plano muscular, que se extendió de 1 a 1,5 cm por encima del reborde orbitario lateral para identificar la bolsa grasa de la ceja, y se extrajo con un marcaje elíptico.

Se fijó el músculo orbicular orbitario al periostio del anillo orbitario superior con puntos transfixiantes a través del margen inferior de la ceja en su porción central, el cual sirvió de referencia, con sutura no reabsorbible 4,0 y así en la porción medial y lateral. Se anudaron las suturas a nivel medial central y lateral de la ceja hasta la obtención de una altura y un contorno deseado. Posteriormente se suturó la piel con sutura no reabsorbible utilizando nylon 7,0.

Resultados

De 12 pacientes, 2 fueron del sexo masculino, lo que representó el 16,7 % de los casos operados; el 83,3 % correspondió al sexo femenino. En cuanto a los grupos de edades se observaron 2 casos de 50 a 55 años; 4 casos en el grupo de 56 a 61 y 6 mayores de 62 años de edad. Hubo un predominio de la raza blanca, para el 58,3 %. En cuanto a la clasificación de la dermatochalasis del párpado superior asociada a la ptosis de la ceja, se encontró que en el sexo femenino el 60 % de los casos (6 pacientes) presentaron una afectación palpebral moderada. Predominó la dermatochalasis severa en el 100 % de los hombres (Fig. 1).

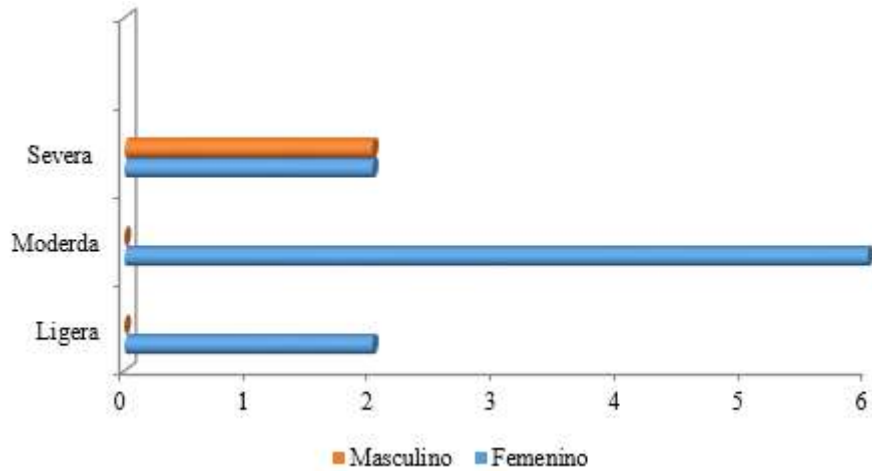


Fig. 1 - Distribución de pacientes según dermatochalasis del párpado superior y el sexo.

Las mediciones preoperatorias realizadas en el ojo derecho fueron la distancia media del borde orbitario inferior a la porción más alta de la ceja a la altura del limbo lateral ($1,55 \pm 0,31$ mm). La media de la distancia al canto lateral fue $1,63 \pm 0,28$ mm. Respecto al ojo izquierdo, las mediciones preoperatorias correspondientes al limbo lateral tuvieron una media de $1,55 \pm 0,28$ mm y la media de la distancia al canto lateral fue $1,62 \pm 0,26$ mm. Las mediciones posoperatorias del ojo derecho fueron: la media de limbo lateral $1,79 \pm 0,25$ mm y el canto lateral $1,82 \pm 0,27$ mm. En el ojo izquierdo la media del limbo lateral fue de $1,76 \pm 0,29$ mm y el canto lateral $1,83 \pm 0,30$ mm.

De los 24 párpados operados mediante la técnica de elevación de la ceja transblefaroplastia, la ptosis de la ceja resultó corregida en su totalidad en 18 párpados (75 %) y 6 hipocorregidos (25 %). Se presentaron 6 complicaciones, que representó el 25 %. La recurrencia de la ptosis de la ceja se presentó en 4 párpados y 2 párpados presentaron hipocorrección de la dermatochalasis (Fig. 2).

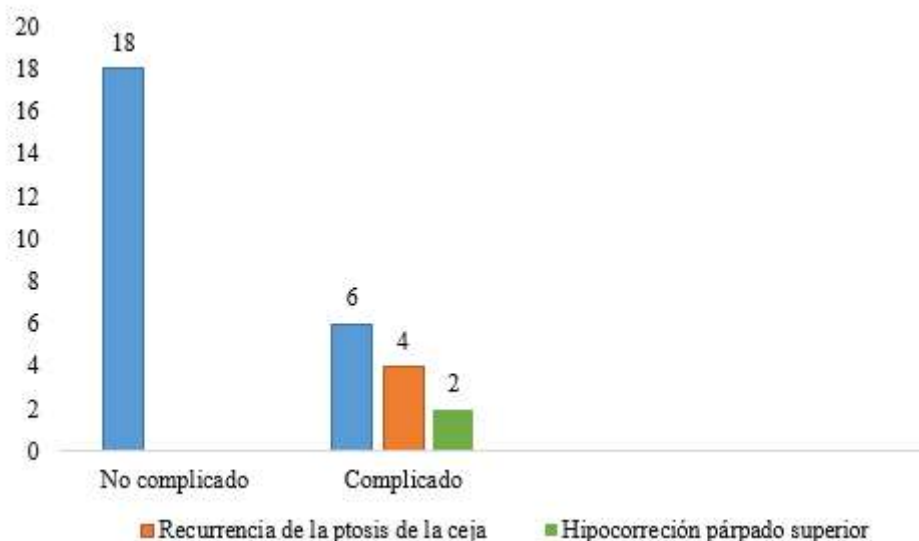


Fig. 2 - Distribución de pacientes según presencia de complicaciones.

Discusión

Los avances logrados en las blefaroplastias han permitido cambios importantes. De ser una técnica básicamente receptiva de piel y grasa, hoy se cuida en especial la funcionalidad del párpado. Un concepto importante que busca optimizar los resultados, es que hoy, gracias a un mayor conocimiento anatómico de los tejidos vecinos, susceptibles de ser tratados, podemos realizar una “blefaroplastia ampliada”, que reviste un gran avance en el tratamiento de la ptosis de la ceja, y se pueden tratar las fibras del depresor de las cejas y el corrugador.⁽¹⁰⁾

La ptosis de las cejas, el exceso de piel del párpado superior, la pseudoherniación de la grasa orbitaria y la hipertrofia del músculo orbicular de los párpados, que caracterizan el envejecimiento periorbitario, pueden transmitir en una persona expresiones involuntarias de aburrimiento, fatiga, ira y tristeza, a pesar de que estas expresiones no se ajustan a sus verdaderos sentimientos. Estos cambios relacionados con la edad no son solo de importancia cosmética; también se asocian frecuentemente con defectos del campo visual que pueden no ser reconocidos por el paciente.⁽⁴⁾

En la serie estudiada predominó el sexo femenino, lo que coincide con un estudio en México por el Dr. *Plowes- Hernández* y otros en el año 2017, donde el predominio de este sexo fue de 86,7 %.⁽²⁾ En cuanto a la edad, el grupo por encima de 62 años fue el de mayor porcentaje. En el envejecimiento, el descenso de los tejidos blandos se produce por las alteraciones en la posición de las estructuras musculoesqueléticas y del tejido celular subcutáneo, lo que provoca distensión de la aponeurosis de sostén, desinserciones musculares y herniación progresiva de

paquetes grasos del contenido orbitario, y facilita la aparición de malposiciones palpebrales y de ptosis.

En los pacientes objeto de estudio se encontró que la gran mayoría tenía piel blanca, para el 58,3 %. Todas las series consultadas publican que la gran mayoría de los pacientes son de piel blanca.^(2,7,10,11) En la raza blanca, la ptosis lateral de la ceja puede ser más facilitada por la bolsa de grasa galeal. La bolsa de grasa galeal está por lo general completamente envuelta por la fascia profunda galeal, la cual soporta la grasa y limita su descenso sobre el reborde orbitario. En estos pacientes, sin embargo, los planos fasciales de la galea no envuelven completamente la bolsa de grasa galeal; permiten que la masa grasa se deslice hacia abajo sobre el reborde orbitario y promueven la ptosis lateral de la ceja.⁽⁴⁾

En relación con la clasificación de la severidad de la dermatochalasis, se encontró que en el 60 % de las mujeres la afectación palpebral fue moderada y en los hombres fue severa para un 100 %, lo que coincide con un estudio en Irán por el Dr. *Esmail Hassanpour* y otros en el año 2017, donde el 80 % de los hombres presentaron una dermatochalasis severa con limitación en el campo visual.⁽¹⁰⁾ En Cuba puede estar justificado porque las mujeres acuden con mayor frecuencia que los hombres a la consulta cuando presentan alguna sintomatología.

Según la corrección de la ptosis de la ceja transblefaroplastia, se encontró que el 75 % logró una corrección total, lo que coincide con el estudio del Dr. *Plowes-Hernández*, donde el grupo estudiado mostró un incremento estadísticamente significativo no solo en la elevación, sino en el cambio de forma, y resultó una estética más agradable de la ceja con el uso de una blefaroplastia ampliada.⁽²⁾ *Sclafani* y su grupo encontraron que el punto más alto debería estar medial al canto lateral; sin embargo, también determinaron que la posición ideal y el movimiento idóneo de las cejas están determinados por el sujeto, y enfatizaron en la forma de la cara, la raza y la edad. *Biller y Kim* encontraron que el punto más alto de la ceja es más agradable cuando se encuentra en el limbo lateral o en medio del limbo lateral y del canto lateral.^(11,12) Los valores obtenidos mediante esta técnica se correlacionan con los estándares de la bibliografía. Esto coincide con el estudio del Dr. *Plowes-Hernández*,⁽²⁾ donde todos los pacientes tuvieron elevación de las cejas en ambos ojos ($p \leq 0,05$).

El complejo ceja y párpado superior están íntimamente asociados, por lo que cualquier plan quirúrgico debe evaluar el área ceja/órbita para conseguir la apariencia fresca y natural deseada. Existen numerosas técnicas para levantar las cejas. La elevación directa de la ceja produce una cicatriz permanente, por encima de la zona pilosa, difícil de ocultar. La elevación coronal convencional, en la que la incisión se hace detrás de la línea de implantación del cabello, eleva la línea frontal pilosa y puede dejar una frente muy amplia, no estética. Estos

abordajes coronales involucran secuelas negativas bien conocidas, incluyendo parestesias, insensibilidad, cicatriz amplia, incremento de la dimensión vertical de la frente y alopecia. Los abordajes endoscópicos requieren de equipo sofisticado, técnica en la cual -además del endoscopio- requiere entrenamiento especializado del operador, así como el uso de dispositivos de fijación.^(1,2,11)

Los abordajes a través de un plano subperióstico, con el empleo de una blefaroplastia ampliada, son menos invasivos, reducen el tiempo de recuperación y disminuyen el número de complicaciones. En el análisis de las complicaciones en el grupo de estudio, los resultados encontrados coinciden con la literatura revisada.^(11,12,13,14) El Dr. *Michele Pascali* y su grupo, en Italia, establecen que no hay diferencia significativa en la cantidad de elevación de la ceja entre los abordajes coronal, tricofítico o endoscópico, sino que depende de la posición de la ceja preoperatoria y del grado de corrección deseado por el paciente.⁽¹⁵⁾

En todos los casos las complicaciones se observaron en un porcentaje muy bajo de los totales analizados. La recurrencia de la ptosis de la ceja a los 6 meses de operado se correspondió con la inadecuada elevación y fijación del periostio sobre la cola de la ceja, lo que determina una hipocorrección del párpado superior. La elevación de la ceja también resulta en una reducción indirecta de la piel palpebral.

La ptosis de la ceja asociada a la dermatochalasis del párpado superior resulta más frecuente en el sexo femenino, en mayores de 62 años y de la raza blanca. Predomina la dermatochalasis moderada en las féminas y severa en los hombres. Con la técnica de elevación de la ceja transblefaroplastia se logra la corrección de la ceja en el mayor número de pacientes con un bajo porcentaje de complicaciones, lo que constituye una buena opción quirúrgica para este tipo de afección palpebral.

Referencias bibliográficas

1. Tijerina MB, Vasconcelos MP, Morán JMG. Levantamiento de las cejas vía blefaroplastia. *Anales Médicos de la Asociación Médica del Centro Médico ABC*. 2008;53(2):81-6.
2. Powles HO, Montes BJ, López UF. Evaluación objetiva de la cirugía de la elevación mediante abordaje subperióstico. *An Orl Mex*. 2017;62(1):11-9.
3. Jordan YA, Pappaterra LR, Jaramillo MBM, Ulloa FL, Bracchini JJM. Elevación de cejas: técnica de abordaje mínimo subperióstico. *An Otorrinolaringol Mex*. 2010;55(1). p. 14-8.

4. Acosta Cerda E, Gómez Krakowiak R, Bermeo Viñachi V. Análisis comparativo de la frontoplastia endoscópica con y sin resección parcial de piel. Medellín, Colombia. Instituto de Ciencia de la Salud CES. Facultad de Medicina; 2011.
5. Sclafani AP, Jung M. Desired Position, Shape, and Dynamic Range of the Normal Adult Eyebrow. *Arch Facial Plast Surg.* 2010;12(2):123-7.
6. Westmore MG. Facial cosmetic in conjunction with surgery. Vancouver British Columbia: Paper presented at Aesthetic Plastic Surgical Society Meeting; 1974.
7. Parisis J. Eyebrow lifts techniques. In: Cobo R. Ethnic considerations in facial plastic surgery. Thieme Medical Publishers; 2016:96-102.
8. Roth JM, Metzinger SE. Quantifying the arch position of the female eyebrow. *Arch Facial Plast Surg.* 2003;5(3):235-9.
9. Martínez Grau G, Devoto M, Velasco Cruz A, Santello Akaishi P. Cirugía correctora de ptosis de ceja. Anatomía quirúrgica, abordaje directo, abordaje coronal, abordaje transblefaroplastia, mini lifting temporal. En: Toledano Fernández M. Cirugía palpebral y periocular. Madrid: Sociedad Española de Oftalmología; 2009. p. 341-55.
10. Hassanpour SE, Khajouei Kermani H. Brow ptosis after upper blepharoplasty: findings in 70 patients. *World J Plast Surg.* 2016;5(1):58-61.
11. Pascali M, Avantaggiato A, Bocchini I, Carinci F, Cervelli V. Comparison among three different fixation techniques in temporal brow lift surgery. *J Craniofac Surg.* 2015;26:906-10.
12. Baker MS, Shams PN, Allen RC. The quantitated internal suture browpexy: comparison of two brow-lifting techniques in patients undergoing upper blepharoplasty. *Ophthal Plast Reconstr Surg.* 2016;32:204-6.
13. Briceno CA, Zhang-Nunes SX, Massry GG. Minimally invasive surgical adjuncts to upper blepharoplasty. *Facial Plast Surg Clin North Am.* 2015;23:37-151.
14. Alireza Z, Behzad Ranjbar-O, Mohsen P. Temporal brow lift vs. internal browpexy in females undergoing upper blepharoplasty: Effects on lateral brow lifting. *J Cosmet Dermatol.* 2017;1-7.
15. Michele P, Bocchini, I, Avantaggiato A, Cervelli V. Our experience with brow ptosis correction: A comparison of 4 techniques. *Plast Reconstr Surg Glob Open.* 2015;3:337.

Conflicto de intereses

Los autores declaran que no existe conflicto de intereses.