



## Ascitis secundaria a endometriosis

### Ascites secondary to endometriosis

René Rafael Bonachea Peña<sup>1\*</sup> <https://orcid.org/0000-0001-5329-5445>

Felicia Do Rosario José Maria Bráz<sup>1</sup> <https://orcid.org/0000-0003-3185-7114>

Yelina Caridad Dominica Esteris<sup>1</sup> <https://orcid.org/0000-0001-5532-0587>

Leonor Murça Da Silva Balo<sup>1</sup> <https://orcid.org/0000-0002-0771-4511>

<sup>1</sup>Hospital Militar Principal Instituto Superior. Luanda, Angola.

\*Autor para la correspondencia. Correo electrónico: [rrbonachea85@gmail.com](mailto:rrbonachea85@gmail.com)

#### RESUMEN

**Introducción:** La endometriosis es una enfermedad benigna, inflamatoria, dependiente de estrógenos, caracterizada por la existencia de tejido endometrial fuera de la cavidad uterina. Afecta del 10 % al 20 % de las mujeres en edad reproductiva. La ascitis es la acumulación patológica de líquido dentro de la cavidad peritoneal. La ocurrencia de ascitis secundaria a endometriosis se encuentra raramente y aparece más a menudo en mujeres nulíparas de piel negra.

**Objetivo:** Presentar el caso de una paciente a quien se le practicó laparotomía exploradora electiva por ascitis secundaria a endometriosis.

**Caso clínico:** Paciente femenina de 30 años de edad, color de piel negra, con antecedentes de infertilidad primaria. Atendida en consulta de ginecología por aumento de volumen y molestias abdominales de varios meses de evolución; se detectó ascitis y una masa anexial izquierda. Se realizó laparotomía y se constató ascitis hemorrágica, adherencias pélvicas y quiste de ovario izquierdo. Se realizó aspiración del líquido ascítico, anexectomía y biopsia de epiplón y ombligo. El diagnóstico histológico informó endometriosis anexial de ombligo y epiplón. Se indicó tratamiento con danazol y evolucionó satisfactoriamente sin más ascitis.

<http://scielo.sld.cu>

<http://www.revmedmilitar.sld.cu>



**Conclusiones:** La asociación ascitis-endometriosis es muy rara. Es una entidad infrecuente que afecta mayormente a mujeres nulíparas, en edad fértil y de color de la piel negra. Imita un tumor ginecológico y rara vez se reconoce antes de la exploración quirúrgica del abdomen, por lo que se hace necesario su estudio para lograr un diagnóstico y tratamiento oportuno.

**Palabras clave:** endometriosis; ascitis; endometrioma.

## ABSTRACT

**Introduction:** Endometriosis is a benign, inflammatory, estrogen-dependent disease characterized by the existence of endometrial tissue outside the uterine cavity. It affects 10-20 % of women of reproductive age. Ascites is the pathological accumulation of fluid within the peritoneal cavity. The occurrence of ascites secondary to endometriosis is rarely found and appears more often in black nulliparous females.

**Objective:** To present a patient who underwent elective exploratory laparotomy for ascites secondary to endometriosis.

**Clinical case:** 30-year-old female patient, black skin color, with a history of primary infertility. Attended in Gynecology consultation for presenting increase in volume and abdominal discomfort of several months of evolution; detecting ascites and a left adnexal mass. Laparotomy was performed, finding hemorrhagic ascites, pelvic adhesions, and a left ovarian cyst. Ascites fluid aspiration, adnexectomy and biopsy of omentum, and umbilicus were performed. The histological diagnosis reported adnexal endometriosis, umbilicus and omentum. Treatment with danazol was indicated and she had a satisfactory evolution without further ascites.

**Conclusions:** The ascites-endometriosis association is very rare. It is an infrequent entity that mainly affects nulliparous women, of childbearing age and of black skin color. It mimics a gynecologic malignancy and is rarely recognized prior to surgical exploration of the abdomen. Therefore, its study is necessary to achieve a timely diagnosis and treatment.

**Keywords:** endometriosis; ascites; endometrioma.



Recibido: 02/10/2021

Aprobado: 30/11/2021

## INTRODUCCIÓN

La endometriosis es una enfermedad benigna, inflamatoria, dependiente de estrógenos, caracterizada por la existencia de tejido endometrial fuera de la cavidad uterina. Afecta del 10 % al 20 % de las mujeres en edad reproductiva; aproximadamente 190 millones en todo el mundo.<sup>(1)</sup> Las localizaciones más frecuentes son: ovarios, peritoneo, ligamentos útero-sacros y fondo de saco de Douglas, seguidos de uréteres, vejiga, intestino delgado, sigmoide y recto. Los síntomas dependen, casi siempre, de la localización del tejido ectópico.<sup>(2)</sup>

El término ascitis describe la acumulación patológica de líquido dentro de la cavidad peritoneal. Normalmente la recolección de líquido peritoneal es de alrededor de 20 mL durante la ovulación. La ocurrencia de la ascitis secundaria a la endometriosis se encuentra raramente, aparece más a menudo en mujeres nulíparas de piel negra. Se describió por primera vez en 1958 y hasta la fecha se ha reportado en unas 60 mujeres.<sup>(3)</sup> La rotura de quistes endometriósicos incrementa el exudado y da lugar a la ascitis. Esta entidad imita un tumor ginecológico, más aún si cursa con marcadores tumorales elevados y rara vez se reconoce antes de la exploración quirúrgica del abdomen.<sup>(4)</sup>

El objetivo del trabajo es presentar el caso de una paciente con ascitis por endometriosis.

## CASO CLÍNICO

Paciente femenina de 30 años de edad, con antecedentes de salud, historia de infertilidad primaria y dismenorrea. Estaba ingresada en el servicio de Medicina Interna por síndrome ascítico en estudio; se solicitó interconsulta por la especialidad de ginecología, para determinar una posible causa ginecológica.



Al interrogatorio refirió molestias abdominales y aumento de volumen del vientre, de 4 meses de evolución. Al examen físico se constató piel y mucosas ligeramente hipocoloreadas, abdomen distendido, tenso, difícil de palpar y no doloroso a la palpación, sin visceromegalias y signo de Tarral positivo. El ombligo estaba proyectado hacia fuera y de consistencia dura.

Exámenes de laboratorio: hemoglobina 9,0 g/L; leucograma: leucocitos:  $90 \times 10^9/L$ , segmentados: 60 %, linfocitos 11 %.

Ecografía abdominal y pélvica: ascitis de gran volumen. Útero de 89 x 43 x 44 mm. Endometrio lineal. En la topografía anexial izquierda se observa imagen compleja de contornos regulares, límites bien definidos, de 66,4 x 43,6 mm.

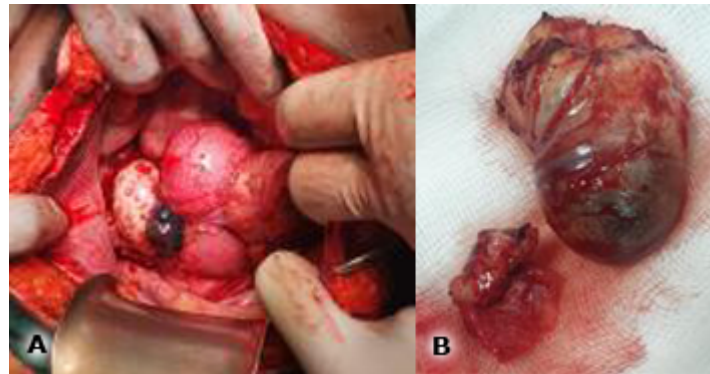
Tomografía axial computarizada: masa heterodensa predominantemente cística, con septos y calcificaciones parietales, que interesa ovario izquierdo y que mide 4,5 x 5 cm. Coexiste ascitis de mediano a gran volumen.

Paracentesis: citológico negativo para células neoplásicas. Micológico, bacteriológico y BAAR negativos.

*Cancer Antigen (CA -125):* 112 IU/mL.

Se discutió en colectivo y se decide realizar laparotomía exploradora. Durante el procedimiento se aspiraron 2000 mL de líquido ascítico hemorrágico. Se constató útero de tamaño normal, con múltiples adherencias y quiste de ovario izquierdo, de 5 cm (Fig. 1, A y B). Se realizó anexectomía izquierda y biopsia de epiplón y ombligo. La paciente tuvo una evolución favorable y fue egresada. Se le indicó tratamiento con danazol por 6 meses y resolvió el cuadro de ascitis.

El estudio anatomopatológico de la pieza reveló endometrioma de ovario izquierdo y endometriosis con extensión a la trompa izquierda, epiplón y ombligo.



**Fig. 1** – A: útero de tamaño normal con múltiples adherencias y B: endometrioma de ovario izquierdo de 5 cm.

## COMENTARIOS

La ascitis, como característica de presentación de la endometriosis pélvica y abdominal, es poco común. Puede afectar a cualquier mujer en edad reproductiva, pero es más frecuente entre los 20 y 30 años de edad, en mujeres de piel negra (82 %) y nulíparas (85 %).<sup>(5)</sup>

Se sabe poco sobre la patogenia de la ascitis hemorrágica relacionada con la endometriosis. La creciente permeabilidad vascular, la concentración alta de estrógenos, la presencia de factores angiogénicos como prostaglandinas, histamina, citosinas, pueden contribuir a la formación de ascitis masiva. Un supuesto mecanismo es la irritación peritoneal por la rotura de quistes ováricos. Las células endometriales de este derrame se implantan en la cavidad pélvica y causan inflamación, que a su vez conduce a adherencias y ascitis. Existen hipótesis alternativas, como alteraciones en la permeabilidad vascular, obstrucción del canal linfático y variaciones individuales en la susceptibilidad a la enfermedad.

El rubor de la ascitis puede deberse a un aumento de la angiogénesis que se observa en la endometriosis. Las erosiones de los tejidos blandos friables afectados, la serosa, las superficies peritoneales y los implantes, provocan microhemorragias o hemorragias francas, lo que da lugar al carácter hemorrágico de la ascitis.<sup>(6)</sup>

Generalmente estas pacientes tienen antecedentes de síntomas relacionados con la endometriosis; pueden buscar una consulta por distensión abdominal o síntomas secundarios a la distensión abdominal, como



dolor o malestar pulmonar en el contexto de dismenorrea o empeoramiento de la dismenorrea. Además, pueden presentar hinchazón, dolor y pérdida de peso.<sup>(5)</sup>

La ecografía pélvica y transvaginal es considerada de primera línea, con una sensibilidad aproximadamente del 80 % y una especificidad cercana al 90 % pueden mostrar la presencia de una masa quística, descrita como imagen de vidrio esmerilado, además de un área hiperecoica en el miometrio, nódulos hipoecoicos y fijación de órganos pélvicos. La pelvis es una localización común de endometrioma o quiste de chocolate. Esta lesión afecta la mitad de las mujeres y generalmente el ovario izquierdo, pero hasta un tercio tendrán afectación bilateral. La investigación de referencia es la laparoscopia. En los ovarios, la superficie serosa y en el peritoneo se observan lesiones fruncidas, nódulos o quiste hemorrágico de color negro, marrón oscuro o azulado, con un grado variable de adhesión y fibrosis.<sup>(1,5)</sup>

La utilidad del *Cancer Antigen 125* (CA-125) en el diagnóstico de esta afección es discutible, debido a su inespecificidad. Es válido para otras enfermedades del peritoneo, como las neoplasias malignas y la tuberculosis. Su uso clínico, por tanto, se limita a determinar si un paciente tiene enfermedad peritoneal en general.<sup>(7)</sup>

La paracentesis evacuadora sirve para la confirmación citológica y descartar tuberculosis, insuficiencia hepática, trombosis portal o suprahepática, insuficiencia cardíaca, hiponatremia o hipoalbuminemia y síndrome linfoproliferativo crónico.<sup>(2)</sup>

Debido a la rareza de la ascitis masiva asociada a la endometriosis, el diagnóstico de esta entidad clínica se realiza tras descartar otras causas más frecuentes: los tumores de ovario, la tuberculosis pélvica o peritoneal, el síndrome de hiperestimulación ovárica y el síndrome de Meigs.

La conducta ante esta afección se basa fundamentalmente en el establecimiento de un diagnóstico histológico, por tanto, la cirugía está justificada.<sup>(6)</sup> Con la paciente presentada se realizó un diagnóstico clínico presuntivo de cáncer de ovario, lo cual motivó la decisión de realizar la laparotomía.

Hay dos tipos de intervención, conservadora y quirúrgica. La terapia conservadora tiene como objetivo la terminación o supresión de la función ovárica y consiste en administrar agonistas de la hormona liberadora de gonadotropinas (GnRH), cápsulas de danazol, progestágenos y anticonceptivos orales. También se administran como tratamiento primario o al finalizar la terapia con agonistas de GnRH para





el control a largo plazo de la enfermedad.<sup>(8)</sup> Existen opciones quirúrgicas conservadoras, cuando se quiere preservar la fertilidad: la escisión laparoscópica con ablación de las lesiones, adhesiolisis, cistectomía laparoscópica y el abordaje radical como histerectomía con o sin ooforectomía bilateral, que es la forma definitiva de tratamiento.<sup>(9)</sup>

La asociación ascitis-endometriosis es una entidad infrecuente que imita a un tumor ginecológico y rara vez se reconoce antes de la exploración quirúrgica del abdomen, por lo que se hace necesario su estudio para lograr un diagnóstico y tratamiento oportuno.

## REFERENCIAS BIBLIOGRÁFICAS

1. Pereira Calvo J, Pereira Rodríguez Y, Quirós Figueroa L. Endometriosis: diagnóstico y alternativas terapéuticas. *Revista Médica Sinergia*. 2020 [acceso: 13/04/2021]; 5(2): e361. Disponible en: <https://doi.org/10.31434/rms.v5i2.361>
2. Andres MP, Viera Lins Arcoverde F, Souza C, Fernandes LF, Simões Abrao M, Kho RM. Extra-pelvic endometriosis: A systematic review. *Journal of Minimally Invasive Gynecology*. 2020 [acceso: 13/04/2021]; 27(2): 373-89. Disponible en: <https://doi.org/10.1016/j.jmig.2019.10.004>
3. Kietpeerakool C, Rattanakanokchai S, Jampathong N, Srisomboon J, Lumbiganon P. Management of drainage for malignant ascites in gynaecological cancer. *Cochrane Database Syst Rev*. 2019 [acceso: 29/07/2021]; 12(12): CD007794. Disponible en: <https://pubmed.ncbi.nlm.nih.gov/31825525/>
4. Eamudomkarn N, Likitdee N, Kleebkaow P, Kietpeerakool C. Endometriosis-Associated massive ascites in an Asian woman: A case report of a rare clinical entity. *Case Rep Obstet Gynecol*. 2020 [acceso: 15/06/2021]; 2020: 8879643. Disponible en: <https://pubmed.ncbi.nlm.nih.gov/32832176/>
5. Asadzadeh N, Chaichian S, Ziadloo M, Bayat SM, Sheikhvatan M. Long-term recurrence of endometriosis in women with subfertility caused by endometriosis: A comparison of the efficacy of surgery and assisted reproductive technology as fertilization treatment approaches. *Shiraz E-Med J*. 2021 [acceso: 29/07/2021]; 22(1): e99676. Disponible en: <https://sites.kowsarpub.com/semj/articles/99676.html>



6. Chan-Tiopianco M, Chao W, Ching P R, Jiang L, Wang P, Chen Y. Clinical presentation and management of endometriosis-related hemorrhagic ascites: A case report and systematic review of the literature. Cureus. 2021 [acceso: 29/07/2021]; 13(6): e15828. Disponible en: <https://www.cureus.com/articles/60957-clinical-presentation-and-management-of-endometriosis-related-hemorrhagic-ascites-a-case-report-and-systematic-review-of-the-literature>
7. Sultana A, Mahmud Arafat S. Recurrent hemorrhagic ascites - A rare presentation of endometriosis. American Journal of Medical Case Reports. 2021 [acceso: 29/07/2021]; 9(10):509-511. Disponible en: <http://pubs.sciepub.com/ajmcr/9/10/8>
8. Pereira N, Gunnala V, Palermo GD, Elias RT. Laparoscopic management of severe endometriosis-related hemorrhagic ascites. J Minim Invasive Gynecol. 2018 [acceso: 15/06/2021]; 25(1):8-9. Disponible en: <https://www.sid.ir/En/Journal/ViewPaper.aspx?ID=723656>
9. Negrón Ro J. Manejo del endometrioma ovárico. Rev. Peru. Ginecol. Obstet. 2019 [acceso: 15/06/2021]; 65(3): 317-30. Disponible en: [http://www.scielo.org.pe/scielo.php?script=sci\\_arttext&pid=S230451322019000300009&lng=es](http://www.scielo.org.pe/scielo.php?script=sci_arttext&pid=S230451322019000300009&lng=es)

## Conflictos de intereses

Los autores declaran que no existen conflictos de intereses.