

## Evaluación neurofisiológica del síndrome del piriforme: Presentación de caso

Neurophysiological evaluation of piriformis syndrome: Presentation of a case

Ana Margarita Chong Medina<sup>1\*</sup> <https://orcid.org/0000-0002-8199-366X>

Jorge Luis González Roig<sup>1</sup> <https://orcid.org/0000-0003-0829-0762>

Vianka Cisneros Perdomo<sup>1</sup> <https://orcid.org/0000-0003-4644-7900>

<sup>1</sup>Hospital de Rehabilitación “Julio Díaz González”. Centro de Referencia Nacional. La Habana, Cuba.

\*Autor para la correspondencia: [anamchong@infomed.sld.cu](mailto:anamchong@infomed.sld.cu), [anamcu35@yahoo.es](mailto:anamcu35@yahoo.es)

### RESUMEN

El síndrome del piriforme está clasificado como una neuropatía por atrapamiento poco frecuente. Sin embargo, se observa entre un 5-36 % en pacientes con dolor lumbar, sobre todo en mujeres. Desde el punto de vista clínico se comporta como una cialgia, por lo que puede ser confundido con una enfermedad radicular. El dolor en región glútea puede irradiarse a la extremidad inferior y empeora con la sedestación. En este trabajo se expone el caso de una paciente de sexo femenino, de 30 años de edad, con diagnóstico de síndrome del piriforme atendida en el Hospital de Rehabilitación “Julio Díaz González”. En este caso los estudios neurofisiológicos fueron determinantes en su diagnóstico. No obstante, no existe prueba diagnóstica patognomónica para el síndrome. Por lo tanto, los hallazgos de estos estudios deben constituir herramientas claves para ser analizados en el contexto de cada caso particular. Para ello se debe tener en cuenta los antecedentes patológicos personales y la interpretación fisiológica y anatómica de las estructuras involucradas.

**Palabras clave:** síndrome piriforme; electromiografía; evaluación neurofisiológica.

### ABSTRACT

Piriformis syndrome is classified as a rare entrapment neuropathy. However, it is observed between 5-36% in patients with low back pain, especially in women. From a clinical point of view, it behaves like sciatica, so it can be confused with a radicular pathology. The pain in the gluteal region can radiate to the lower extremity and worsens with sitting. This paper reports the case of a 30-year-old female patient diagnosed with piriformis syndrome treated at Julio Díaz González Rehabilitation Hospital. In this case, the neurophysiological studies were crucial in her diagnosis. However, there is no pathognomonic diagnostic test for the syndrome. Therefore, the findings of these studies should be key tools to be analyzed in the context of each specific case. To this end, the personal pathological history and the physiological and anatomical interpretation of the structures involved must be taken into account.

**Keywords:** piriformis syndrome; electromyography; neurophysiological evaluation.

Recibido: 09/03/2022

Aceptado: 21/03/2022

## Introducción

El síndrome del piriforme o piramidal es una enfermedad poco frecuente y de larga evolución que se describió por primera vez en el año 1926 por *Yeomans*.<sup>(1)</sup> La prevalencia de pacientes con dolor lumbar está entre el 5 y 36 %, <sup>(1)</sup> con más regularidad en las mujeres, con una relación de 6 a 1.<sup>(2)</sup> Como resultado, está incluida entre las neuropatías por atrapamiento al producirse una compresión del nervio ciático por el músculo piriforme o piramidal a su paso a través de la escotadura isquiática<sup>(3)</sup> en el canal subpiramidal, que se forma entre los músculos piriforme y gémino superior. Las manifestaciones neurológicas están relacionadas con la compresión del nervio, similar a lo que ocurre en otras enfermedades recurrentes como la compresión del nervio ciático poplíteo externo en el cuello del peroné, el nervio mediano en el túnel del carpo, el nervio tibial posterior en el tarso y el de atrapamiento de nervio pudendo, etc.<sup>(3,4)</sup>

El síndrome se manifiesta en un inicio con dolor en región glútea que puede irradiarse a la extremidad inferior. El dolor puede alterar el patrón de marcha y provocar como consecuencia una lumbalgia o dolor en región sacro-ilíaca o en cadera. En este caso puede

confundirse con una radiculopatía lumbar o incluso puede coexistir una radiculopatía con atrapamiento del nervio ciático a nivel de la escotadura del piramidal, que ocasiona un atrapamiento doble.<sup>(3)</sup>

La presentación típica es con dolor en la región glútea con irradiación al muslo o más allá de la rodilla si hay participación del nervio cutáneo posterior del muslo. Por tanto, empeora con la sedestación prolongada o al incorporarse de la sedestación, al subir o bajar escaleras, con el coito o la defecación.

A la exploración física no hay pruebas patognomónicas, aunque el dolor se puede reproducir con diferentes maniobras que aumentan la tensión del músculo piramidal. Además, pueden encontrarse signos positivos como: el dolor sobre la escotadura ciática y el músculo piramidal, puntos gatillo sobre el músculo piramidal con irradiación del dolor a lo largo de todo el recorrido del nervio ciático, disminución de la rotación interna del muslo, marcha con claudicación y miembro afectado acortado y rotado externamente en supino y rotación sacra hacia el lado contralateral compensada con rotación lumbar. El signo de Lassegue suele ser negativo, puesto que es una compresión dinámica.

La etiología del síndrome es diversa e incluye variantes anatómicas del músculo piramidal y modificaciones del músculo por: hipertrofias, contracturas, fibromiositis o traumatismos directos, así como alteraciones biomecánicas o estructurales de los miembros inferiores, columna lumbar o pelvis: dismetría, sacroileitis, tumores, cirugía raquídea, etc.<sup>(1,3,4)</sup>

Dentro de los medios diagnósticos que permiten definir y excluir otras enfermedades se encuentran: la radiografía simple para descartar alteraciones lumbo-sacras y óseas locales, la ecografía para visualizar en tiempo real la compresión del nervio por el músculo, la tomografía axial computarizada y la resonancia magnética por imagen que en ocasiones muestran la inflamación del nervio ciático o hipertrofia del músculo piriforme. Los estudios neurofisiológicos como la electromiografía (EMG) solo serán positivos en casos de larga evolución.<sup>(5)</sup>

El músculo piriforme es abductor y rotador externo de la cadera, mientras que actúa como flexor de la cadera durante la marcha. Se inserta en los pedículos de la tercera y cuarta vértebra sacra y pasa por el agujero ciático mayor a través de un tendón redondo. De esta forma está en contacto con el ligamento anterior de la articulación sacro-ilíaca y la raíz del primer, segundo y tercer nervio sacro. El borde inferior está estrechamente relacionado con el tronco de nervio ciático.

El presente estudio se realizó conforme a los principios de la ética médica, la Declaración de Helsinki y las normas éticas institucionales nacionales vigentes.

## Presentación de caso

Motivo de consulta: Dolor en la punta de la nalga derecha.

HEA: Paciente femenina de 30 años de edad, con antecedentes de salud anterior. Refiere que cinco meses antes de la consulta sufrió un accidente automovilístico al caer la moto que conducía en una zanja por lo que hizo un gran esfuerzo para sacarla. A partir de este momento aparece un dolor intenso en la “punta de la nalga” derecha, que se le irradiaba por la parte posterior de muslo hasta el tobillo y aumentaba al sentarse, permanecer sentada o incorporarse desde esta posición. Como resultado comenzó a caminar con dificultad adoptando una postura antiálgica, con claudicación a la marcha, niega trastornos esfinterianos, dolor perineal u otra sintomatología.

La paciente refiere que al acudir al médico en su área de salud se interpreta como una cialgia, indican tratamiento con cosedal, amitriptilina y baclofeno. Luego de 15 días sin lograr alivio, asiste de nuevo a la consulta y le indican metocarbamol con dexametasona por otros 15 días. Luego de este tratamiento continúa sin mejorías, además de presentar dolor e inflamación moderada en tobillo y pierna derecha.

En ese momento es remitida para evaluar por consulta de angiología donde se descarta proceso vascular periférico y se solicita su evaluación en consulta de ecografía del sistema músculo esquelético. Al entrar la paciente a consulta llama la atención su dificultad para la marcha y las posturas adoptadas en bipedestación y sedestación por lo que se decide evaluar en equipo por los especialistas de fisioterapia, ortopedia y neurofisiología.

En el interrogatorio se recogen como datos de interés que la paciente durante este tiempo se ha visto limitada para realizar sus tareas habituales en el hogar, así como actividades sociales y laborales. A su vez, muestra signos de depresión por el tiempo de evolución del dolor el cual interfiere en la relación con sus hijos y su pareja.

Datos positivos al examen físico:

Postura antiálgica, dolor intenso en glúteo derecho que se incrementa al sentarse, incorporarse y a la palpación en musculatura paravertebral derecha, en la escala analógico visual del dolor 0/10 refería 9.

Reflejos aquiliano y rotuliano: presentes y normales.

Maniobras: Lassegue negativo, Pace y Freiberg positivas.

Exámenes complementarios:

Rayos X simple de columna lumbosacra: rectificación de la lordosis lumbar, no signos de estrechamiento intervertebral.

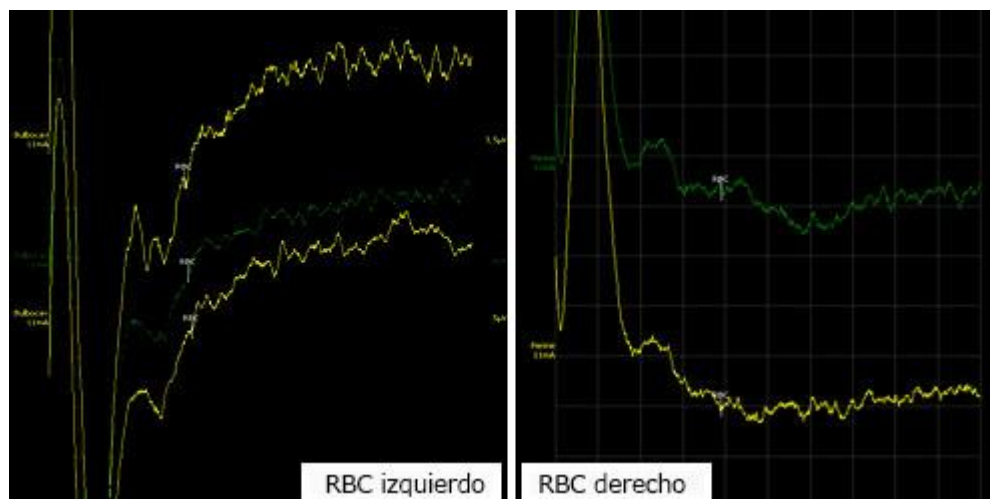
Ecografía músculo-esquelética: tobillo derecho se constatan signos de artritis talo crural e infiltración del tejido celular subcutáneo, no lesiones en ligamentos, tendones o músculos. Cadera derecha no muestra alteraciones ecográficas, se descarta bursitis isquioglútea y trocantérica. En región glútea se descartan la presencia de tumores, hematomas o rupturas musculares.

RMI de columna lumbosacra: se observa rectificación de la lordosis lumbar y ligero ensanchamiento del cono medular, no herniaciones ni protrusión de los discos vertebrales.

Electromiografía (EMG): se registran signos de denervación muscular (fibrilaciones) durante el reposo y potenciales de unidad motora polifásicos con amplitud entre 1,2-2 mV, patrón intermedio a la contracción máxima en los músculos peroneo lateral largo y gemelo medial derecho.

Potenciales evocados somatosensoriales (PESS): La respuesta cortical es replicable, sin evidencias de compromiso en la conducción del impulso por la vía dorsal-lemniscal.

Reflejo bulbocavernoso (RBC): Se observa prolongación de la latencia del potencial al estimular nervio dorsal del clítoris (n. pudendo), registrado en esfínter anal del lado derecho al compararlo con el lado izquierdo (figs. 1 y 2).



**Figs. 1 y 2** -RBC con prolongación de la latencia del lado derecho (44,2 mseg) al compararlo con el lado izquierdo (38,04 mseg).

Diagnóstico clínico: Síndrome del piriforme derecho.

## Discusión

La bibliografía recoge diversos medios diagnósticos que permiten definir y excluir otros hallazgos imagenológicos en relación con las causas del síndrome del piriforme.<sup>(5,6)</sup> Entre estos se encuentran la radiografía simple para descartar alteraciones lumbo-sacras y óseas locales; la ecografía para visualizar en tiempo real la compresión del nervio por el músculo; la tomografía axial computarizada y la resonancia magnética por imagen que en ocasiones muestran la inflamación del nervio ciático o hipertrofia del músculo piriforme.

Los estudios neurofisiológicos realizados en algunos casos solo aportan información en procesos crónicos,<sup>(2)</sup> por lo que el síndrome del piriforme o piramidal se diagnostica con frecuencia de manera tardía. Ello también se debe a sus características clínicas y por no existir un método de diagnóstico preciso. Su abordaje terapéutico es controvertido, pues se trata de una enfermedad que no ha sido objeto de mucho estudio ni ensayo clínico.<sup>(7)</sup>

En nuestro caso, teniendo en cuenta los datos del interrogatorio, el examen físico y los análisis complementarios, se plantea el diagnóstico del síndrome del piriforme, pues los estudios de EMG y RBC evidenciaron el compromiso del nervio ciático (raíces motoras y sensitivas L4-S3) en su trayecto a través del canal subpiramidal. La EMG, que registra la actividad eléctrica producida por el músculo estriado durante su contracción espontánea o voluntaria resultó positiva.<sup>(8,9)</sup> Esto es debido a que encontraron signos de lesión axonal (denervación muscular) en territorio del nervio ciático. El RBC, que evalúa la integridad de los segmentos espinales sacros a través de la vía aferente sensitiva del nervio pudiendo (nervio dorsal del clítoris), la médula espinal sacra y la vía eferente motora del mismo nervio hasta los músculos bulbocavernosos o esfínter anal, resultó de gran relevancia en nuestro caso al demostrar la afectación en la conducción nerviosa.

Por su parte, los PESS se encontraron normales en este caso. Conviene subrayar la relevancia de este resultado ya que los PESS permiten la evaluación de la conducción nerviosa del impulso eléctrico a través de las fibras sensitivas aferentes periféricas de determinados nervios al ser estimulados (en este caso, nervios tibiales posteriores y nervio pudendo) hasta la corteza cerebral.<sup>(8,9)</sup> Al mismo tiempo, ayudan al diagnóstico y pronóstico de procesos agudos y crónicos y confirman la continuidad axonal periférica y central.

Todos los hallazgos en este caso coinciden con el criterio de algunos especialistas que consideran como significativo la exclusión de la ciática resultante de la compresión o irritación de las raíces nerviosas espinales. Además, el síndrome piriforme no implica hernia de los discos.<sup>(10)</sup>

## Conclusiones

El síndrome del piriforme es una neuropatía de diagnóstico tardío por su baja frecuencia, poco conocimiento del mismo y dificultades en el diagnóstico diferencial. Como resultado no hay prueba diagnóstica patognomónica para el síndrome. Los hallazgos de los exámenes complementarios, en especial los estudios neurofisiológicos, deben ser interpretados en el contexto de cada caso particular. Por tanto, es importante tener en cuenta los antecedentes patológicos personales, la exploración física y la interpretación fisiológica y anatómica de las estructuras involucradas.

## Referencias bibliográficas

1. Ruiz JI, Alfonso I, Villalón J. Síndrome del músculo piramidal. Diagnóstico y tratamiento. Presentación de 14 casos. Revista Española de Cirugía Ortopédica y Traumatología. 2008; 52: 359-65. Disponible en: <https://www.elsevier.es/es-revista-revista-espanola-cirurgia-ortopedica-traumatologia-129-articulo-sindrome-del-musculo-piramidal-diagnostico-13128698>
2. Martínez Bravo I, Ruiz Maciá D, Martínez Victorio PA, Alonso Ruiz J, Clavel Sáinz M. Diagnóstico y tratamiento del síndrome piriforme. Rev Soc Andaluza Traumatol Ortop. 2005 [acceso 11/07/2021]; 24:18-23. Disponible en: <https://www.elsevier.es/es-revista-revista-sociedad-andaluza-traumatologia-ortopedia-130-articulo-diagnostico-tratamiento-del-sindrome-piriforme-13115053>.
3. Martínez González A, Villareal Salcedo I, Parra Soto CE, Acosta Rueda J, Moreno Díaz J. Síndrome piramidal refractario a tratamiento a propósito de un caso. Rev Esp Casos Clin Med Intern (RECCMI). 2016 [acceso 12/08/2021];1(1):19-21. Disponible en: [http://video.grupocto.com/videosEspecialidades/reccmi/01\\_2016/Pdfs/Caso\\_7\\_RECCMI\\_N\\_1.pdf](http://video.grupocto.com/videosEspecialidades/reccmi/01_2016/Pdfs/Caso_7_RECCMI_N_1.pdf).
4. Limonta-Cruzata M, Alejandrez-Leyva C, Coronados-Valladares Y. ¿Quiénes padecen el síndrome del piramidal? Revista Cubana de Medicina Física y Rehabilitación. 2019 [acceso 29/09/2021];11(2). Disponible en: <http://www.revrehabilitacion.sld.cu/index.php/reh/article/view/391>

5. Hogan E, Vora D, Sherman JH. A minimally invasive surgical approach for the treatment of piriformis syndrome: a case series. *Chin Neurosurg JI*. 2020;6,8. DOI: [10.1186/s41016-020-00189-y](https://doi.org/10.1186/s41016-020-00189-y)
6. Hicks BL, Lam JC, Varacallo M. Piriformis Syndrome. En: StatPearls. Treasure Island (FL): Publicación de StatPearls; 2022 [acceso 14/01/2022]. Disponible en: <https://www.ncbi.nlm.nih.gov.translate.google/books/NBK448172>
7. Preston DC, Shapiro BE. Electromyography and Neuromuscular Disorders. Clinical-electrophysiologic-ultrasound correlations. 4 ed. Philadelphia: Copyright Elsevier. 2021 [acceso 12/09/2021]. Disponible en: <https://www.elsevier.com>
8. Muñoz ChS. Síndrome piriforme: una controvertida neuropatía por atrapamiento. *Rev Méd Clín Condes*. 2004 [acceso 12/10/2021];15(2):58-60. Disponible en: <https://www.elsevier.es/es-revista-revista-medica-clinica-las-condes-202-pdf-X0716864004320057>.
9. Katirji B. Electromyography in clinical practice. A case study approach. 3 ed. Oxford, UK: University Press. 2018. [acceso 16/11/2021]. Disponible en: <https://www.amazon.com/Electromyography-Clinical-Practice-Bashar-Katirji/dp/0190603437>
10. Tariq Malik. Practical Chronic Pain Management. Chicago, USA: Springer Nature Switzerland AG; 2020. Cap 37, Piriformis Syndrome. p. 293-9. DOI: [10.1007/978-3-030-46675-6](https://doi.org/10.1007/978-3-030-46675-6)

### **Conflicto de intereses**

Los autores declaran que no existe conflicto de intereses.