

PRESENTACIÓN DE CASO

Queiloplastia de Castañón: una técnica viable y efectiva en la reconstrucción parcial del labio inferior

Castañón Cheiloplasty: a viable and effective technique in the partial reconstruction lower lip

Leodanyi Adán Socarrás¹ ✉ 

RESUMEN

Introducción: Para el tratamiento del carcinoma epidermoide labial existen varias modalidades terapéuticas, pero la cirugía constituye la primera elección. Numerosas técnicas han sido descritas para el manejo de lesiones que afectan más de un tercio del labio inferior. Sin embargo, la selección de alguna en particular depende del cumplimiento de los principios reconstructivos de esta unidad.

Objetivo: Ejemplificar los beneficios de la utilización de la queiloplastia de Castañón, para la reconstrucción labial parcial, en un paciente con carcinoma epidermoide de labio inferior.

Presentación de caso: Se presenta un paciente masculino de 68 años de edad, con antecedentes de hábito de fumar y alcoholismo, que acudió a consulta de Cirugía Oncológica de Cabeza y Cuello por presentar lesión localizada en bermellón de labio inferior. Se realizó biopsia, mediante incisión, que informó un carcinoma epidermoide moderadamente diferenciado. Se estudió como un T2N0M0, etapa II y se trató quirúrgicamente mediante queilectomía subtotal y reconstrucción con técnica de Castañón.

Conclusiones: Se presentó el caso clínico de un paciente con carcinoma epidermoide de labio inferior, entidad patológica de alta incidencia. La cirugía constituyó la única modalidad de tratamiento utilizada. Una vez realizada la resección quirúrgica de la lesión, se reconstruyó el defecto, para lo que se utilizó la queiloplastia descrita por Castañón, opción útil para lograr el cumplimiento de los principios estéticos y funcionales.

Palabras clave: neoplasias de los labios; cáncer bucal; procedimientos quirúrgicos reconstructivos; procedimientos quirúrgicos orales; colgajos quirúrgicos; cirugía maxilofacial.

ABSTRACT

Introduction: For the treatment of labial squamous cell carcinoma there are several therapeutic modalities, but surgery is the first choice. Numerous techniques have been described for the management of lesions affecting more than a third of the lower lip. However, the selection of any particular one depends on the fulfillment of the reconstructive principles of this unit.

Objective: Exemplify the benefits of using Castañón cheiloplasty for partial lip reconstruction in a patient with squamous cell carcinoma of the lower lip.

Case presentation: A 68-year-old male patient with a history of smoking and alcoholism was presented, who went to the Head and Neck Oncological Surgery consultation for presenting a lesion located in vermilion of the lower lip. An incisional biopsy reported moderately differentiated squamous cell carcinoma. It was studied as a T2N0M0, stage II and was treated surgically by subtotal cheilectomy and reconstruction with Castañón technique.

Conclusions: The clinical case of a patient with squamous cell carcinoma of the lower lip, a pathological entity of high incidence, was presented. Surgery was the only treatment modality used. Once the surgical resection of the lesion was performed, the defect was reconstructed, for which the cheiloplasty described by Castañón was used, a useful option to achieve compliance with the aesthetic and functional principles.

Key words: neoplasms of the lips; oral cancer; reconstructive surgical procedures; oral surgical procedures; surgical flaps; maxillofacial surgery.

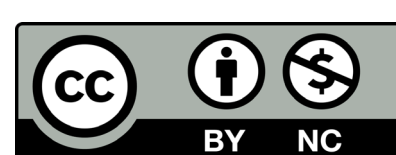
INTRODUCCIÓN

En términos de estética y funcionalidad, el territorio facial representa un importante atributo corporal. Constituye la porción más visible del cuerpo humano y cuenta en su conjunto, con la presencia de delicadas y complejas estructuras neurosensoriales en toda su extensión. Los labios son las estructuras más representativas del tercio inferior facial, juegan un rol esencial en la estética y son los responsables de importantes funciones corporales, tales como la protección dentoalveolar, la articulación de la palabra, la nutrición, la mímica facial y la

continencia salival. El desempeño de estas funciones puede estar comprometido por diversas entidades, dentro de las cuales, la tumoral representa la de mayor incidencia, seguido en orden de frecuen-

Recibido: 30/07/2020
Aceptado: 27/03/2022

¹Hospital Oncológico Universitario "Dr. Celestino Hernández Robau". Servicio de Cirugía Oncológica de Cabeza y Cuello. Santa Clara, Villa Clara, Cuba.



cia por traumas, quemaduras, malformaciones congénitas e infecciones.⁽¹⁾

Rocha y otros⁽²⁾ plantean que el carcinoma epidermoide representa la variante que con más frecuencia afecta los labios, sobre todo el inferior. Constituye del 25 al 30 % de los tumores malignos de la cavidad oral y el 80 % con respecto al superior. En el mundo esta enfermedad afecta más comúnmente a hombres que a mujeres en una relación de 28,5:4,3 y su pico de incidencia se encuentra en la sexta y séptima década de vida.

Para su tratamiento, se considera que la cirugía y la radioterapia constituyen las únicas opciones con fines curativos. La cirugía es considerada como el mejor método en cuanto a control local y por tanto, la primera línea de tratamiento dentro de los estándares terapéuticos a nivel mundial.⁽³⁾

Se han descrito más de 200 técnicas quirúrgicas para tratar el carcinoma epidermoide labial, sin embargo, no existe un método ideal que cumpla total y satisfactoriamente con los principios reconstructivos de esta unidad.⁽⁴⁾

Lesiones con afectación de menos de una tercera parte del labio han sido tratadas con muy buenos resultados, mediante la clásica exéresis cuneiforme y cierre directo como describió Louis en 1768.⁽⁵⁾ Sin embargo, la pérdida de sustancia de más de una tercera parte de su economía, requiere de una planificación quirúrgica mejor elaborada y por consiguiente la utilización de métodos reconstructivos más complejos, fundamentados en el uso de los colgajos pediculados.⁽⁶⁾

En nuestro país, a finales de la década de los 70, el doctor Leandro Castañón Roche introdujo una novedosa técnica quirúrgica para el tratamiento de los pacientes portadores de cáncer de labio.⁽⁷⁾ Como resultado de esto, se logró un notable avance en el campo de la cirugía reconstructiva labial, pues su técnica permitió el correcto cumplimiento de los principios oncológicos a la vez que provocó una optimización en cuanto a resultados estéticos y funcionales. Lo anteriormente expuesto trajo consigo que quedaran atrás muchas de las secuelas descritas durante décadas con otros procedimientos que habían sido usados habitualmente por la comunidad científica.^(7,8)

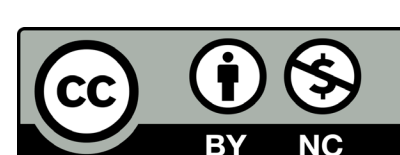
Su propuesta se enfocó en la modificación del procedimiento diseñado por Owen y su esencia se basó en el diseño de un colgajo rectangular de espesor total originado en la mejilla, el cual se rota 90°, con el fin de suplir la pérdida de tejido resultante a la resección de la lesión tumoral. Inicialmente su campo de utilización se enfocó en la esfera oncológica, para el tratamiento del carcinoma epidermoide labial, aunque posteriormente su uso se extendió a otras regiones anatómicas como es el caso de los párpados. Destacar sus beneficios en la traumatología es un hecho ineludible, pues habitualmente ha sido utilizada en heridas avulsivas de estas dos regiones anatómicas.^(7,8,9)

A pesar de que han pasado poco más de cuatro décadas desde que fue descrita, su difusión se ha mostrado, hasta cierto punto, limitada dentro y fuera de nuestro país. Su conocimiento cobra vital importancia especialmente en el contexto actual, donde el cáncer labial constituye una enfermedad con una alta tasa de incidencia. Tomando en consideración que no se ha documentado hasta nuestros días, una técnica ideal para el manejo de grandes defectos labiales, que cumpla total y minuciosamente con los principios reconstructivos de esta región anatómica; se propone como objetivo ejemplificar los beneficios de la utilización de la queiloplastia de Castañón para la reconstrucción labial parcial en un paciente con carcinoma epidermoide de labio inferior.

PRESENTACIÓN DEL CASO

Se presenta un paciente masculino de 68 años de edad, de procedencia rural, raza blanca, con antecedentes de hipertensión arterial de cinco años de evolución y controlada. Presenta hábito de fumar y alcoholismo por más de treinta años y exposición frecuente a las radiaciones ultravioletas. Acudió a consulta de Cirugía de Cabeza y Cuello del Hospital Oncológico Universitario “Celestino Hernández Robau” de la ciudad de Santa Clara, provincia Villa Clara, Cuba, por presentar lesión en el labio inferior de seis meses de evolución, de crecimiento lento y progresivo, no dolorosa y con tendencia al sangramiento frecuente. Al examen físico se observó lesión nodular ulcerada superficialmente, localizada en bermellón de hemilabio inferior izquierdo, de 3,5 cm de diámetro, de base sésil, límites bien definidos, consistencia dureleñosa y no dolorosa a la palpación (fig. 1). Se comprobó que no existía extensión clínica de la lesión a otros sitios de la cavidad oral, ni a ganglios linfáticos cervicales. Se indicaron medios auxiliares de diagnóstico hematológicos como el hemograma completo, coagulograma, química sanguínea, y los estudios serológicos imprescindibles. Se realizaron estudios imagenológicos como radiografías, ultrasonografías y la Tomografía Axial Computarizada con administración de contraste, con lo cual se evidenció una imagen que capta contraste de 2,5 x 3,5 cm de diámetro, sin extensión a hueso mandibular, ganglios linfáticos cervicales, cavidad craneal o estructuras del abdomen y mediastino.

Por último se realizaron estudios histopatológicos como es el caso de la biopsia incisional para corroborar el diagnóstico y permitir el estadiamiento. El estudio de la muestra informó un carcinoma epidermoide moderadamente diferenciado. Se estadió, según la VIII edición del TNM,⁽¹⁰⁾ como un T2N0M0, etapa II. Se discutió en la consulta multidisciplinaria de Cirugía Oncológica de Cabeza y Cuello donde se optó por la cirugía del sitio



primario como tratamiento oncoespecífico de primera elección.

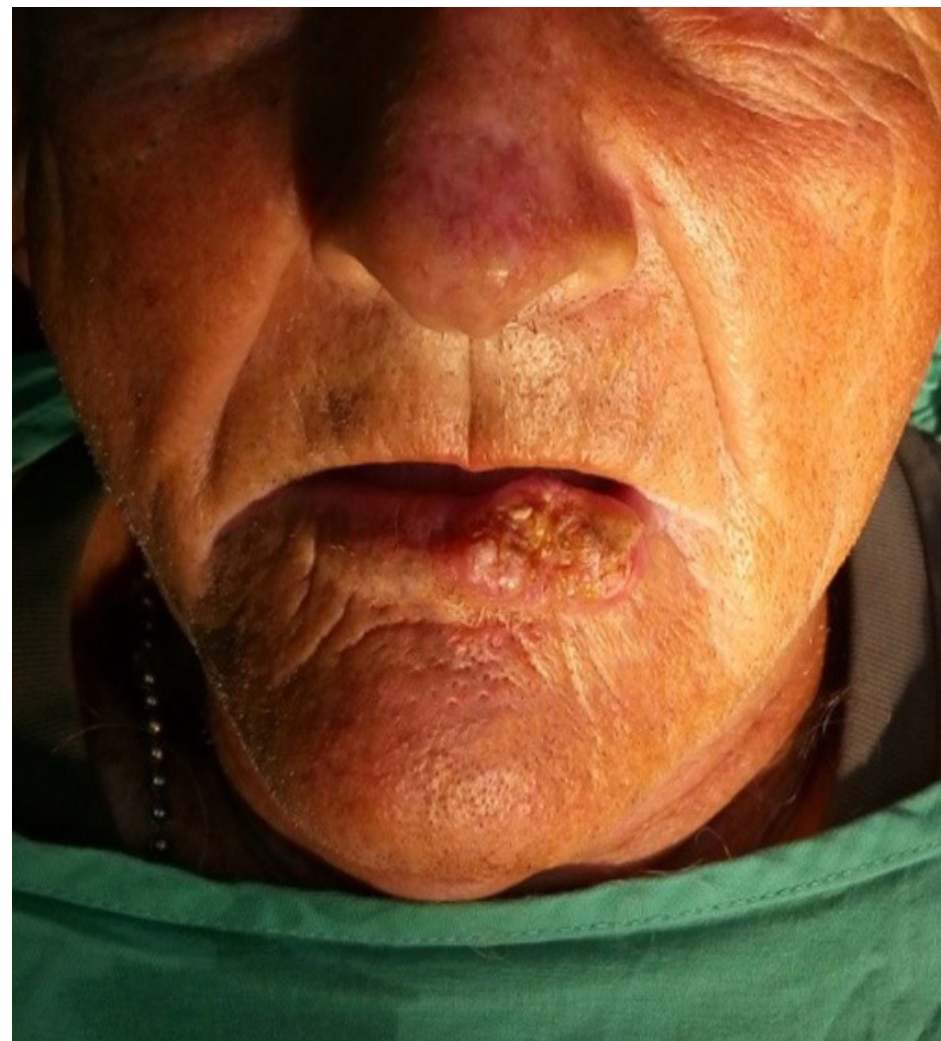


Fig. 1 - Aspecto clínico de la lesión labial, nodular, ulcerada superficialmente, localizada en bermellón de hemilabio inferior izquierdo, de 3,5 cm de diámetro.

Se planificó el procedimiento quirúrgico en un tiempo operatorio, utilizando como método reconstructivo la queiloplastia descrita por Castañón. La técnica consistió en una queilectomía subtotal con margen de seguridad oncológico, de esta manera se creó un defecto de aspecto cuadrangular, de grosor total de 5 cm de ancho por 4 cm de altura (fig. 2 A). Posteriormente se realizó la unión mucocutánea en el muñón labial izquierdo con el fin de crear el futuro neobermellón (fig. 2 B). Se diseñó un colgajo rectangular derivado de la mejilla izquierda, comenzando con la prolongación lateral de la componente horizontal del defecto, en una distancia igual a la existente en la componente vertical derecha. Al llegar al final de esta incisión, el trazo adoptó una disposición vertical ascendente, en una distancia semejante a la existente en la componente horizontal del defecto. Seguidamente, del extremo superior de la incisión vertical, partió otra incisión pero de disposición ligeramente oblicua y convergente en dirección a la comisura, sin llegar ni sobrepasar esta, permitiendo entre estos dos puntos, la formación del fulcrum de rotación del colgajo y por esa vía el trayecto de vasos y nervios destinados al suministro tisular (fig. 2 C). Todos los trazos se realizaron de espesor total con el fin de lograr una rotación del colgajo en 90°, para suturarlo en tres planos con el resto de las superficies del defecto (fig. 2 D). El posoperatorio transcurrió sin complicaciones.

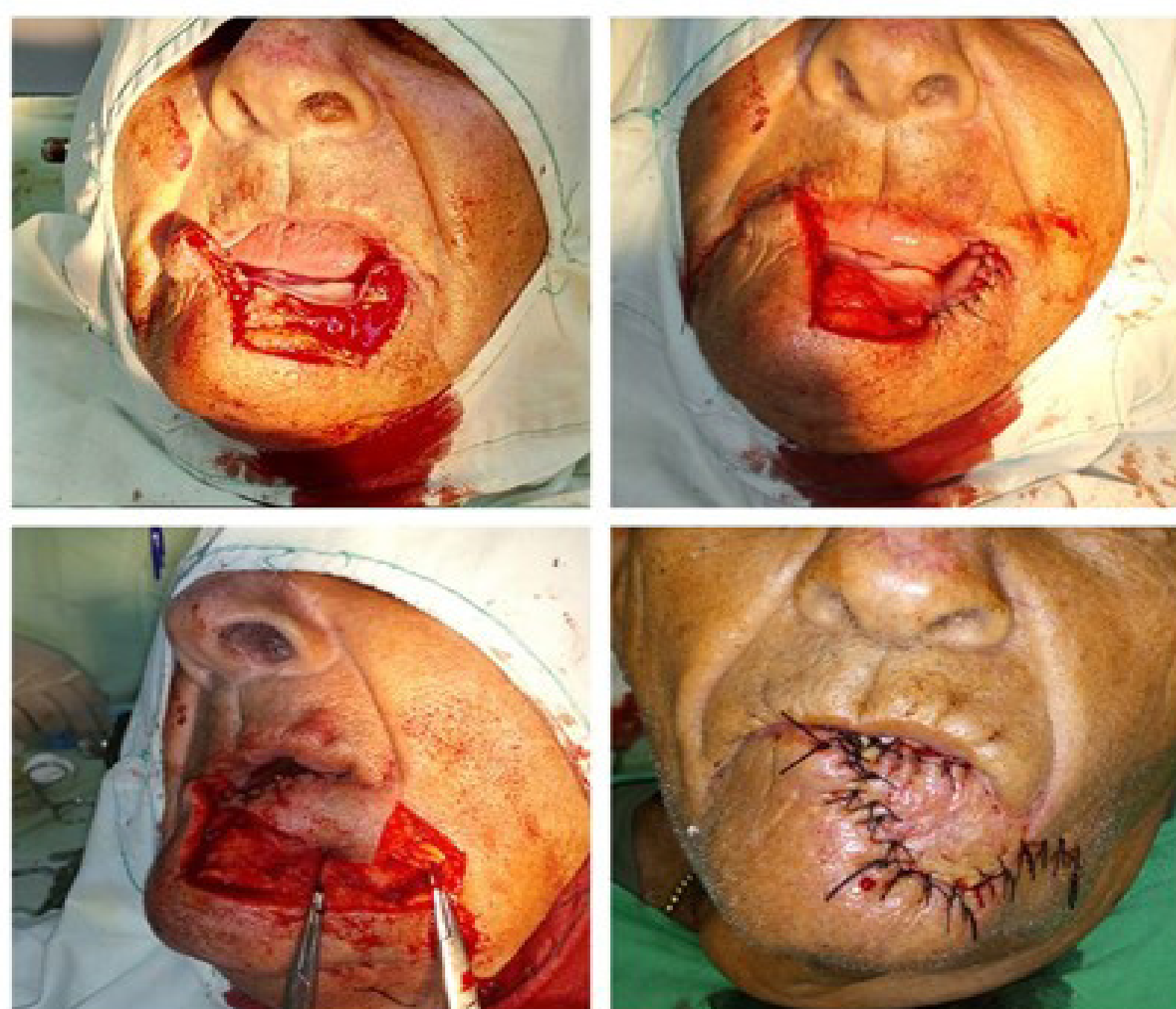

Fig. 2 - A) Defecto labial resultante a la resección de la lesión. B) Sutura mucocutánea del muñón labial izquierdo para la creación del futuro neobermellón. C) Diseño y rotación del colgajo. D) Sutura del colgajo en el defecto quirúrgico.

Tras recibir el informe anatomopatológico definitivo de la pieza estudiada, se precisó una invasión en profundidad de 5 mm por lo cual se re-estadió como un pT2N0M0, etapa II. No se encontraron factores de mal pronóstico, por lo que se decidió que no era necesario administrar ningún otro tratamiento. Ha recibido seguimiento en consulta por espacio de 3 años sin presentarse ninguna recaída y mantiene una buena apariencia estética y funcionalidad (fig. 3).




Fig. 3 - Aspecto clínico posterior al tratamiento quirúrgico.

DISCUSIÓN

La reconstrucción labial representa para el cirujano maxilofacial, un desafío terapéutico que impone para su éxito, la comprensión y el cumplimiento de principios fundamentales a la hora de establecer un adecuado plan de tratamiento.⁽⁷⁾

Según Sanches,⁽¹¹⁾ los objetivos a alcanzar en una reconstrucción labial son múltiples. No importa cuán versátil resulte la técnica, si aspectos funcionales como una apertura oral adecuada, una suficiencia en la competencia oral y el mantenimiento de la función esfinteriana no son restaurados. La consecución de estos aspectos depende, en gran medida, de la reconstrucción del músculo orbicular, cuyas fibras tienen una disposición principalmente horizontal. La preservación de la sensibilidad también resulta importante, pues un labio con sensibilidad, funcionará de una mejor manera que uno insensible. Por otra parte, autores como Kim y otros⁽¹²⁾ refieren que los buenos resultados estéticos son elementos a tener en cuenta, pues una sutil alteración en cuanto a color, textura, contorno, volumen, simetría o recubrimiento piloso, pueden conducir trastornos en la armonía facial. Todos estos principios fueron valorados en nuestro caso.

Según expresa Aggarwal y otros⁽¹³⁾ existen varios factores que deben tenerse en consideración a la hora de la planificación reconstructiva, tales como el tamaño y localización del defecto, la disponibilidad de tejido adyacente, la laxitud cutánea, la afectación de las comisuras y la necesidad de una posterior rehabilitación protésica. En cuanto al tamaño, Demirdover y otros⁽¹⁾ plantean que este representa el factor determinante a la hora de seleccionar el método reconstructivo apropiado. Coincidimos con Siqueira y otros⁽⁶⁾ quienes esbozan que, mientras varios métodos han sido utilizados de manera exitosa para la reconstrucción de defectos de hasta un tercio, los resultados y opiniones han sido muy variados para defectos donde existe una pérdida de más de dos tercios de la economía del órgano.

La transferencia de tejido basado en el uso de técnicas como las descritas por Abbe, Estlander o Karapanzic, se fundamentan en el uso de tejidos del labio opuesto para la reconstrucción del afectado. Este principio trae consigo que su uso quede limitado en defectos de más de dos tercios, pues la transferencia de tejido dentro de la misma unidad tiende a reducir el diámetro de la circunferencia oral y por tanto conduce a una alta incidencia de microstomas. Asociado a lo anteriormente expuesto se requieren al menos de dos tiempos quirúrgicos para obtener un resultado definitivo.^(3,4) Para Castañón y otros,^(7,8) en contraste con lo planteado, su técnica provee suficiente tejido derivado de regiones vecinas como la mejilla, lo cual hace que sea ideal para la reconstrucción de grandes defectos, evitando así agregar morbilidad al labio opuesto. Su utilización requiere de un solo tiempo quirúrgico y los resultados en cuanto a apertura oral son óptimos, por esa razón comenzamos a valorar la utilización de esta técnica.

La técnica descrita por Gillies y modificada posteriormente por McGregor y Nakajima se fundamenta al igual que la descrita por Castañón, en el diseño de colgajos rectangulares que son rotados 90° y pediculados en la comisura, para la reconstrucción de grandes defectos labiales. Aportan semejantes textura y planos anatómicos al tejido labial y permiten la reconstrucción del músculo orbicular a la vez que pueden ser usadas bilateralmente y combinadas con otras técnicas.^(3,7,8) Consideramos criterios como el de Aggarwal y otros⁽¹³⁾

quienes plantean que, al modificar la técnica de Gillies, conservan la rama bucal del nervio facial y con ello la innervación motora del neolabio. Sin embargo, coincidimos con criterios como el de Mahmoud⁽¹⁴⁾ quien expresa que la técnica clásica, además de traer como complicación frecuente la microstomía, tiene los colgajos usualmente denervados, lo que se traduce en trastornos de la función esfinteriana y en la continencia oral. Estas complicaciones son evitables según Castañón y otros^(7,8) con su técnica. De ese modo se evita que el trazo de las incisiones sobrepase las comisuras, lo que permite su restauración anatómica, evitando de esta manera el microstoma, y también permite la conservación del pedículo neurovascular encargado de la irrigación arterial, el retorno venoso, la sensibilidad y la actividad motora.

Autores como Gupta y otros⁽¹⁵⁾ plantean que la técnica de Webster-Bernard, al igual que la de Fujimori, resultan viables en la reconstrucción de la totalidad del labio inferior. Sin embargo, su uso trae consigo una pérdida importante de tejidos periorales y con ello una significativa cantidad de cicatrices y deformidades faciales. En una gran parte de los casos son necesarios colgajos adicionales para la reconstrucción del bermellón, además de la necesidad de una posterior corrección de las secuelas del primer tiempo quirúrgico. Resulta importante señalar que por la amplia complejidad técnica, para su realización requieren de la administración de anestesia general. En base a estos criterios y como se mostró en el caso presentado, expresamos que la técnica de Castañón^(7,8) muestra escasa complejidad técnica, permite ser realizada con anestesia local y no requiere de incisiones innecesarias en la cara, por lo cual los resultados estéticos son óptimos.

Otros métodos basados en el uso de colgajos microvasculares han sido utilizados para la reconstrucción de defectos que involucran la totalidad de los tejidos labiales y asociados, cuando la pérdida sobrepasa la capacidad reconstructiva de los tejidos vecinos. Sin embargo, como propone Kanodia y otros⁽³⁾, su uso ha mostrado limitantes por la alta incidencia de trastornos funcionales producto a la denervación de los colgajos, además de pobres resultados estéticos por las diferencias de color, textura, volumen, simetría y recubrimiento piloso. Asociado a esto, para la creación del bermellón y la mucosa labial son necesarios colgajos adicionales, lo que agrega mayor complejidad y morbilidad quirúrgica. Según Castañón y otros^(7,8) con su técnica estas desventajas son evitadas, pues permite la creación del neobermellón a partir de la unión mucocutánea del muñón labial proximal, posterior al corte vertical en la exéresis de la lesión. De la misma manera al diseñar el colgajo de espesor total, la mucosa del labio es restituida a partir de la mucosa derivada del carrillo al transportar el colgajo. En el caso presentado, se decidió conservar aproximadamente 1 cm de mucosa labial con respecto a la piel, en las componentes verticales y horizontal del defecto durante la resección de la lesión, siempre respetando el principio oncológico, con el fin de utilizar la mucosa para la reconstrucción del bermellón y el fondo del surco vestibular. Esto permitió que en el proceso de contractura cicatrizal no resultara un labio demasiado tenso que limitara las funciones fisiológicas o interfiriera en la estabilidad protésica.

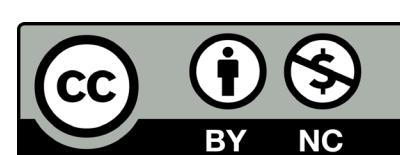
Como desventaja se ha reportado un ocasional redondeamiento de la comisura, lo cual puede evitarse al unir el punto interno del corte oblicuo, con la piel de la parte lateral del mentón.⁽⁷⁾

CONCLUSIONES

Se presentó el caso clínico de un paciente con carcinoma epidermoide de labio inferior, entidad patológica de alta incidencia, donde la cirugía constituyó la única modalidad de tratamiento utilizada. Una vez realizada la resección quirúrgica de la lesión, se reconstruyó el defecto la queiloplastia descrita por Castañón, opción útil para lograr el cumplimiento de los principios estéticos y funcionales.

REFERENCIAS BIBLIOGRÁFICAS

- Demirdover C, Vayvada H, Ozturk FA, Yazgan HS, Karaca C. A New Modification Of Fan Flap For Large Lower Lip Defects. *Scand J Surg*; 2019 JUN [acceso 12/12/2019];108(2):172-7. Disponible en: <https://pubmed.ncbi.nlm.nih.gov/30178718>
- Rocha BA, Lima LMC, Paranaíba LMR, Martinez ADS, Pires MBO, de Freitas EM, et al. Intraoral stents in preventing adverse radiotherapeutic effects in lip cancer patients. *Rep Pract Oncol Radiother*; 2017 NOV-DEC [acceso 10/12/2019];22(6):450-4. Disponible en: <https://www.ncbi.nlm.nih.gov/pmc/articles/PMC5581865/>
- Kanodia A, Sakthivel P, Singh CA, Rao NN, Nayak N, Sharma SC. Lower Lip Carcinoma Reconstruction using Abbe Estlander Flap: Tips and Tricks. *Ann Surg Perioper Care*; 2018 [acceso 12/12/2019];3(1):1-3. Disponible en: <http://austinpublishinggroup.com/annals-surgery/download.php?file=fulltext/aspc-v3-id1039.pdf>
- Salgarelli AC, Setti G, Bellini P, Magnoni C, Robiony M, Consolo U. Guidance flap choice for lip cancer: Principles, timing and esthetic-functional results. *Rev Esp Cir Oral Maxilofac*; 2016 [acceso 12/12/2019];38(1):1-10. Disponible en: <https://www.sciencedirect.com/science/article/abs/pii/S1130055815000398>
- Singh AK, Kar IB, Mishra N, Raut S. Karapandzic Flap in Reconstruction of Post-traumatic Lower Lip Defects: Report of Two Cases. *J Maxillofac Oral Surg*; 2015 SEP [acceso 12/12/2019];14(3):858-61. Disponible en: <https://www.ncbi.nlm.nih.gov/pmc/articles/PMC4511905/>
- Siqueira EJ, Alvarez GS, Laitano FF, Martins PDE, de Oliveira MP. Lower lip reconstruction strategies. *Rev Bras Cir Plást*; 2012 [acceso 12/12/2019];27(4):536-41. Disponible en: https://www.scielo.br/scielo.php?script=sci_arttext&pid=S1983-51752012000400011
- Castañón Roche L. Queiloplastia en cáncer de labio. *Rev Cubana Cir*. 1978;17:259-69.
- Castañón Roche L. Delys Fernández RE, Rodríguez Jiménez R. Re-



construcción Labial. *Medicentro*; 2009 [acceso 12/12/2019];13(3):1-2. Disponible en: <http://www.medicentro.sld.cu/index.php/medicentro/article/view/290/381>

9. Canto Vidal B, Canto Vigil T, González Sánchez D, Soto Ugalde A. Cirugía reparadora del párpado inferior en pacientes afectados por carcinomas basocelulares. *Medisur*; 2016 diciembre [acceso 12/12/2019];14(6):805-9. Disponible en: http://scielo.sld.cu/scielo.php?script=sci_arttext&pid=S1727-897X2016000600020

10. Brierley JD, Gospodarowicz MK, Wittekind C. *TNM classification of malignant tumours*. 8th edition. Oxford: Wiley Blackwell; 2017.

11. Sanches Faveret PL. Reconstrução labial após ressecção de tumores. *Rev Bras Cir Plást*; 2015 [acceso 12/12/2019];30(2):206-18. Disponible en: <http://www.rbc.org.br/details/1623/pt-BR/reconstrucao-labial-apos-ressecao-de-tumores>

12. Kim JH, Ahn CH, Kim S, Lee WS, Oh SA. Effective method for reconstruction of remaining lower lip vermilion defect after a mental V-Y advancement flap. *Arch Craniofac Surg*; 2019 ABR [acceso 25/02/2020];20(2):76-83. Disponible en: <https://pubmed.ncbi.nlm.nih.gov/31048643>

13. Aggarwal B, Kumar H, Sharma P, Kaushik M, Saurabh. Gillies fan flap repair for near total, full thickness defect of lower lip. *Int Surg J*; 2018 NOV [acceso 25/02/2020];5(11):3781-4. Disponible en: <https://www.ijurgery.com/index.php/isj/article/view/3436/2415>

14. Mahmoud WH. Surgical Outcome of Lower Lip Reconstruction Using the Webster Flap. *Merit Res J Med Med Sci*; 2016 AGO [acceso 25/02/2020];4(8):399-405. Disponible en: https://www.researchgate.net/profile/Wael_Hussein_Mahmoud/publication/307558036_Surgical_Outcome_of_Lower_Lip_Reconstruction_Using_the_Webster_Flap/links/57c83f1408aefc4af34ebb9b/Surgical-Outcome-of-Lower-Lip-Reconstruction-Using-the-Webster-Flap.pdf

15. Gupta S, Chattopadhyay D, Murmu MD, Gupta S, Singh HS. A new technique for one-stage total lower lip reconstruction: Achieving the perfect balance. *Can J Plast Surg*; 2013 [acceso 25/02/2020];21(1):57-61. Disponible en: <https://www.ncbi.nlm.nih.gov/pmc/articles/PMC3891103/pdf/cjps21057.pdf>

CONFLICTO DE INTERESES

Los autores declaran que no tienen conflicto de intereses.

