

Abscesso dentoalveolar crônico em paciente pediátrico com drenagem rara

Absceso dentoalveolar crónico en paciente pediátrico con drenaje raro

Chronic dentoalveolar abscess in a pediatric patient with rare drainage

Sheinaz Farias Hassam^{1*} <https://orcid.org/0000-0002-8567-6207>

Maiana Coelho Cardoso dos Santos¹

Paulo Andrei Costa Coelho¹

Tamara Costa Lopes Schiavotelo²

Juliana Andrade Cardoso¹ <https://orcid.org/0000-0002-6502-8667>

Jener Gonçalves de Farias^{1,3}

¹Faculdade UNIME de Ciências Agrárias e da Saúde. Brasil.

²Universidade Federal da Bahia UFBA. Brasil.

³Universidade Estadual de Feira de Santana. Brasil.

*Autor da correspondência: sheinazhassam@hotmail.com

RESUMO

Introdução: As infecções do complexo maxilomandibular são corriqueiras na odontologia, podendo ser um quadro facilmente revertido, a depender da habilidade do profissional de diagnosticar e tratar precocemente, bem como da imunocompetência do paciente. Seu fator etiológico na grande maioria das vezes é de origem dentária, possuindo microbiota mista com presença de *Streptococos* e *Peptostreptococos*. Estas bactérias estão associadas ao processo de necrose pulpar e formação de abscesso dentoalveolar. Quando este quadro se desenvolve a partir dos molares inferiores, a disseminação ocorre normalmente pelo espaço vestibulo bucal. No entanto, há casos que evadem o padrão, podendo um molar disseminar através dos espaços mastigador, mandibular, submandibular, sublingual e submentoniano.

Objetivo: Relatar um caso de infecção odontogênica do dente 36, com disseminação atípica para o espaço submandibular em paciente pediátrico.

Relato de caso clínico: Paciente do sexo feminino, 8 anos de idade, constou em seu histórico odonto-médico, junto a sua genitora, episódio de internamento para diagnóstico e tratamento

da infecção em face. O diagnóstico de celulite foi determinado e a origem dentária descartada. Iniciou antibióticoterapia e após regressão teve alta. Após 9 meses apresentou reagudização do processo com disseminação para região submandibular. Através da história da doença atual, exame físico e radiográfico foi definido o diagnóstico de abscesso dentoalveolar crônico com disseminação e drenagem para o espaço submandibular, optando-se pela exodontia e antibióticoterapia.

Conclusões: Faz-se importante o diagnóstico e tratamento precoce, afim de evitar a progressão para complicações mais severas, como a mediastinite e fasciíte necrosante.

Palavras-chave: infecção focal dentária; controle de infecção; diagnóstico; celulite (flegmão); abscesso; abscesso periapical.

RESUMEN

Introducción: Las infecciones del complejo maxilo-mandibular son comunes en la odontología, pudiendo ser un cuadro fácilmente revertido, que depende de la habilidad del profesional de diagnosticar y tratar precozmente, así como de la inmunocompetencia del paciente. Su factor etiológico en la gran mayoría de las veces es de origen dental, con microbiota mixta y presencia de *Streptococos* y *Peptostreptococos*. Estas bacterias están asociadas al proceso de necrosis pulpar y formación de absceso dentoalveolar. Cuando este cuadro se desarrolla a partir de los molares inferiores, la diseminación ocurre normalmente por el espacio vestíbulo bucal. Sin embargo, hay casos que evaden el estándar, pudiendo un molar diseminar a través de los espacios masticador, mandibular, submandibular, sublingual y submentoniano.

Objetivo: Describir un caso de infección odontogénica proveniente de necrosis pulpar del diente 36, con diseminación atípica para el espacio submandibular en paciente pediátrico.

Caso clínico: Paciente de sexo femenino, de 8 años, constó en su historia médica-dental, episodio de internamiento para diagnóstico y tratamiento de la infección en el rostro. Se determinó el diagnóstico de celulitis y tuvo el origen dental descartado. Se inició antibióticoterapia y se dio alta hospitalaria. Después de 9 meses presentó exacerbación del proceso con diseminación para región submandibular. A través de la historia de la enfermedad actual, examen físico y radiográfico se definió el diagnóstico de absceso dentoalveolar crónico con diseminación y drenaje para el espacio submandibular, y entonces fue posible optar por la exodoncia y antibióticoterapia.

Conclusiones: Se hace importante el diagnóstico y tratamiento precoz, a fin de evitar la progresión para complicaciones más severas, como la mediastinitis y fasciitis necrosante.

Palabras clave: infección focal dental; control de infecciones; diagnóstico; celulitis (flemón); absceso; absceso periapical.

ABSTRACT

Introduction: Infections of the maxillomandibular complex are common in dentistry and may be easily reversed, depending on the professional's ability to diagnose and treat promptly, as well as the patient's immunocompetence. In most cases their etiology is dental, i.e. a mixed microbiota with presence of *Streptococci* and *Peptostreptococci*. These bacteria are associated to the process of pulp necrosis and dentoalveolar abscess formation. When this condition develops from the lower molars, dissemination usually occurs through the buccal vestibular space. However, there are cases that do not follow this pattern, allowing a molar to spread through the buccal, mandibular, submandibular, sublingual and submental spaces.

Objective: Report a case of odontogenic infection from pulp necrosis of the lower first molar (36) with atypical dissemination to the submandibular space in a pediatric patient.

Clinical case: Female 8-year-old patient with an episode of hospitalization for diagnosis and treatment of a facial infection, according to her medical / dental record. The infection was diagnosed as cellulitis and dental origin was discarded. Antibiotic therapy was started and the patient was discharged. After 9 months, the infection underwent a process of exacerbation with dissemination to the submandibular region. Analysis of the antecedents of the current condition, alongside physical and radiographic examination, led to the diagnosis of chronic dentoalveolar abscess with dissemination and drainage to the submandibular space, and the consequent indication of dental extraction and antibiotic therapy.

Conclusions: Early diagnosis and treatment are vital to avoid progression to severer complications such as mediastinitis and necrotizing fasciitis.

Keywords: dental focal infection; infection control; diagnosis; cellulitis (phlegmon); abscess; periapical abscess.

Recibido: 21/10/2018

Aceito: 19/02/2019

INTRODUÇÃO

As infecções odontogênicas são urgências frequentes nos serviços de odontologia, podendo ser facilmente revertidas, com um correto diagnóstico e o tratamento precoce e adequado.⁽¹⁾ As mesmas, são entendidas por infecções oriundas de necrose pulpar em elemento dentário, podendo acometer tecidos moles, formando celulites e abscessos, como também tecidos duros, onde ocorrem osteíte e osteomielites.^(2,3)

O agravo dos quadros de infecções odontogênicas, pode acarretar situações de extremo desconforto ao paciente, evoluindo para maior severidade, por vezes com risco de fatalidade. No caso de infecções em molares inferiores, é possível destacar os quadros de mediastinite e fasciíte necrosante.⁽⁴⁾ Ambas as condições são consideradas estados extremamente críticos, mas que podem ser evitados através de diagnóstico e tratamento precoce e também de forma preventivista com ações simples, como a melhora da higiene bucal, e visita frequente ao dentista.⁽²⁾

A microbiota responsável por este processo, encontra-se presente no hospedeiro, como parte da flora bucal habitual, encontrada na placa bacteriana, sulcos gengivais e mucosa.⁽⁵⁾ Ainda, podemos caracterizar essa microbiota como mista, com presença de *Streptococos* e *Peptostreptococos* em 65 % dos casos⁽²⁾. A princípio, as bactérias anaeróbicas, como os *Streptococos*, predominam nessa flora, mas à medida que essa infecção atinge tecidos mais profundos do organismo, as bactérias de natureza anaeróbica encontram condições mais favoráveis de crescimento e passam a prevalecer. Clinicamente, é possível observar a evolução dessa infecção, classificando os diferentes estágios pelo qual a microbiota passa; inoculação (1-3 dias: tumefação branda levemente endurecida); celulite (3-5 dias: tumefação mais endurecida, avermelhada, com dor aguda); abscesso (5-7 dias: abscesso liquefeito no centro da tumefação) e resolução (8º dia em diante: drenagem – cura e reparo).^(2,5,6)

Os espaços fasciais são entendidos como espaços potenciais que ainda não estão expandidos em organismos saudáveis e que podem tornar-se inflamados caso microrganismos venham a penetrar suas fâscias, instalando o processo de infecção.⁽⁷⁾ O percurso da infecção será determinado pela espessura da tábua óssea, pois irá perfurar onde houver menor espessura, causando infecção no tecido adjacente. Sendo a região vestibular mais favorável anatomicamente do que a lingual ou palatina.⁽²⁾ Essa infecção irá além do espaço vestibular, a depender da relação entre inserção muscular e o ponto de perfuração na cortical óssea, pois

além de ter preferência por corticais delgadas, as infecções evadem as inserções. As vezes os espaços fasciais profundos são diretamente atingidos, podendo ter repercussões graves, uma vez que as bactérias anaeróbicas se proliferam com maior facilidade.⁽⁸⁾ Isso foi demonstrado em uma pesquisa que analisou 270 casos de infecções do espaço profundo do pescoço, exibindo que as infecções odontogênicas eram o fator etiológico primário de tais infecções, como também a predominância das bactérias anaeróbicas em tais quadros, já que as bactérias mais frequentemente isoladas foram os *Streptococos*, *Porphyromonas* e *Prevotella* (anaeróbicas).⁽⁹⁾

Pesquisadores descrevem que as infecções decorrentes de dentes posteriores inferiores podem disseminar e alcançar os espaços primários; mastigador e mandibular situados acima e abaixo do bucinador respectivamente e os espaços sublingual e submandibular situados acima e abaixo do músculo milohioídeo.^(3,5,10)

A relação entre os dentes e os espaços fasciais primários foi descrita, relacionando a probabilidade de disseminação nas respectivas vias. Tais estudos mostram que a via de disseminação de maior prevalência para os primeiros molares inferiores é através dos espaços vestibular e sublingual, sendo o espaço submandibular normalmente atingido por processos infecciosos dos segundos e terceiros molares.^(2,8)

A incidência de infecções do espaço profundo do pescoço é significativamente maior em pacientes portadores de abscessos dentários, podendo ocorrer em 26 % dos casos, comparado à 6% em pacientes que não apresentam tal fator.⁽¹¹⁾ Ainda, os quadros de fascíte necrosante, quando associados à mediastinite, produzem uma taxa de mortalidade de 40 %, ⁽¹²⁾ podendo o profissional reverter esse quadro através do diagnóstico precoce, e drenagem cirúrgica.⁽¹³⁾

O objetivo do presente trabalho, é relatar um caso de infecção odontogênica periapical do dente 36, com disseminação rara para o espaço fascial submandibular em paciente pediátrico.

CASO CLÍNICO

Paciente pediátrico do sexo feminino, de 8 anos de idade, que compareceu à clínica escola de Odontologia na Bahia acompanhada de sua mãe, que relatou a seguinte queixa principal: “minha filha apareceu com essa ferida debaixo do queixo que não fecha”. Na história da doença atual sua genitora relatou que em 23-02-2017 a paciente apresentou uma odontalgia e que com automedicação de analgésico (paracetamol) a dor cedeu. Contudo, no dia seguinte evoluiu para tumefação e edema de face em região de corpo de mandíbula (espaços fasciais mandibular e mastigador) lado esquerdo, fato que levou a genitora a procurar uma Unidade

de Saúde de pronto-atendimento onde a paciente foi medicada com outro analgésico (Ibuprofeno) e associado um antibiótico (amoxicilina) por 04 dias, protocolo que não apresentou melhora para a paciente que continuava com dor, febre e com migração da tumefação para os espaços sublingual e submandibular. Com a disseminação da infecção de forma rápida para outros espaços fasciais e piora do quadro, a paciente foi transferida para o hospital de referência em atendimento pediátrico. Segundo relatório de alta hospitalar a mesma foi internada em 09-03-2017 com tumoração submandibular direita e as seguintes hipóteses diagnósticas: abscesso dentário, adenite e abscesso amigdaliano. Iniciou novo protocolo de antibiótico endovenoso de amoxicilina associado a clavulanato de potássio. Ainda, segundo o relatório, a paciente possuía mal estado de conservação dentária sem observação de pontos de drenagem. Foi examinada pela Cirurgiã-Dentista do hospital em 13-03-2017 que ao observar o aspecto clínico da paciente e interpretar as tomografias computadorizadas da face e crânio, descartou a etiopatogenia dentária da tumefação. Dessa forma, após regressão de sinais e sintomas a medicação foi alterada quanto sua via de administração para via oral e no dia 15-03-2017 foi dado alta e aconselhada à procurar atendimento em outro centro de referência hospitalar que tivesse uma abordagem multidisciplinar uma vez que foi descartada a etiologia dentária.

Ainda segundo informações da genitora, após alta, mãe e filha foram a procura de vários serviços de Odontologia, principalmente para tratamento dos dentes primeiros molares inferiores (36 e 46) que se encontravam em avançado grau de destruição coronária por cárie. Em vários centros odontológicos, endodontistas, odontopediatras e periodontistas avaliaram a situação e encontraram dificuldades para realização do correto tratamento. Entre as dificuldades encontradas, foram relatadas: a perda do espaço biológico com a destruição da coroa que não permitia o correto isolamento absoluto dos dentes, o ápice radicular aberto que dificultaria a obturação do conduto, a rejeição ou não aceitação do tratamento odontológico por parte do paciente principalmente para procedimentos cirúrgicos de aumento de coroa clínica e a presença de área radiolúcida entre as raízes que sugeria uma lesão de furca. Desta forma, de março a novembro muitas foram as tentativas para tratamento endodôntico sem finalização pelos mais diversos motivos como citados acima e a paciente continuou com restauração provisória no dente.

Após 9 meses do internamento, no mês de dezembro de 2017, a paciente compareceu à clínica escola com reagudização do processo. Ao exame físico extra-bucal foi observado uma fístula ativa na região correspondente ao espaço fascial submandibular (Fig. 1).

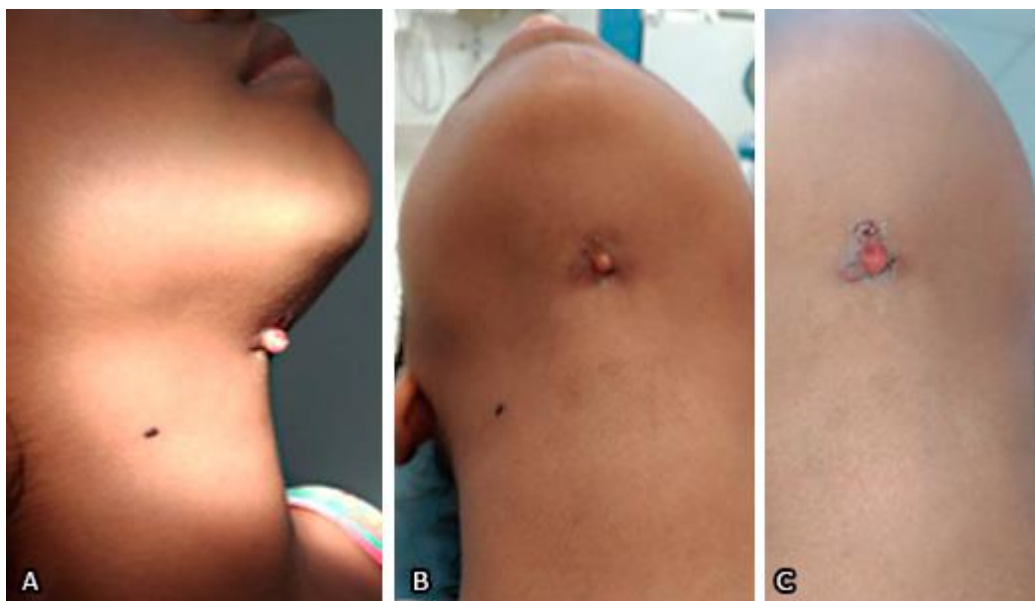

Fig. 1 - Condição extra-oral da paciente, evidenciando ponto de drenagem extra-oral cutâneo; vista lateral (A) e inferior (B-C).

Realizou-se o exame físico intrabucal e pôde-se ratificar o péssimo estado de conservação da saúde bucal (índice de placa visível encontrava-se em 40%), como descrito no relatório de alta hospitalar chamando atenção os dentes 36 e 46 com extensa destruição coronária, comprometimento do espaço biológico periodontal e a presença de restaurações provisórias que ratificavam a história da genitora quanto a tentativa de tratamentos conservadores (Fig. 2).

Foi realizada a manobra semiotécnica digital de “ordenha” em assoalho de boca na região correspondente ao ápice das raízes do dente 36 por lingual onde observou-se a drenagem de pequena quantidade de secreção (Fig. 1).

Ao exame radiográfico panorâmico foi possível observar uma área radiolúcida entre as raízes do dente primeiro molar inferior direito (36) (Fig. 2).

Diante dos aspectos clínico e radiográfico coletados foi dado o diagnóstico conclusivo de abscesso dentoalveolar (ADA) crônico com drenagem cutânea atípica para o espaço submandibular.

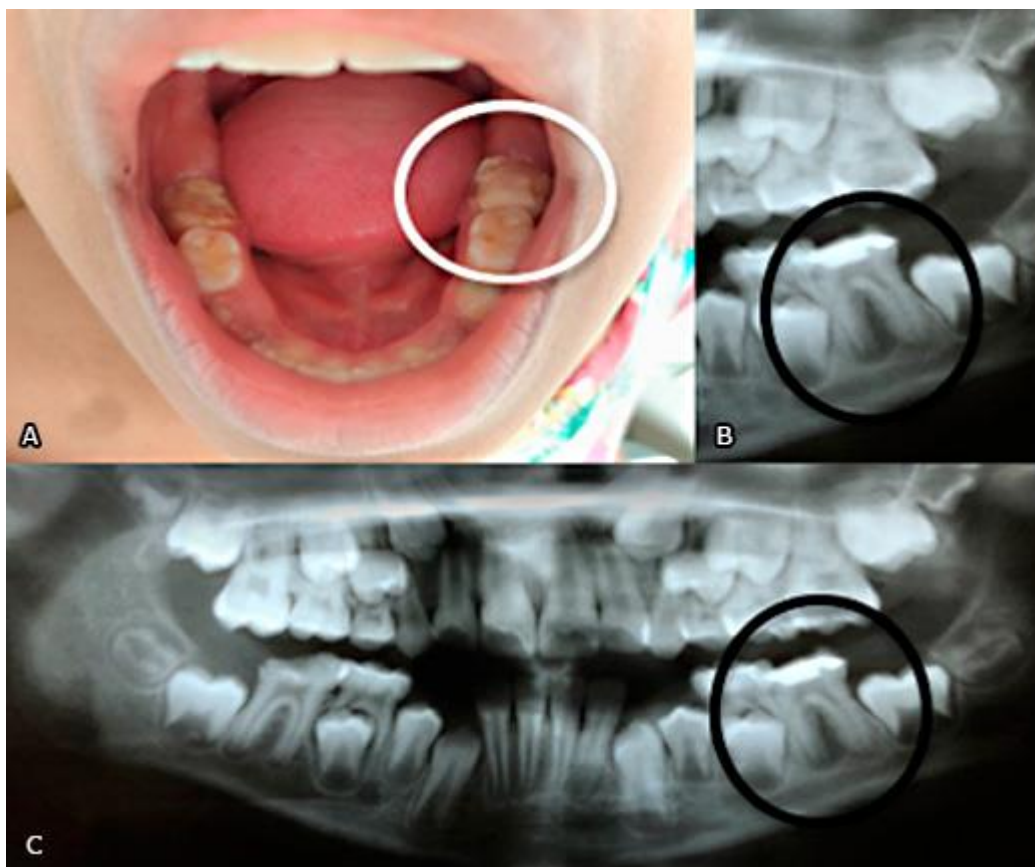


Fig. 2 – A: Condição intraoral da paciente, evidenciando restauração extensa dos molares inferiores 36 e 46. B e C: Radiografia panorâmica da paciente, indicando lesão associada a unidade 36.

A decisão pelo tratamento exodôntico se baseou no histórico da paciente de internações e longas caminhadas a procura do tratamento conservador, porém sem êxito, e a consultas no centro universitário a especialistas em endodontia, odontopediatria e periodontia que relataram existir alguns aspectos que colocavam o tratamento conservador com um prognóstico sombrio para a manutenção do dente, entre esses aspectos foram relatados: dificuldade de isolamento absoluto por conta da destruição coronária e consequente necessidade de um aumento de coroa com redução significativa do osso alveolar, presença de ápice aberto com consequente dificuldade de obturação endodôntica dos condutos e lesão de furca que reduziu de forma significativa o prognóstico de manutenção do dente. Somado a isso podemos também falar da questão socioeconômica relatada pela família que poderia comprometer a reabilitação protética. Dessa forma o tratamento foi conduzido pela área da cirurgia com a remoção do fator etiológico, através da exodontia do dente 36 associada a antibióticoterapia.

O protocolo farmacológico utilizado foi o uso de amoxicilina-clavulanato (amoxicilina 250 mg + clavulanato de potássio 62,5 mg) com suspensão oral, 5ml de 8 em 8 horas por 15 dias (7 dias pré-operatórios + 7 dias pós-operatórios).

Foi feito o acompanhamento após 3 meses da cirurgia, sem sinais de recidiva (Fig. 3). Paciente foi encaminhada para adequação do meio bucal e continua em proervação do caso, já tendo apresentado melhora na higienização (índice de placa em 15,9 % após os 3 meses).

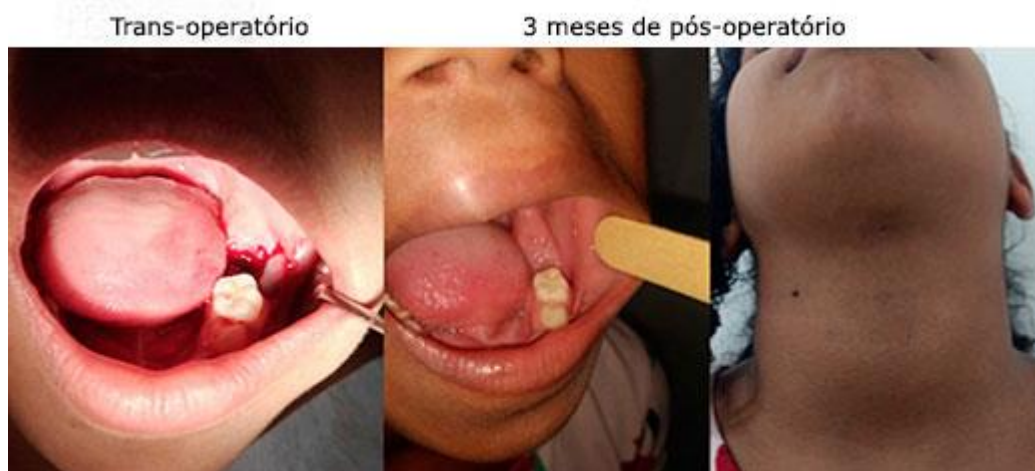

Fig. 3 - Trans-operatório intraoral e pós operatório intra e extra oral.

DISCUSSÃO

Ao descartar a possibilidade de origem dentária, entende-se que a dentista da unidade considera este um quadro de adenite ou abscesso amigdaliano. Todavia, ao analisar os dados como um todo, é presumível que o abscesso dentário tenha sido o fator etiológico deste caso. De acordo com uma análise realizada sobre as infecções retrofaríngeas e laterofaríngeas em hospital pediátrico, os sinais e sintomas associados são insidiosos, o que torna seu diagnóstico dificultado. Ainda assim, ao analisar 23 crianças entre 3 e 8 anos com tais infecções, apesar de notar febre em 87% e tumefação cervical em 52 % dos casos, 65 % também apresentavam torcicolo e rigidez cervical, incompatível com o caso aqui relatado. A presença de odinofagia também não foi relatada por sua genitora, o que ocorre em 57 % das infecções retrofaríngeas e laterofaríngeas.⁽¹³⁾

Ao considerar o abscesso dentário, também foram encontradas divergências, já que houve relato de acometimento em pacientes com idade média de 41 anos, e predominância pelo sexo masculino (64 %).⁽¹¹⁾ A faixa etária de 21 a 30 anos foi a mais acometida,^(1,10) e a maioria

(54 %) relatou não ter passado por procedimento odontológico prévio. Entretanto, 54 % possuíam baixa renda familiar, o que pode estar associado à higiene precária e 78 % não apresentavam doença de base, semelhante ao perfil da paciente em questão.⁽¹⁾

Ademais, foi relatada a predominância destes processos em mandíbula (57 %),⁽¹¹⁾ compatível com outros relatos, que constam que os dentes posteriores inferiores representaram 56 % das etiologias das infecções,⁽¹⁾ mais especificamente o primeiro molar inferior,⁽¹⁰⁾ sendo a maioria desencadeadas por processos de cárie dentária¹, sustentando o diagnóstico de ADA proveniente do dente 36. Considerando que houveram estudos que revelaram uma predileção da disseminação de primeiros molares inferiores pelos espaços vestibular e sublingual,⁽⁸⁾ é possível afirmar que a drenagem extra-oral por infecção do espaço submandibular, partindo de um foco no dente 36, não é corriqueiro, ou de fácil diagnóstico.

De acordo as diretrizes da Associação Japonesa para Doenças infecciosas/Sociedade Japonesa de quimioterapia de 2016, é preconizado o uso de antibacteriano com forte atividade contra bactérias anaeróbicas que produzem β -lactamase, diante de quadros mais severos de infecções odontogênicas.⁽¹⁴⁾ Considerando estas diretrizes, é possível fundamentar o uso de amoxicilina associada ao clavulanato de potássio, uma vez que esta combinação permite uma ação de amplo espectro, tendo alta atividade antibacteriana, inclusive com bactérias produtoras de β -lactamase.^(14,15) Logo, o uso inicial de amoxicilina com duração de 4 dias não possui embasamento científico, sendo ainda, capaz de induzir uma resistência bacteriana por uso indevido do fármaco.⁽¹⁶⁾

Além do mais, há sugestões de que o uso isolado de antibióticos não é suficiente para reverter o quadro, necessitando intervenção cirúrgica através da extração e/ou drenagem,⁽¹⁷⁾ sendo essa abordagem responsável pela resolução da febre associada. Esta teoria é compatível com outro estudo que submeteu 52 % de seus pacientes à antibióticoterapia em conjunto com suporte clínico (drenagem cirúrgica).⁽¹⁾ Essa linha de protocolo foi implementada no quadro da paciente em questão, e observou-se os mesmos resultados, uma vez que a extração dentária em associação com o protocolo farmacológico possibilitou a remoção do foco do processo da cavidade oral, evitando que o quadro de reagudização venha a ocorrer novamente.

Quanto às complicações, é possível notar que existe um risco eminente de quadros como a fasciíte e mediastinite, bem como outros quadros que podem ameaçar o estado de vida do paciente.^(12,18,19) Foi exposto também, que a fasciíte necrosante é causada por infecção odontogênica em sua maioria,⁽²⁰⁾ sendo capaz de invadir os tecidos moles, culminando em um processo de trombose vascular e conseqüentemente necrose da gordura, fâscias e pele.

Contudo, diversos trabalhos informam que para isso é necessária a presença de fatores predisponentes como diabetes mellitus, alcoolismo crônico, uso excessivo de drogas intravenosas, imunocomprometimento e obesidade.^(12,18,21)

Portanto, faz-se necessária a realização de uma anamnese minuciosa, afim de detectar quaisquer fatores de risco que o paciente possa vir a apresentar. Estudos também apontam para as infecções profundas do pescoço, revelando que seu fator etiológico primário deixou de ser a infecção tonsilofaríngea (em 70-80 % dos casos prévios ao uso generalizado de antibióticos), passando a ser odontogênica em pacientes de média à terceira idade, onde numa pesquisa recente foi detectada esta etiologia em 80 % dos casos⁽²²⁾. Por fim, existem trabalhos que assinalam o risco de infecções odontogênicas evoluírem para quadros de bacteremia secundária, e apesar de extremamente raros, pode caminhar para quadros de sepse, ou infecção generalizada, caso tratamento adequado não seja implementado.⁽¹⁹⁾

Considerações finais

As infecções odontogênicas são quadros passíveis de reversão, caso haja diagnóstico precoce e tratamento adequado. O diagnóstico através de métodos simplificados como a anamnese, inspeção clínica e radiográfica são suficientes para detectá-la, uma vez que o exame clínico ainda é soberano. Para isso, faz-se importante o conhecimento generalizado das possíveis manifestações e proporções que esta pode tomar, afim de evitar complicações como as infecções profundas do pescoço, mediastinite e fasciíte necrosante, bem como infecções generalizadas, que podem tornar-se uma ameaça à vida do paciente.

REFERÊNCIAS BIBLIOGRÁFICAS

1. Camargos FM, Meira HC, Aguiar EG, Abdo EN, Glória JR, Dias ACS. Infecções odontogênicas complexas e seu perfil epidemiológico. Rev Cir Traumatol Buco-Maxilo-Fac. 2016;16(2):25-30.
2. Hupp JR, Ellis ER, Tucker MR. Cirurgia oral e maxillofacial Contemporânea. 6a ed. São Paulo: Elsevier; 2015.
3. Prado R, Salim M. Cirurgia Bucomaxilofacial – Diagnóstico e Tratamento. 2a ed. São Paulo; Guanabara Koogan; 2018.
4. Ochi N, Wakabayashi T, Urakami A, Yamatsuji T, Ikemoto N, Nagasaki Y, et al. Descending necrotizing mediastinitis in a healthy young adult. Ther Clin Risk Manag. 2018;14:2013-7.

5. Ogle OE. Odontogenic infections. *Dent Clin North Am.* 2017;61(2):235-52.
6. Bertossi D, Barone A, Iurlaro A, Marconcini S, De Santis D, Finotti M, et al. Odontogenic orofacial infections. *J Craniofac Surg.* 2017;28(1):197-202.
7. Lawrence R, Bateman N. Controversies in the management of deep neck space infections in children: an evidence-based review. *Clin Otolaryngol.* 2017;42(1):156-63.
8. Kataria G, Saxena A, Bhagat S, Singh B, Kaur M, Kaur G. Deep Neck Space Infections: A Study of 76 Cases. *Iran J Otorhinolaryngol.* 2015;27(81):293-9.
9. Gujrathi AB, Ambulgekar V, Kathait P. Deep Neck Space Infection – A Retrospective Study of 270 Cases at Tertiary Care Center. *World J Otorhinolaryngol Head Neck Surg.* 2016 Dec;2(4):208-13.
10. Shakya N, Sharma D, Newaskar V, Agrawal D, Shrivastava S, Yadav R. Epidemiology microbiology and antibiotic sensitivity of odontogenic space infections in central India. *J Maxillofac Oral Surg.* 2017;17(3):324-31.
11. Alotaibi N, Cloutier L, Khaldoun E, Bois E, Chirat M, Salvan D. Criteria for admission of odontogenic infections at high risk of deep neck space infection. *Eur Ann Otorhinolaryngol Head Neck Dis.* 2015;132(5):261-4.
12. Cariati P, Monsalve-Iglesias F, Cabello-Serrano A, Valencia-Laseca A, Garcia-Medina B. Cervical Necrotizing Fasciitis and Acute Mediastinitis of Odontogenic Origin: A Case Series. *J Clin Exp Dent.* 2017;9(1):150-2.
13. Correia I, Colaço J, Elias C, Sousa H, Monteiro L. Infecções retrofaríngeas e laterofaríngeas em crianças: A experiência de um hospital pediátrico durante a última década. *Rev Port Otorrinol Cir Cerv Fac.* 2015;53(1):27-33.
14. Kaneko A, Aoki T, Ikeda F, Kawabe R, Satoh T, Tsumura N. The 2016 JAID/JSC guidelines for clinical management of infectious disease—Odontogenic infections. *J Infect Chemother.* 2018;24(5):320-4.
15. Holmes CJ, Pellicchia R. Antimicrobial Therapy in Management of Odontogenic Infections in General Dentistry. *Dent Clin North Am.* 2016;60(2):497-507.
16. Nicolini G, Sperotto F, Esposito S. Combating the rise of antibiotic resistance in children. *Minerva Pediatr.* 2014;66(1):31-9.
17. Arslan F, Karagoz E, Arslan BY, Mert A. An unnoticed origin of fever: periapical tooth abscess. Three case reports and literature review. *Infez Med.* 2016;24(1):67-70.
18. Abdurrazaq TO, Ibikunle AA, Braimah RO. Cervical Necrotizing Fasciitis: A Potentially Fatal Disease with Varied Etiology. *Ann Med Health Sci Res.* 2016;6(4):251-6.

19. Holmberg P, Hellmich T, Homme J. Pediatric Sepsis Secondary to an Occult Dental Abscess: A Case Report. *J Emerg Med.* 2017;52(5):744-8.
20. Juncar M, Bran S, Juncar RI, Baciut MF, Baciut G, Onisor-Gligor F. Odontogenic cervical necrotizing fasciitis, etiological aspects. *Niger J Clin Pract.* 2016;19(3):391-6.
21. Carbonetti F, Carusi V, Guidi M, David V. Necrotizing fasciitis: A comprehensive review. *Clin Ter.* 2015;166(2):132-9.
22. Ismi O, Yesilova M, Ozcan C, Vayisoglu Y, Gorur K. Difficult Cases of Odontogenic Deep Neck Infections: A Report of Three Patients. *Balkan Med J Mersin.* 2017;34(2):172-9.

Conflictos de interesse

Os autores declaram que não há conflitos de interesse.