

## Aplicaciones y potencial de las técnicas de diagnóstico por imagen en la investigación biomédica de la enfermedad de Chagas

Paulina Haro<sup>1,2\*</sup>, Nidiyare Hevia-Montiel<sup>3</sup>, Xenia López-Blanco<sup>4</sup>, Miguel Rosado-Vallado<sup>4</sup>, Gilberto López-Valencia<sup>1</sup>, Etienne Waleckx<sup>4,5</sup>

<sup>1</sup>Instituto de Investigaciones en Ciencias Veterinarias, Universidad Autónoma de Baja California, Mexicali, México; <sup>2</sup>CONACYT-Área de Imagenología y Señales Biomédicas, Laboratorio de Parasitología, Centro de Investigaciones Regionales Dr. Hideyo Noguchi, Universidad Autónoma de Yucatán, Mérida, México; <sup>3</sup>Instituto de Investigaciones en Matemáticas Aplicadas y en Sistemas, Unidad Mérida, Universidad Nacional Autónoma de México, Mérida, México; <sup>4</sup>Laboratorio de Parasitología, Centro de Investigaciones Regionales Dr. Hideyo Noguchi, Universidad Autónoma de Yucatán, Mérida, México; <sup>5</sup>Institut de Recherche pour le Développement, UMR INTERTRYP IRD, CIRAD, Université de Montpellier, Montpellier, France.

### ABSTRACT

#### Usefulness and potential of diagnostic imaging techniques in Chagas disease biomedical research

Diagnostic imaging techniques are non-invasive or minimally invasive tools that allow internal organ visualization and functional studies. These techniques include ultrasound, radiology, computed tomography, magnetic resonance, and nuclear imaging, among others. Diagnostic imaging techniques have become an essential component in studies that require *in vivo* monitoring of pathological changes. In this review, we present these techniques and their applications for the study of infection with *Trypanosoma cruzi*, the causative parasite of Chagas disease, with an emphasis on ultrasound. This technique is the most widely used diagnostic imaging modality due to its low cost and because it is the only one that provides real-time images. Ultrasound is now routinely used at the Research Center of the Autonomous University of Yucatan for the study of *T. cruzi* infection in a murine model. It has proven to be useful for assessing *in vivo* morphological and functional changes in the heart and to study infection progression and new drug effectiveness. Additionally, the use of echography has allowed us to develop new diagnostic tools that are still at the experimental stage. Ultrasound has great potential to answer questions that remain unexplored in the study of Chagas disease research, including the ability to evaluate the damage caused to organs during the infection.

#### RESUMEN

Las técnicas de diagnóstico por imagen son métodos no invasivos o mínimamente invasivos que permiten la visualización de órganos internos y el estudio de su función. Incluyen ecografía, radiología, tomografía computarizada, resonancia magnética y medicina nuclear, entre otras. El diagnóstico por imagen se ha convertido en un componente esencial en las investigaciones científicas

#### Historial del artículo

Recibido: 18 dic 2019  
Aceptado: 28 sep 2020  
Disponible en línea: 1 ene 2021

#### Palabras clave

Diagnóstico por imagen, ultrasonido, ecografía, *Trypanosoma cruzi*, modelos animales.

#### Keywords

Diagnostic imaging, ultrasound, echography, *Trypanosoma cruzi*, animal's models.

Copyright © 2021 por autores y Revista Biomédica.

Este trabajo está licenciado bajo las atribuciones de la *Creative Commons* (CC BY).  
<http://creativecommons.org/licenses/by/4.0/>

\*Autor para correspondencia: Paulina Haro, Instituto de Investigaciones en Ciencias Veterinarias, Universidad Autónoma de Baja California, km 3.5 carretera San Felipe, Fraccionamiento Laguna Campestre s/n. C. P. 21386, Mexicali, Baja California, México. Teléfono +52 686 563 6906 ext. 45855. Email: paulina.haro@correo.uabc.edu.mx <http://revistabiomedica.mx>

que requieren el seguimiento *in vivo* de cambios patológicos. En esta revisión, presentamos estas técnicas y sus aplicaciones para el estudio de la infección por *Trypanosoma cruzi*, parásito causante de la enfermedad de Chagas; hacemos énfasis en la ecografía, la técnica más ampliamente empleada por su bajo costo y la única que proporciona imágenes en tiempo real. La ecografía se utiliza actualmente en el Centro de Investigaciones Regionales “Dr. Hideyo Noguchi” de la Universidad Autónoma de Yucatán, para el estudio de la infección por *T. cruzi* en el modelo murino. Ha demostrado ser útil para la evaluación *in vivo* de cambios morfológicos y funcionales del corazón, para el estudio de la progresión de la infección y para la efectividad de nuevos fármacos. Adicionalmente, las imágenes obtenidas nos han permitido el desarrollo de sistemas automatizados auxiliares en el diagnóstico de la infección, los cuales se encuentran en fase experimental. La ecografía tiene un gran potencial para responder preguntas que aún permanecen sin explorar sobre la enfermedad de Chagas, como el estudio de la progresión del daño en los órganos afectados.

## INTRODUCCIÓN

La enfermedad de Chagas, también conocida como tripanosomiasis americana, es una zoonosis causada por el protozoo parásito *Trypanosoma cruzi*. Es clasificada por la Organización Mundial de la Salud (OMS) dentro del grupo de las enfermedades tropicales desatendidas. Sigue siendo un problema grave de salud pública en América Latina, donde se estima que 8 millones de personas se encuentran infectadas. Además, las migraciones humanas han favorecido la diseminación de la infección a otras áreas del mundo (EE. UU. y Europa, principalmente). Según estimaciones de la OMS, Argentina, Brasil y México son los 3 países con el mayor número de personas infectadas (1).

La enfermedad es transmitida principalmente a través de las heces infectadas de chinches hematófagas llamadas triatomíneos. Además de la ruta vectorial, *T. cruzi* puede ser transmitido por transfusión sanguínea, trasplante de órganos, vía congénita, ingestión de alimentos contaminados o accidentes de laboratorio (2).

La presentación clínica de la enfermedad se divide en dos etapas: la primera, llamada fase aguda, aparece alrededor de una semana después de la infección inicial.

Tiene una duración de 4 a 8 semanas y se caracteriza por la presencia de parásitos circulando en la sangre. Generalmente, durante la fase aguda, no se presentan síntomas o estos son leves y no específicos. Estos incluyen fiebre, dolor de cabeza, aumento de tamaño de nódulos linfáticos, palidez, dolores musculares, dificultad para respirar, inflamación y dolor abdominal o torácico (3). En algunos casos, en el sitio de la picadura del insecto puede formarse un edema cutáneo (denominado chagoma). Si la lesión se encuentra en el párpado, el daño es conocido como signo de Romana. Durante la etapa aguda ocurre la migración del parásito hacia órganos blanco vía torrente sanguíneo. Posterior a la etapa aguda, los pacientes transitan a la fase crónica. Al inicio de esta etapa, no se presentan signos clínicos o físicos (fase crónica asintomática). Sin embargo, con el paso de los años, se estima que el 30-40 % de los pacientes desarrollarán signos clínicos asociados a los daños causados por el parásito y a los mecanismos fisiológicos desencadenados a causa de la infección (3). Las manifestaciones clínicas pueden incluir afección cardíaca, digestiva (megaesófago y megacolon, principalmente), cardiodigestiva y neurológica (3). La cardiopatía chagásica es la afección clínica más común como consecuencia de la infección por *T. cruzi*. La causa del daño cardíaco es multifactorial y se postulan diversos actores como: el parásito (3), la respuesta inmune-inflamatoria, autoinmunidad, (4,5) alteraciones microvasculares (6) y daño nervioso (7). Todos los anteriores se interrelacionan para contribuir al daño en el miocardio y el consecuente deterioro de la función cardíaca, el cual se manifiesta con anormalidades en la función eléctrica del corazón y miocardiopatía progresiva, que pueden provocar una insuficiencia cardíaca y, en algunos casos, la muerte (1,8,9). Las técnicas de diagnóstico por imagen son de gran utilidad para determinar anormalidades en la función cardíaca.

Para el estudio de la enfermedad de Chagas se utilizan comúnmente modelos animales. Su empleo ha permitido ampliar el conocimiento sobre la infección, aportando información valiosa para entender mejor la fisiopatología de la enfermedad, para su diagnóstico y para el desarrollo de nuevos fármacos (10). Entre los modelos animales utilizados más frecuentemente en la investigación biomédica, se encuentran los

roedores, debido a que su pequeño tamaño permite usar un número significativo de animales, con bajos costos de mantenimiento en comparación con otras especies animales (11–13).

El uso de métodos no invasivos en estudios biomédicos con modelos animales se ha convertido en un componente esencial en las investigaciones que requieren el seguimiento *in vivo* de los organismos en estudio. Las técnicas de diagnóstico por imagen, como ecografía, radiología, tomografía computarizada, resonancia magnética y técnicas de medicina nuclear, entre otras, son actualmente herramientas claves en la investigación científica. Dichas técnicas permiten obtener imágenes bidimensionales y, en algunos casos, tridimensionales del órgano o sistema a evaluar de manera no invasiva o mínimamente invasiva. Además, permiten la visualización no solo del tamaño de órganos, sino también de su estructura interna y, en ciertos casos, su función. Su empleo en biomedicina, a través de modelos animales, en estudios sobre la infección por *T. cruzi* ofrece grandes ventajas, ya que permite el seguimiento *in vivo* para estudiar los cambios tanto anatómicos como funcionales del corazón y para la determinación y caracterización del deterioro del desempeño cardíaco en el transcurso del tiempo (14). Adicionalmente, se puede habilitar el estudio del órgano de interés en tiempo real, como en el caso específico de la ecografía.

En este trabajo, presentamos una visión global del uso de técnicas de diagnóstico por imagen, sus aplicaciones y su potencial para el estudio de la enfermedad de Chagas. Existen diferentes herramientas de diagnóstico por imagen disponibles en la investigación biomédica. La técnica por seleccionar dependerá de la disponibilidad del equipo y de la variable de interés.

### 1. Resonancia magnética

La resonancia magnética es una técnica de diagnóstico por imagen no invasiva, basada en el uso de un campo magnético y ondas de radiofrecuencia. Los protones de los núcleos atómicos de hidrógeno del organismo son sometidos a un campo magnético y son estimulados mediante ondas de radiofrecuencia. Cuando cesa el pulso de radiofrecuencia, los protones

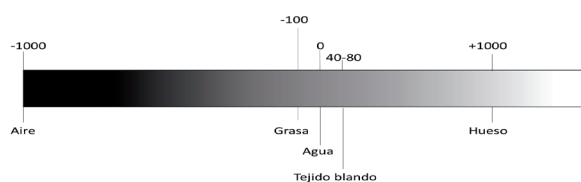
de los núcleos atómicos se relajan y liberan la energía, la cual constituye la señal de resonancia (15,16). Es posible obtener imágenes coronales, sagitales y dorsales, habilitando también las reconstrucciones volumétricas para obtener información en 3D de la estructura de interés. La imagen por resonancia magnética tiene un mejor contraste en tejidos blandos si se compara con otras técnicas como la tomografía computarizada (ver a continuación). Se pueden habilitar secuencias que permiten realzar o suprimir ciertos componentes de los tejidos en el organismo para mejorar la visualización de lesiones y/o estructuras. La imagen por resonancia magnética proporciona una alta resolución espacial y una buena resolución temporal (50-100  $\mu$ m) que permiten la definición de las propiedades estructurales y funcionales del tejido. Sin embargo, el alto costo del equipo, su mantenimiento y la necesidad de contar con equipamiento especial no ferromagnético para su operación elevan los costos y, por tanto, limitan su uso. El empleo de la resonancia magnética para el diagnóstico está contraindicado en pacientes que posean en su organismo implantes ferromagnéticos.

En medicina humana, esta técnica ha sido utilizada para la detección de lesiones en pacientes con cardiomiopatía chagásica, en los cuales se puede observar la presencia de zonas hiperatenuadas en el miocardio que se correlacionan con zonas de fibrosis. En el modelo murino, se ha utilizado para evaluar la morfología y función cardíaca del ventrículo derecho (VD) (17). Se han descrito anomalías en el movimiento de la pared del VD y dilatación, las cuales son consideradas indicadores de la severidad de la enfermedad. Para obtener dichas imágenes se requiere el empleo de equipos de resonancia magnética mucho más potentes que los utilizados en la clínica humana que rondan los 9.4 T, lo que los hace más costosos. Para coleccionar imágenes, tanto en sístole como en diástole, en un modelo animal tan pequeño como el ratón que puede llegar a tener frecuencias cardíacas tan elevadas como los 700-800 latidos por minuto, el procedimiento suele sincronizarse con la actividad eléctrica del corazón del animal. Además, los parámetros deben ajustarse. Existen informes de ajustes de hasta 18 msec, con un tamaño de imagen

de 51.2 mm, un grosor de corte de 1 mm y tiempos de repeticiones de 0.2 seg, con un tamaño de matriz de 256, lo que permite un set de 8 imágenes, el cual puede ser repetido en varias ocasiones para obtener una cantidad de imágenes que permitan capturar las fases del ciclo cardiaco en su totalidad (17).

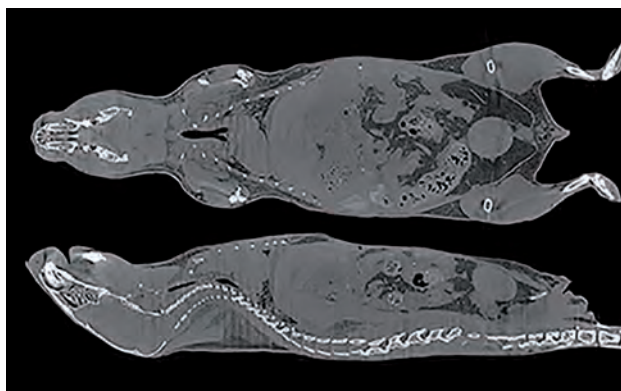## 2. Tomografía computarizada

La tomografía computarizada es una técnica de diagnóstico por imagen mínimamente invasiva pues, a diferencia de la resonancia magnética, esta técnica emplea radiación. Los rayos X son transmitidos desde una fuente y dirigidos al paciente. Estos atraviesan el tejido y son captados por un detector. La información captada por los detectores es procesada para ser convertida en una imagen. La atenuación de los rayos X es proporcional a la densidad del tejido y es registrada en los detectores que se encuentran debajo del paciente. Como resultado se obtienen diferentes valores de atenuación denominados unidades Hounsfield (Hu). Las Hu se despliegan en una escala de grises que contiene un amplio rango de valores que van in crescendo, iniciando en el -1000 (hipoatenuado y se visualiza como negro) al +3000 (hiperatenuado y se visualiza como blanco). Los valores en el espectro cercano a -1000 Hu representan aire o estructuras que lo contienen, los líquidos rondan las 0 Hu y los tejidos blandos se encuentran un poco por encima de este último. El hueso se encuentra alrededor de las +1000 Hu, mientras que aquellos valores que rondan las + 3000 Hu representan las estructuras más densas como el metal. Las Hu son útiles para realizar la interpretación de las imágenes y su valor ayuda a determinar la densidad del tejido o estructura observada, lo cual permite diferenciarlas y establecer un diagnóstico (**Figura 1**).



**Figura 1.** Diagrama representativo de atenuaciones según unidades Hounsfield y su relación con la densidad de los tejidos en la modalidad diagnóstica de tomografía computarizada.

Los datos obtenidos durante el examen son convertidos por un procesador en una serie de imágenes bidimensionales en sección transversal. Gracias a los procesadores, es posible realizar reconstrucciones en planos sagital y dorsal habilitando entonces una representación en 3D del objeto de interés. La tomografía computarizada es una técnica de alta resolución espacial, aunque esta resulta dependiente de la capacidad del equipo (**Figura 2**) (15,18).



**Figura 2.** Imagen por microtomografía computarizada, vista coronal y sagital por reconstrucción de un examen sin contraste de cuerpo completo de ratón. Se observan todos los órganos y estructuras tanto internas como externas con atenuaciones diversas según su composición (unidades Hounsfield). Foto Bruker® (18).

La tomografía computarizada es una excelente técnica para evaluar estructuras óseas, pero ofrece un contraste limitado entre tejidos blandos. Por lo tanto, si la estructura de interés es el corazón, por ejemplo, se requiere el uso de agentes de contraste para ayudar a definir los límites del órgano. Una preocupación particular con esta técnica son los estudios en serie, pues la dosis de radiación es acumulativa y puede ser lo suficientemente alta como para inducir cambios biológicos.

El uso de la tomografía computarizada para evaluar la función y la morfología del ventrículo izquierdo (VI) está indicada en pacientes chagásicos que no tienen una ventana adecuada para realizar la evaluación ecográfica del corazón (ecocardiografía) y que no pueden ser sometidos a un estudio por resonancia magnética (pacientes con implantes ferromagnéticos). El uso de medios de contraste intravenosos habilita

la cuantificación de la función cardíaca, así como la detección de anomalías en el movimiento de la pared regional, aneurismas apicales y trombos intracardiacos (19).

Según nuestro conocimiento, no existen reportes del uso de tomografía computarizada convencional en el estudio de la cardiopatía chagásica en el modelo murino.

### 3. Medicina nuclear

Las técnicas de medicina nuclear se consideran mínimamente invasivas útiles para investigar los procesos fisiológicos y patológicos a nivel molecular en animales vivos. La obtención de imágenes nucleares implica el marcaje de compuestos con radionucleidos que se descomponen por la emisión de rayos gamma. Las técnicas de imagen nuclear tienen la desventaja de ser más costosas y carecen de control sobre la emisión de la radiación (20).

La tomografía computarizada de emisión de fotón único usa radiotrazadores que permiten la visualización de procesos fisiológicos, como el flujo sanguíneo y la perfusión sanguínea. Se utiliza también para medir la biodistribución de moléculas o células radiomarcadas que están asociadas con procesos funcionales corporales (14). La combinación con tomografía computarizada convencional proporciona detalles anatómicos; sin embargo, hay que tener en cuenta que esto significa una exposición adicional a la radiación (14). Se reporta su uso en pacientes positivos serológicamente para la enfermedad de Chagas, desde asintomáticos hasta individuos con daño cardíaco grave (21). Ha sido útil para la detección de defectos de captación de tipo segmentario, los cuales pueden ser relacionados con el grado de severidad de la disfunción miocárdica, ya que permite establecer una asociación topográfica entre la innervación, la perfusión, anomalías contráctiles y asociar cambios en la perfusión miocárdica y la progresión de la disfunción sistólica del VI en pacientes con cardiomiopatía chagásica crónica (21).

La tomografía por emisión de positrones es una técnica que permite visualizar una variedad de procesos biológicos *in vivo*. Esta técnica se ha utilizado en un paciente con tripanosomiasis americana (22). Los resultados evidenciaron una mayor captación

en la base del septo, la base de la pared lateral y el hipermetabolismo adicional en la pared inferior que sugiere inflamación del miocardio. Las imágenes de tomografía por emisión de positrones pueden tener un papel importante en la detección de inflamación activa asociada con la enfermedad de Chagas (22). En ratones inoculados experimentalmente, es una herramienta útil para rastrear la respuesta temprana a los agentes terapéuticos. Ha permitido identificar cambios metabólicos en el VI a los 15 días posinfección, probablemente asociados con la inflamación temprana antes de que ocurran alteraciones en la estructura y la función del miocardio (17).

### 4. Ecografía

La ecografía es una técnica no invasiva, rápida y económica ampliamente distribuida. Tiene una ventaja sobre todas las descritas anteriormente, debido a que es la única que provee imágenes en tiempo real. En esta técnica de diagnóstico se emplean ondas de ultrasonido por debajo del rango audible para el ser humano (20,000 Hertz). Las ondas de sonido son generadas por la vibración de los cristales piezoeléctricos que se encuentran en el transductor. Las ondas se transmiten hacia el organismo, chocan con órganos y estructuras y regresan al transductor como “ecos de retorno”. El transductor recibe los ecos de retorno y los convierte en energía eléctrica, la cual es procesada para ser convertida en una imagen médica (14,23,24). Sin embargo, las ondas de sonido se debilitan cuando viajan a través del cuerpo, a medida que pasan de un tejido a otro. La cantidad de ecos de retorno está determinada por la diferencia de densidad entre tejidos y la velocidad de propagación del sonido en estos, lo cual se conoce como impedancia acústica (23,24). Existen diferentes tipos de transductores disponibles; los más frecuentes son el lineal (útil para estructuras superficiales), el semiconvexo o microconvexo (empleado para el diagnóstico de órganos contenidos en cavidades) y el de arreglo en fase (útil durante la examinación cardíaca). Los transductores pueden ser encontrados en una gama de frecuencias diferentes que se miden en millones de ciclos por segundo (MHz); su selección dependerá, en este caso, de la profundidad de la estructura de interés, pues existe una relación inversa entre la profundidad

de la estructura por estudiar y la frecuencia necesaria para lograr una imagen de esta.

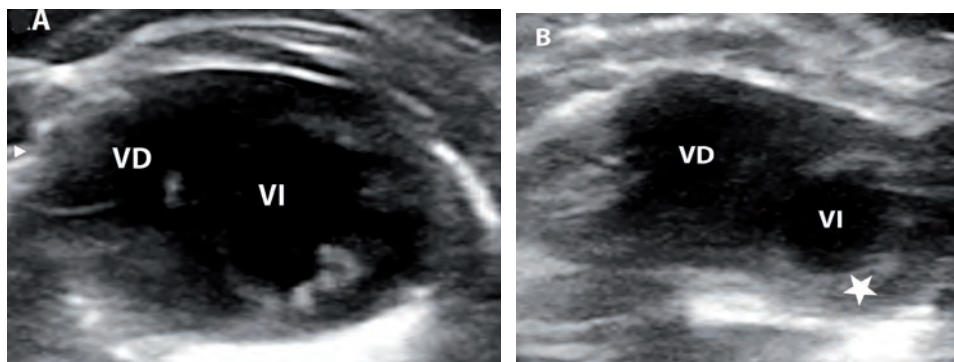
El diagnóstico mediante ecografía es versátil y dinámico. Tiene muchas aplicaciones posibles en la investigación científica actual, en especial en la investigación biomédica (25,26). Por su carácter no invasivo, representa un refinamiento significativo para determinar el estado estructural y funcional de órganos y tejidos para el estudio de enfermedades infecciosas y degenerativas de interés. La ecografía puede sustituir muchas técnicas invasivas que causan dolor y estrés a los modelos animales de investigación, con la ventaja de que nos permite el seguimiento *in vivo* (23). Adicionalmente, al habilitar el seguimiento de la misma unidad experimental en el transcurso de la enfermedad, el uso de la ecografía permite reducir el número de animales que se emplearán.

Sin embargo, tiene algunas limitaciones. Por ejemplo, el aire contenido en el pulmón o tracto gastrointestinal, al ser menos denso que el tejido blando, causa la reflexión de las ondas de sonido, lo cual no permite la formación de la imagen de estructuras más profundas (23,24). En los estudios de ecografía de corazón, es necesario utilizar ventanas específicas que eviten el pulmón. Para la evaluación de tracto gastrointestinal, rutinariamente se recomienda el ayuno previo para evitar gases en su interior. Sin embargo, en el modelo murino, un ayuno mayor de tres horas está contraindicado por el riesgo de producir hipoglucemia, por lo que no es recomendable ayunar en este modelo animal (27).

Ecocardiografía es el término utilizado para referirse al estudio del corazón mediante ecografía. Esta técnica es ampliamente utilizada para la evaluación de la función cardiovascular en el modelo murino. Es una herramienta que permite la evaluación de la función sistólica (28) y diastólica (29,30). La ecocardiografía en ratones representa un reto debido a su tamaño pequeño, a su alta frecuencia cardíaca y a la orientación del corazón (31).

La ecocardiografía ha demostrado ser una técnica muy útil para valorar la función ventricular. En todo paciente diagnosticado con la enfermedad de Chagas es recomendable realizar una ecocardiografía (32). Las características de los hallazgos dependerán del estadio clínico del paciente; pueden ir desde anomalías morfológicas, como adelgazamiento de la pared o aneurismas apicales entre otras, hasta las más severas como una miocardiopatía dilatada global con cardiopatía valvular asociada (insuficiencia de las válvulas mitral y tricúspide) (19).

En humanos, la ampliación del VI y el deterioro de la función sistólica general son características de las etapas finales de la enfermedad de Chagas. Se ha demostrado que el modelo murino puede desarrollar cardiomiopatía dilatada tras la infección por *T. cruzi*. En este modelo animal, se han podido observar por ecocardiografía anomalías en la función sistólica (33), gasto cardíaco e incremento en la masa del ventrículo izquierdo con dilatación ventricular (**Figura 3**) (17,34–36).



**Figura 3.** Imagen ecocardiográfica en eje corto, modo B de corazón de ratón hembra ICR, (A) control y (B) infectado con 500 tripomastigotes sanguíneos de la cepa H1 de *Trypanosoma cruzi* administrados vía intraperitoneal. (B) Se observa dilatación del ventrículo derecho (VD) e hipertrofia concéntrica de la pared del ventrículo izquierdo (VI) (Estrella) a los 120 días posinfección. Foto: Paulina Haro, Área de Imagenología y Señales Biomédicas, CIR-UADY.

Es importante mencionar que, en el caso de animales de experimentación, todas las técnicas de imagen anteriormente mencionadas requieren de la inmovilización del modelo de estudio para evitar artefactos de movimiento durante la adquisición de las imágenes (16,27,29). La inmovilización suele realizarse mediante anestesia general; para esto, lo más recomendable es utilizar anestesia inhalada debido a que es más segura si se compara con el uso de anestesia fija y, además, produce menores efectos en la función cardiaca (27).

#### 5. Uso de la ecografía en la investigación biomédica de la enfermedad de Chagas en el Centro de Investigaciones Regionales “Dr. Hideyo Noguchi” de la Universidad Autónoma de Yucatán (CIR-UADY)

Desde enero de 2018, el laboratorio de Parasitología del CIR-UADY instauró un espacio llamado Área de Imagenología y Señales Biomédicas (Figura 4). Es un laboratorio que cuenta con diversos equipos altamente especializados y únicos en la región sureste del país, para su empleo en modelos animales de experimentación, incluyendo ratas y ratones, entre otros. Poseemos un ecógrafo, un equipo de anestesia inhalada para la inmovilización de los animales durante la adquisición de imágenes y un monitor de anestesia para roedores que permite realizar los procedimientos de la forma más segura posible, cumpliendo con los más altos estándares de bienestar animal.

Cualquier procedimiento de diagnóstico por imagen requiere de un profundo conocimiento sobre anatomía, posición, tamaño, ecogenicidad y ecotextura del órgano o estructura de interés. Por lo anterior, el establecimiento de protocolos y la estandarización de los procedimientos son la base principal del empleo de estas técnicas. Además, las técnicas de diagnóstico por imagen deben de adecuarse al modelo animal de interés, las características del equipo disponible y las condiciones del laboratorio. Hasta el momento, en la institución se han estandarizado los procedimientos de anestesia general inhalada en diferentes cepas de ratón y se han determinado las dosis de inducción y mantenimiento para las cepas de ratón más comúnmente utilizadas, BALB/c e ICR. También, se han desarrollado los protocolos para realizar los procedimientos de diagnóstico por imagen de ecocardiografía (37) y ecografía de la cavidad abdominal (38) en modelos murinos clínicamente sanos.

El trabajo realizado hasta el momento nos ha permitido implementar de manera sistemática la ecografía como herramienta en las investigaciones que se encuentran en curso en el Laboratorio de Parasitología, relacionadas con la infección por *T. cruzi* y su control (39,40). Actualmente, estamos desarrollando diversas investigaciones para caracterizar a profundidad la progresión del daño cardiaco como resultado de la infección por *T. cruzi* en el modelo murino y para identificar sus causas. Adicionalmente, se utiliza la ecografía para



**Figura 4.** Área de Imagenología y Señales Biomédicas, Centro de Investigaciones Regionales Dr. Hideyo Noguchi de la Universidad Autónoma de Yucatán.

la identificación y el estudio de cambios asociados al curso de infección por *T. cruzi* en otros órganos, como bazo, hígado, riñones e intestinos, entre otros (datos no publicados). Finalmente, empleamos la ecografía para la determinación de efectividad de nuevas drogas y tratamientos contra la infección por *T. cruzi* (datos no publicados).

Por otra parte, con el objetivo de desarrollar nuevas herramientas tecnológicas para el diagnóstico de la enfermedad de Chagas, las imágenes obtenidas son evaluadas también por expertos de otras disciplinas como ingeniería, matemáticas y biomedicina del Instituto de Investigaciones en Matemáticas Aplicadas y en Sistemas, sede Mérida, de la Universidad Nacional Autónoma de México. Los investigadores ejecutan un análisis altamente especializado de las imágenes obtenidas, que permiten el reconocimiento de patrones espectrales, de textura o morfométricos para el desarrollo de futuros sistemas automatizados auxiliares en el diagnóstico de la infección, los cuales se encuentran en fase experimental (41).

La ecografía tiene un gran potencial en la investigación, no solo sobre la enfermedad de Chagas, sino también tiene incontables aplicaciones en el estudio de otras enfermedades infecciosas y degenerativas presentes en la región. El uso de la ecografía en combinación con otras técnicas de imagen permitiría la obtención de información diversa que enriquecería las investigaciones que actualmente se llevan a cabo.

## CONCLUSIONES

Las técnicas de diagnóstico por imagen son procedimientos no invasivos o mínimamente invasivos que permiten el estudio y seguimiento de cambios en la morfología y función de órganos. La ecografía es una técnica de diagnóstico por imagen de bajo costo y altamente reproducible, que permite el seguimiento *in vivo* y en tiempo real de órganos y estructuras. El “Área de Imagenología y Señales Biomédicas” es pionera en la implementación de la ecografía en modelo murino, tanto en el CIR-UADY como en la región sureste del país. El empleo de la ecografía en el estudio de la infección por *T. cruzi* permite refinar las investigaciones debido

a su carácter no invasivo y al hecho que posibilita el estudio y seguimiento *in vivo* de cambios patológicos y, por ende, la reducción del número de animales por experimento. Aplicada al estudio de la infección por *T. cruzi*, ha demostrado ser útil en la evaluación de cambios morfológicos y funcionales del corazón y de la efectividad de nuevos fármacos. Adicionalmente, nos ha permitido incursionar en el desarrollo de herramientas tecnológicas basadas en el estudio avanzado de las imágenes médicas para el mejoramiento del diagnóstico.

Sin embargo, consideramos que esta herramienta de diagnóstico tiene un potencial aún sin explorar para la investigación de la infección por *T. cruzi*; por ejemplo, falta indagar a profundidad sobre el daño a otros órganos. Además, se considera que tiene un gran potencial para ser aplicada en el estudio de otras enfermedades infecciosas y degenerativas. En el futuro, será necesario complementar el “Área de Diagnóstico y Señales Biomédicas” con equipos que comprendan otras modalidades como la tomografía computarizada o la resonancia magnética. Dichas herramientas, aunque son más costosas, permitirán obtener información complementaria indispensable para el avance en el conocimiento sobre la infección por *T. cruzi*, así como sobre otros padecimientos infecciosos y degenerativos que afectan a la población de la región.

## REFERENCIAS

1. World Health Organization. Chagas disease (American trypanosomiasis). Ginebra Suiza: WHO; 2020
2. Bonney KM, Luthringer DJ, Kim SA, Garg NJ, Engman DM. Pathology and pathogenesis of Chagas heart disease. *Annu. Rev. Pathol. Mech. Dis.* 2019 Jan; 14(1): 421–47. doi: 10.1146/annurev-pathol-020117-043711.
3. Salazar-Schettino PM, Bucio-Torres MI, Cabrera-Bravo M, de Alba-Alvarado MC, Castillo-Saldaña DR, Zenteno-Galindo EA, et al. Enfermedad de Chagas en México. *Rev. Fac. Med. UNAM.* 2016; 59(3): 6–16.
4. De Bona E, Lidani KCF, Bavia L, Omidian Z, Gremski LH, Sandri TL, et al. Autoimmunity in chronic Chagas disease: a road of multiple pathways to cardiomyopathy? *Front. Immunol.* 2018 Aug; 9:1-8. doi: 10.3389/fimmu.2018.01842
5. Teixeira ARL, Hecht MM, Guimaro MC, Sousa AO, Nitz N. Pathogenesis of Chagas' disease: parasite persistence



- and autoimmunity. *Clin. Microbiol. Rev.* 2011 Jul; 24(3): 592–630. doi: 10.1128/CMR.00063-10
6. Nunes MCP, Beaton A, Acquatella H, Bern C, Bolger AF, Echeverría LE, et al. Chagas cardiomyopathy: an update of current clinical knowledge and management: a scientific statement from the American Heart Association. *Circulation.* 2018 Sep; 138(12): 169–209. doi: 10.1161/CIR.0000000000000599
  7. Cuba MB de, Ribeiro Machado MP, Farnesi TS, Alves AC, Martins LA, Oliveira LF de, et al. Effects of cholinergic stimulation with pyridostigmine bromide on chronic chagasic cardiomyopathic mice. *Mediators Inflamm.* 2014; 1–13. doi: 10.1155/2014/475946
  8. Ribeiro AL, Nunes MP, Teixeira MM, Rocha MOC. Diagnosis and management of Chagas disease and cardiomyopathy. *Nat. Rev. Cardiol.* 2012 Oct; 9(10): 576–89. doi: 10.1038/nrcardio.2012.109
  9. Benziger CP, do Carmo GAL, Ribeiro ALP. Chagas cardiomyopathy: clinical presentation and management in the Americas. *Cardiol. Clin.* 2017 Feb; 35(1): 31–47. doi: 10.1016/j.ccl.2016.08.013
  10. Francisco AF, Jayawardhana S, Taylor MC, Lewis MD, Kelly JM. Assessing the Effectiveness of curative benznidazole treatment in preventing chronic cardiac pathology in experimental models of Chagas disease. *Antimicrob. Agents Chemother.* 2018 Aug; 62(10): 1-10. doi: 10.1128/AAC.00832-18
  11. Chatelain E. Chagas disease research and development: Is there light at the end of the tunnel? *Comput. Struct. Biotechnol. J.* 2017; 15: 98–103. doi: 10.1016/j.csbj.2016.12.002
  12. de Lana M. Experimental studies of Chagas disease in animal models. In: Telleria J, Tibayrenc M. *American Trypanosomiasis Chagas disease*, 2nd ed. Cambridge (MA): Elsevier; 2017. P. 299–320.
  13. Jelicks LA, Tanowitz HB. Advances in imaging of animal models of Chagas disease. *Adv. Parasitol.* 2011; 75(4):193–208. doi: 10.1016/B978-0-12-385863-4.00009-5
  14. Jelicks LA, Lisanti MP, Machado FS, Weiss LM, Tanowitz HB, Desruisseaux MS. Imaging of small-animal models of infectious diseases. *Am. J. Pathol.* 2013 Feb; 182(2): 296–304. doi: 10.1016/j.ajpath.2012.09.026
  15. Johnson K. Introduction to rodent cardiac imaging. *ILAR J.* 2008 Jan; 49(1): 27–34. doi: 10.1093/ilar.49.1.27
  16. Manso-Díaz G. Aplicaciones de la resonancia magnética en pequeños animales. En: Libro de memorias del XI Congreso de Especialidades Veterinarias. Córdoba, España 24 de marzo de 2012. P. 1-6.
  17. Prado CM, Fine EJ, Koba W, Zhao D, Rossi MA, Tanowitz HB, et al. Micro-positron emission tomography in the evaluation of *Trypanosoma cruzi*-induced heart disease: comparison with other modalities. *Am. J. Trop. Med. Hyg.* 2009 Nov; 81(5): 900–5. doi: 10.4269/ajtmh.2009.09-0338
  18. Bruker. Product SkyScan1276. Allentown, PA: Bruker; 2019.
  19. Acquatella H, Asch FM, Barbosa MM, Barros M, Bern C, Cavalcante JL, et al. Recommendations for multimodality cardiac imaging in patients with Chagas disease: a report from the American Society of Echocardiography in collaboration with the InterAmerican Association of Echocardiography (ECOSIAC) and the Cardiovascular Imaging Department of the Brazilian Society of Cardiology (DIC-SBC). *J. Am. Soc. Echocardiogr.* 2018 Jan; 31(1): 3–25. doi: 10.1016/j.echo.2017.10.019
  20. Cherry SR, Gambhir SS. Use of positron emission tomography in animal research. *ILAR J.* 2001 Jan; 42(3): 219–32. doi: 10.1093/ilar.42.3.219
  21. Hiss FC, Lascala TF, Maciel BC, Marin-Neto JA, Simões MV. Changes in myocardial perfusion correlate with deterioration of left ventricular systolic function in chronic Chagas' cardiomyopathy. *JACC Cardiovasc. Imaging.* 2009 Feb; 2(2): 164–72. doi: 10.1016/j.jcmg.2008.09.012
  22. Salimy MS, Parwani PJ, Mukai K, Pampaloni MH, Flavell RR. Abnormal 18F-FDG and 82Rb PET findings in Chagas heart disease. *Clin Nucl Med.* 2017 May; 42(5): 265–8. doi: 10.1097/RLU.0000000000001622.
  23. Coatney RW. Ultrasound imaging: principles and applications in rodent research. *ILAR J.* 2001; 42(3): 233–47. doi: 10.1093/ilar.42.3.233
  24. Nyland TG, Mattoon JS. Diagnóstico ecográfico en pequeños animales. 2a ed. Multimedia; 2004. 491 p.
  25. Haro P, Laredo F, Gil F, Belda E, Ayala MD, Soler M, et al. Ultrasound-guided dorsal approach for femoral nerve blockade in cats: an imaging study. *J. Feline Med. Surg.* 2013 Feb; 15(2): 91–8. doi: 10.1177/1098612X12461009
  26. Haro P, Laredo F, Gil F, Belda E, Ayala MD, Soler M, et al. Ultrasound-guided block of the feline sciatic nerve. *J. Feline Med. Surg.* 2012 Aug; 14(8):545–52. doi: 10.1177/1098612X12461009
  27. Gargiulo S, Greco A, Gramanzini M, Esposito S, Affuso A, Brunetti A, et al. Mice anesthesia, analgesia, and care, Part II: anesthetic considerations in preclinical imaging studies. *ILAR J.* 2012 Mar; 53(1): 55–69. doi: 10.1093/ilar.53.1.55
  28. López Blanco X. Determinación de los parámetros electrocardiográficos y ecocardiográficos para la evaluación de la función cardíaca en ratones (*Mus musculus*). Tesis para obtener el título de Médico Veterinario Zootecnista. Facultad de Medicina Veterinaria y Zootecnia. Universidad Autónoma de Yucatán. Mérida. México. Diciembre 2018.
  29. Gao S, Ho D, Vatner DE, Vatner SF. Echocardiography in mice. *Curr. Protoc. Mouse Biol.* 2011 Mar; 1(1): 71–83. doi: 10.1002/9780470942390.mo100130

30. Respress JL, Wehrens XHT. Transthoracic echocardiography in mice. *J. Vis. Exp.* 2010 May; (39): 1–4. doi: 10.3791/1738
31. Scherrer-Crosbie M, Thibault HB. Echocardiography in translational research: of mice and men. *J. Am. Soc. Echocardiogr.* 2008 Oct; 21(10): 1083–92. doi: 10.1016/j.echo.2008.07.001
32. Gascón J, Albajar P, Cañas E, Flores M, Gómez I Prat J, Herrera RN, et al. Diagnóstico, manejo y tratamiento de la cardiopatía chagásica crónica en áreas donde la infección por *Trypanosoma cruzi* no es endémica. *Enferm. Infecc. Microbiol. Clin.* 2008; 26(2): 99–106. doi: 10.1157/13115545
33. López Blanco X, Pech Aguilar AG, Rosado Vallado ME, Ruiz Piña HA, Hevia Montiel N, Haro Álvarez P. Evaluación de la función sistólica y carga parasitaria en ratones con infección aguda por *Trypanosoma cruzi*. *Enferm. Infecc. Microbio.* 2019 Jul;39: (suppl 1): 266. <http://www.amimc.org.mx/wp-content/uploads/2019/05/SUPLEMENTO-EIM-2019.pdf>
34. Jelicks LA, Chandra M, Shirani J, Shtutin V, Tang B, Christ GJ, et al. Cardioprotective effects of phosphoramidon on myocardial structure and function in murine Chagas' disease. *Int. J. Parasitol.* 2002 Nov; 32(12): 1497–506. doi: 10.1016/S0020-7519(02)00136-4
35. Vilar-Pereira G, Carneiro VC, Mata-Santos H, Vicentino ARR, Ramos IP, Giarola NLL, et al. Resveratrol reverses functional Chagas heart disease in mice. *PLoS Pathog.* 2016 Oct; 12(10): 1005947. doi: 10.1371/journal.ppat.1005947
36. Carneiro ACA, Costa GP, Ferreira CS, Ramos IPR, Sarandy MM, Leite ALJ, et al. Combination therapy with benznidazole and doxycycline shows no additive effect to monotherapy with benznidazole in mice infected with the VL-10 strain of the *Trypanosoma cruzi*. *Int. J. Cardiol.* 2019 Jul; 299: 243–48. doi: 10.1016/j.ijcard.2019.07.047
37. Flores-Torres JR, Guillermo-Cordero JL, Hevia-Montiel N, Molino-Minero-Re E, Haro Álvarez AP. Evaluación ecocardiográfica del corazón de ratones ICR: estudio piloto. *Rev. Cent. Grad. Investig. Inst. Tecnol. Mérida.* 2018; 33(73): 324–327. <http://www.revistadelcentrodegraduados.com/2019/08/evaluacion-ecocardiografica-del-corazon.html>
38. Ramírez-Jaimes R, Haro P. Correlación ecográfica y anatómica de órganos abdominales en ratones ICR. En: libro de memorias de VI Congreso de Jóvenes Investigadores de la Universidad Autónoma de Yucatán. Mérida, Yucatán 30 Ago de 2018.
39. Haro Álvarez P, Pech Aguilar AG, Guillermo Cordero JL, Martínez de la Vega P. Correlación entre carga parasitaria y hallazgos histopatológicos en corazón en etapa crónica de infección con *Trypanosoma cruzi* en un modelo murino. En libro de memorias del XXVI Foro sur de Investigación en Salud. Mérida, Yucatán 17-19 de Jul de 2019.
40. Pech-Aguilar, AG, Guillermo-Cordero, JL, Martínez-Vega, PP, Escobedo Ortegón, J, Molino Minero-Re E, Haro AP. Correlación entre carga parasitaria y hallazgos histopatológicos en corazón en etapa aguda de infección con *Trypanosoma cruzi* en un modelo murino. *Enferm. Infecc. Microbiol.* 2019 Jul; 39: (suppl 1): 267.
41. Ehuan Collí FR, Hevia Montiel N, Haro Álvarez AP. Análisis morfológico automático de ventrículo izquierdo empleando descriptores discretos a partir de ecocardiografía en modelo murino. *Rev Académica Fac Ing Univ Autónoma Yucatán.* 2018; 22(2): 76–83. <https://www.revista.ingenieria.uady.mx/ojs/index.php/ingenieria/article/view/115>.