

## Artículo original

## Resultados de infiltración guiada ecográficamente en tendinitis crónica del bíceps braquial

*Ultrasound-guided infiltration results in chronic brachial biceps tendinitis*

Triviño-Carrillo AJ,\* Aucique-Rodríguez J,† Colmenares-Mejía CC‡

Clinica Universitaria Colombia, Bogotá, Colombia.

**RESUMEN. Introducción:** El dolor anterior de hombro es uno de los síntomas más comunes en la consulta ortopédica, gran parte está asociada con la patología del tendón de la porción larga del bíceps; por lo general su manejo es conservador e incluye infiltraciones, las cuales se efectúan a «ciegas» como una práctica clínica común. Con el surgimiento del apoyo imagenológico en la realización de estos procedimientos, como la ecografía, se puede mejorar la precisión de las infiltraciones para obtener un mejor resultado clínico.

**Objetivo:** Describir los resultados clínicos de los pacientes con tendinitis crónica del bíceps que fueron infiltrados mediante guía ecográfica en la Clínica Universitaria Colombia.

**Material y métodos:** Estudio observacional de cohorte única y con seguimiento prospectivo en el que se incluyeron pacientes con tendinitis crónica de la porción larga del bíceps braquial que eran candidatos a infiltración guiada ecográficamente. Se evaluó la presencia de dolor (escala visual análoga) y funcionalidad (test de Constant-Murley) a las dos semanas. Las variables cuantitativas se reportan como promedios y desviación estándar. **Resultados:** Se incluyeron 18 pacientes con un promedio de edad de 59.6 años. La intensidad del dolor disminuyó de 7.2 (DE 1.6) preinfiltración a 3.7 (DE 2.7) postinfiltración. La puntuación de Constant-Murley mejoró de 51.1 (DE 9.5) antes de la infiltración a 65.9 (15.7) en el seguimiento. No se registraron complicaciones. **Discusión:** La infiltración guiada por ecografía es un procedimiento seguro que se traduce en mejoría de dolor y funcionalidad de pacientes con tendinitis del bíceps braquial.

**Palabras clave:** Tendones, tendinopatía, anestesia local, ultrasonografía.

**ABSTRACT. Introduction:** Anterior shoulder pain is one of the most common symptoms in the orthopedic consultation, much of it is associated with the pathology of the long head biceps tendon; in general, its management is conservative, including injections which are performed blindly as a common clinical practice. With the advent of imaging support in the performance of these procedures such as ultrasound can improve the accuracy of biceps tendon sheath injections to obtain a better clinical result.

**Objective:** To describe the clinical results of patients with chronic biceps tendinitis who were injected by ultrasound guidance. **Material and methods:** Observational single-cohort study with prospective follow-up which included patients with chronic tendonitis of the long biceps brachii who were candidates for ultrasound-guided infiltration. The presence of pain (Visual Analogue Scale) and functionality (Constant-Murley Test) was evaluated after two weeks. Quantitative variables are reported as averages and standard deviation. **Results:** The study comprised 18 patients with an average age of 59.6 years, the EVA score decreased from 7.2 (SD 1.6) before-injection to 3.7 (2.7) post-injection. The Constant-Murley score improved from 51.1 (SD 9.5) before injection to 65.9 (15.7) at follow-up. No complications were reported. **Discussion:** Ultrasound-guided infiltration is a safe procedure that results in improvement of pain and functionality of patients with tendonitis of the biceps brachial.

**Keywords:** Tendons, tendinopathy, local anesthesia, ultrasonography.

### Nivel de evidencia: IV

\* Departamento de Ortopedia Cirugía de Hombro. Clínica Universitaria Colombia.

† Residente de 4º año Ortopedia y Traumatología. Fundación Universitaria Sanitas.

‡ MD. MSc. Epidemiología clínica. Unidad de Investigaciones. Fundación Universitaria Sanitas.

### Dirección para correspondencia:

Dr. Alberto Javier Triviño

E-mail: albrivino@gmail.com

Este artículo puede ser consultado en versión completa en: [www.medigraphic.com/actaortopedica](http://www.medigraphic.com/actaortopedica)

## Introducción

El dolor de hombro ha sido identificado como el tercer síntoma musculoesquelético más frecuente después del lumbar y de rodilla.<sup>1,2,3,4</sup> En particular, en la parte anterior del hombro es una queja frecuente, se presenta dolor en el surco bicipital; este síntoma sugiere tenosinovitis o tendinitis de la cabeza larga del bíceps braquial. Los trastornos del tendón de la porción larga del bíceps (LHBT, por sus siglas en inglés) pueden existir en conjunto con otras patologías de hombro como lesiones del manguito rotador hasta en 90% de los casos.<sup>1</sup> La incidencia de tendinitis aislada del LHBT se ubica alrededor de 6.4%.<sup>2,3</sup> Otros reportes han encontrado hasta 77% de rupturas o degeneración tendinosa y 44% de luxación o subluxación cuando se realiza reparación artroscópica del manguito rotador.<sup>3</sup>

El parámetro diagnóstico de referencia se basa en la historia clínica y examen físico del paciente mediante pruebas específicas como la de Yergason, Speed y O'Brien.<sup>3,4,5,6,7</sup> Se considera que el manejo no quirúrgico de la patología originada en LHBT es determinante en el tratamiento del hombro doloroso y su falta de mejoría puede derivar en una conducta quirúrgica. Actualmente, el manejo no quirúrgico consiste en terapia física e infiltraciones, las cuales se aplican en la mayoría de los casos bajo referencias anatómicas, donde el ingreso de la aguja y la sustancia terapéutica no son claros. Diferentes estudios han revelado que de las infiltraciones no guiadas por ecografía sólo 26% se aplican en la vaina tendinosa, sitio objetivo del tratamiento; el resto de infiltraciones se distribuye de manera intratendinosa y por fuera de la vaina del tendón, lo cual puede generar un fallo en la estrategia terapéutica.<sup>4</sup>

Por otra parte, se ha encontrado que las intervenciones guiadas por ultrasonido son efectivas y seguras debido a la falta de radiación ionizante y visualización dinámica, metodología a la cual no han escapado las infiltraciones del tendón del bíceps.<sup>4,8</sup> Algunos autores han reportado mejoría significativa en EVA y puntaje Constant-Murley en grupos de infiltración guiada vs. no guiada ( $p = 0.01$ ).<sup>4,8,9</sup> A continuación se describen los resultados relacionados con dolor y funcionalidad para pacientes con tendinitis del bíceps braquial que recibieron infiltraciones guiadas por ultrasonido.

## Material y métodos

Estudio observacional tipo cohorte prospectiva, desarrollado en el Servicio de Hombro de la Clínica Universitaria Colombia en Bogotá, entre Abril y Junio de 2018. Se incluyeron pacientes mayores de 18 años con historia de dolor por más de tres meses sobre el surco bicipital, que además presentaran pruebas de Speed, Yergason y O'Brien positiva al examen físico. Asimismo, que no mostraran mejoría al manejo con terapia física (al menos 10 sesiones) y no hubiesen sido infiltrados previamente. También, que contaran con resonancia magnética (RM) del hombro afectado al momento de la consulta. Se ex-

cluyeron pacientes con cirugía previa del hombro y lesiones asociadas que tuvieran indicación quirúrgica, alergia a anestésicos locales o corticoides o que tuvieran algún grado de compensación laboral.

El seguimiento de esta cohorte inició al momento de la consulta, en la cual se tomaron las mediciones iniciales de dolor y funcionalidad y terminó a las dos semanas postinfiltración. La infiltración se realizó por indicación médica del ortopedista, cirujano de hombro, siguiendo los protocolos existentes en la clínica. Todos los pacientes fueron remitidos al Servicio de Radiología Intervencionista para una inyección en la vaina del tendón del bíceps guiada por ultrasonido. Se obtuvo consentimiento informado para el procedimiento en todos los casos. La infiltración guiada por ultrasonido se realizó con el paciente en decúbito supino y con ligera rotación externa del hombro. La sonda de ultrasonido se colocó en ángulo recto con la vaina del tendón y la aguja se insertó paralela al transductor desde la parte lateral del hombro. La imagen de ultrasonido muestra la aguja como una estructura hiperecoica. El avance de la aguja a la vaina del tendón se observa en imágenes continuas y en tiempo real. Los medicamentos infiltrados fueron 2 ml (200 mg/10 ml) de lidocaína + bupivacaína 10 ml (0.5%) y 2 ml (8 mg) de dexametasona. Para los pacientes con diabetes, se utilizó dexametasona 1 ml (4 mg). La administración de analgésicos y antiinflamatorios se suspendió después de la infiltración.

La evaluación de los resultados de dolor se efectuó con la escala visual análoga (EVA) y de funcionalidad mediante escala de Constant-Murley de hombro a nivel basal y dos semanas postinfiltración. El test de Constant-Murley es una escala genérica, simple de utilizar e interpretar, la cual se aplica para condiciones patológicas del hombro. Incluye cuatro parámetros: dolor, actividades de la vida diaria, rango de movilidad y fuerza. Cada parámetro tiene una puntuación individual cuya suma total máxima es de 100 puntos. A mayor puntuación, mejor función.<sup>10</sup>

Análisis de datos: las variables cuantitativas se presentan a través de promedios y desviaciones estándar (DE) previa verificación de su distribución con el test de Shapiro-Wilk. Las variables cualitativas se reportarán como frecuencias absolutas y relativas. El análisis se realizará en Stata 13.0.

El estudio fue aprobado por el Comité de Ética en Investigación de la Fundación Universitaria Sanitas.

**Tabla 1: Test de Constant-Murley en pacientes con lesiones asociadas a tendinitis del bíceps preinfiltración.**

Patología asociada	Presente*	Ausente*
Ruptura del supraespinoso, infraespinoso y/o subescapular	44.1 (7.3)	55.5 (8.2)
Artrosis acromioclavicular	48.2 (12.7)	52.2 (8.4)
Tendinosis supraespinoso y/o infraespinoso	60 (2.3)	47.6 (9.0)

\* Datos reportados como promedios (desviación estándar).

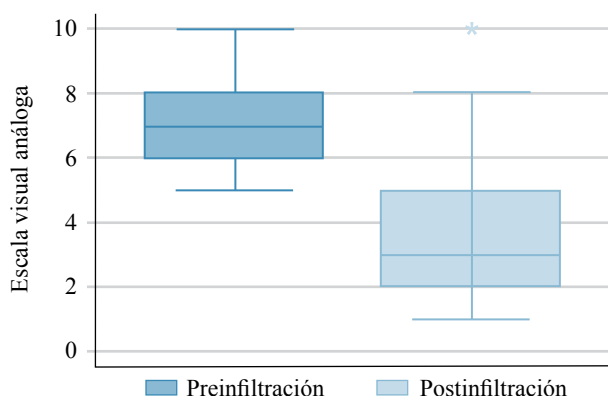


Figura 1: Escala visual análoga preinfiltración y postinfiltración.

## Resultados

Se incluyeron 18 pacientes durante el período de interés, con un promedio de edad de 59.6 años (DE 15.8 años) y en su mayoría del género femenino (61.1%). En relación a la ocupación, 33.3% de los sujetos realizaba labores de hogar, 27.8% eran pensionados o tenían un nivel técnico de educación y sólo 11.1% eran profesionales.

Evaluación clínica inicial: el promedio del dolor previo a la infiltración fue de 7.2 (DE 1.6). Por otra parte, 38.9% presentaba ruptura concomitante del supraespinoso o infraespinoso y/o subescapular, 27.8% tendinosis a este mismo nivel o artrosis acromioclavicular asintomática. En 16.7% tenían tendinitis del bíceps aislada. Sólo 5.6% de los pacientes tenían ruptura parcial del supraespinoso y/o infraespinoso.

El promedio del test de Constant–Murley previo a la infiltración fue de 51.1 (DE 9.5). En los pacientes que mostraron alguna condición concomitante relacionada con ruptura y artrosis se encontró un test más bajo (Tabla 1).

### Evaluación clínica final

Se evidenció una disminución en la intensidad del dolor (Figura 1) y mejoría en la función (Figura 2) a las dos semanas posteriores a la infiltración.

El promedio del dolor postinfiltración fue de 3.7 (2.7) y el promedio del test de Costant–Murley fue de 65.9 (15.7).

Por otra parte, los pacientes con presencia de ruptura mostraron menor funcionalidad al final del seguimiento (Tabla 2).

En ningún caso se registraron complicaciones.

## Discusión

La patología de la porción larga del bíceps braquial ha ido ganando interés debido a que es una de las fuentes principales de dolor de hombro. Se puede clasificar como aislada o en asociación con otras lesiones.<sup>7,11</sup> La tendinitis aislada es rara, pero asociada a otras lesiones como lesiones del manguito rotador, bursitis subacromial, pinzamiento (subcoracoideo subacromial), artrosis acromioclavicular

y desgarros del labrum anterior, tiene una incidencia muy alta; hay estudios que sugieren que la tendinitis del bíceps braquial es un evento primario.<sup>2</sup>

El parámetro de diagnóstico de referencia se ha basado en la historia clínica y el examen físico.<sup>3</sup> Sin embargo, en estudios recientes se ha concluido que las pruebas Yergason y Speed no son tan confiables.<sup>7</sup> Para un diagnóstico definitivo, se ha considerado útil la prueba de lidocaína infiltrada.<sup>2,3,4,8</sup> Del mismo modo, una de las estrategias más utilizadas para el tratamiento no quirúrgico de las tendinitis de la porción larga del bíceps es la infiltración en la vaina tendinosa con medicamento corticoide y/o anestésico local, procedimiento realizado ampliamente en la consulta de ortopedia. Estas infiltraciones se han hecho de manera tradicional a «ciegas» (guiadas por puntos de referencia anatómicos); sin embargo, se ha demostrado que el uso de apoyo imagenológico (ultrasonografía) mejora la precisión de las inyecciones que se correlaciona con una mejor eficacia sumada a los avances en la calidad de la imagen y portabilidad.<sup>3,4,8,12</sup>

De este modo, la infiltración guiada ecográficamente tiene propiedades diagnósticas y terapéuticas y ha demostrado ser un tratamiento efectivo no quirúrgico.<sup>6</sup> En el este estudio, la puntuación en EVA disminuyó posterior a la infiltración; asimismo, la puntuación de Constant–Murley mejoró 14.8 puntos. El resultado general de este método de tratamiento no quirúrgico fue alentador a las dos semanas postinfiltración. La tendinitis aislada del bíceps fue casi tres veces mayor respecto a la reportada en la literatura.<sup>2</sup> Por otra parte, 38.9% presentaba ruptura concomitante en el manguito rotador; en este grupo se evidencia un puntaje menor en la escala funcional, lo cual puede esperarse con relación a la alta asociación de patología bicipital y lesiones del manguito rotador.<sup>2,3</sup>

Estos resultados son consistentes con otros grupos de estudio de infiltración guiada ecográficamente, cuya precisión mejorada de las infiltraciones de la vaina del tendón del bíceps se correlacionó con un mejor resultado. En el estudio de Hashiuchi y colaboradores<sup>4</sup> que incluyó 30 pacientes, la precisión de las inyecciones guiadas por ultrasonografía vs. las inyecciones guiadas por puntos de reparo anatómicos

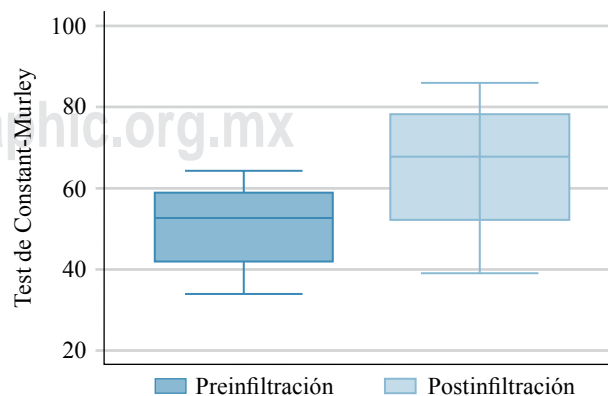


Figura 2: Puntaje de Constant–Murley preinfiltración y postinfiltración.

**Tabla 2: Test de Constant-Murley en pacientes con lesiones asociadas a tendinitis del bíceps postinfiltración.**

Tipo de complicación	Presente*	Ausente*
Ruptura del supraespinoso y/o infra espinoso	58.2 (11.9)	70.8 (16.3)
Artrosis acromioclavicular	75.6 (9.3)	62.2 (16.3)
Tendinosis	73.2 (8.7)	63.1 (17.1)

\* Datos reportados como promedios (desviación estándar).

fue de 86.7% frente a 26.7% ( $p < 0.05$ ). En otro estudio,<sup>9</sup> el grupo guiado por ultrasonido mostró una importante reducción del dolor (DM 1.9, IC 95% de 1.2 a 2.6,  $p < 0.00001$ ) y mejoría en la función (escala de Constant) (DM 10.9, IC 95% 6.57 a 15.23,  $p < 0.00001$ ).<sup>4,8,9</sup> No se reportaron complicaciones o eventos adversos en estos ensayos del mismo modo que en el presente estudio. En cuanto a las complicaciones de la intervención guiada por ultrasonido, las más comunes descritas en la literatura son infección y lesión neurovascular.<sup>9</sup>

La mejoría del dolor postinfiltración tiene implicaciones diagnósticas y si continúa la sintomatología, se justifica intervención quirúrgica, incluyendo tenotomía, tenodesis y/o reparación superior del labrum dependiendo del caso.<sup>12,13,14</sup>

También hay algunas limitaciones en este estudio. El volumen de pacientes fue bajo, lo cual puede limitar la representatividad de la muestra, especialmente en la presencia de patologías concomitantes del hombro, lo que podría influir en los resultados del tratamiento. La cabeza larga del tendón del bíceps braquial se comunica con la articulación glenohumeral y, por lo tanto, la infiltración puede tener un efecto en cualquier patología inflamatoria intraarticular (por ejemplo, artrosis, patología del manguito rotador).<sup>9,11</sup> Esto puede limitar la especificidad de la respuesta. Sin embargo, los resultados reportados son similares a los descritos en la literatura. Con base en la experiencia registrada creemos que para la tendinitis de la porción larga del bíceps braquial la infiltración guiada por ecografía de su vaina tendinosa es un tratamiento seguro y efectivo, que está en concordancia con la mejoría en los puntajes de do-

lor y funcionalidad a dos semanas de seguimiento. Los ortopedistas pueden considerar su uso como una alternativa en el tratamiento de las tendinitis bicipitales que no tengan una indicación quirúrgica inicial.

### Bibliografía

- Schickendantz M, King D. Nonoperative management (including ultrasound-guided injections) of proximal biceps disorders. *Clin Sports Med.* 2016; 35(1): 57-73.
- Wilk KE, Hooks TR. The painful long head of the biceps brachii: nonoperative treatment approaches. *Clin Sports Med.* 2016; 35(1): 75-92.
- Carr RM, Shishani Y, Gobeze R. How accurate are we in detecting biceps tendinopathy? *Clin Sports Med.* 2016; 35(1): 47-55.
- Hashiuchi T, Sakurai G, Morimoto M, Komei T, Takakura Y, Tanaka Y. Accuracy of the biceps tendon sheath injection: ultrasound-guided or unguided injection? A randomized controlled trial. *J Shoulder Elbow Surg.* 2011; 20(7): 1069-73.
- Ding DY, Garofolo G, Lowe D, Strauss EJ, Jazrawi LM. The biceps tendon: from proximal to distal: AAOS exhibit selection. *J Bone Joint Surg Am.* 2014; 96(20): e176.
- Khazzam M, George MS, Churchill RS, Kuhn JE. Disorders of the long head of biceps tendon. *J Shoulder Elbow Surg.* 2012; 21(1): 136-45.
- Ben Kibler W, Sciascia AD, Hester P, Dome D, Jacobs C. Clinical utility of traditional and new tests in the diagnosis of biceps tendon injuries and superior labrum anterior and posterior lesions in the shoulder. *Am J Sports Med.* 2009; 37(9): 1840-7.
- Aly AR, Rajasekaran S, Ashworth N. Ultrasound-guided shoulder girdle injections are more accurate and more effective than landmark-guided injections: a systematic review and meta-analysis. *Br J Sports Med.* 2015; 49(16): 1042-9.
- Zhang J, Ebraheim N, Lause GE. Ultrasound-guided injection for the biceps brachii tendinitis: results and experience. *Ultrasound Med Biol.* 2011; 37(5): 729-33.
- ME. Barra-López, El test de Constant-Murley. Una revisión de sus características. *Rehabilitacion.* 2007; 41: 228-35.
- Malavolta EA, Assunção JH, Guglielmetti CL, de Souza FF, Gracitelli ME, Ferreira NA. Accuracy of preoperative MRI in the diagnosis of disorders of the long head of the biceps tendon. *Eur J Radiol.* 2015; 84(11): 2250-4.
- Stone TJ, Adler RS. Ultrasound-guided biceps peritendinous injections in the absence of a distended tendon sheath: a novel rotator interval approach. *J Ultrasound Med.* 2015; 34(12): 2287-92.
- Patel KV, Bravman J, Vidal A, Chrisman A, McCarty E. Biceps tenotomy versus tenodesis. *Clin Sports Med.* 2016; 35(1): 93-111.
- Takahashi N, Sugaya H, Matsumoto M, Miyauchi H, Matsuki K, Tokai M, et al. Progression of degenerative changes of the biceps tendon after successful rotator cuff repair. *J Shoulder Elbow Surg.* 2017; 26(3): 424-9.