

## Ortho-tips

Volumen **1**  
Volume

Número **2**  
Number

Octubre-Diciembre **2005**  
October-December

*Artículo:*




### Criterios de tratamiento de la hernia discal aislada y de hernias discales múltiples

Derechos reservados, Copyright © 2005:

**Otras secciones de este sitio:**

-  [Índice de este número](#)
-  [Más revistas](#)
-  [Búsqueda](#)

***Others sections in this web site:***

-  [Contents of this number](#)
-  [More journals](#)
-  [Search](#)

## Crterios de tratamiento de la hernia discal aislada y de hernias discales mltiples

Manuel Duffoo Olvera, \* Manuel Duffoo Villegas, \*\* Mario Adalberto Preciado Salgado\*\*\*

### INTRODUCCI3N

Es frecuente que cualquier molestia relacionada con la columna vertebral sea atribuida a un padecimiento de origen discal o bien sea identificada plenamente como "hernia de disco", situaci3n que confunde el diagn3stico y en

muchas ocasiones obliga al m3dico a encontrar una hernia de disco donde no la hay o a calificar como tal cualquier alteraci3n morfol3gica detectada en los estudios de imagenolog3a, apoy3ndose en la mayor3a de los casos en la interpretaci3n que los acompa1a, y que por lo general son elaborados por personas con poca experiencia en el tema.

La confusi3n diagn3stica o mejor dicho el diagn3stico pre-inducido tiene graves consecuencias, ya que nos lleva a la propuesta de tratamientos equivocados que en principio no solucionar3n las molestias del paciente y en algunos casos, sobre todo cuando la aparente y 3nica soluci3n es el tratamiento quir3rgico, complicar3n y deteriorar3n la integridad de la columna vertebral.

Es importante tener presente que existen otras enfermedades que causan dolor y pueden ser confundidas con radiculopat3as causadas por una hernia de disco, por ejemplo: las mielopat3as, los procesos inflamatorios articulares, las alteraciones musculares mec3nicas e inclusive los padecimientos del disco que no son propiamente hernias. En estructuras cercanas a la columna cervical, las artropat3as del hombro y el codo, as3 como el s3ndrome de t3nel del carpo. En la columna lumbar: enfermedades intrap3lvicas, sacroile3tis y coxartrosis entre otras. Por lo tanto, al enfrentarse a un s3ndrome doloroso de la columna vertebral, se debe realizar un an3lisis cuidadoso para determinar con precisi3n su origen y

#### Objetivos:

- a) Definir con precisi3n el concepto de hernia de disco intervertebral.
- b) Presentar su clasificaci3n.
- c) Proporcionar algunos tips para su estudio.
- d) Analizar las diferentes alternativas de tratamiento

\* Profesor Titular del Curso de Posgrado en Cirug3a de la Columna Vertebral, Facultad de Medicina UNAM, Jefe del Centro Para la Atenci3n de Lesionados Raquimedulares de la Ciudad de M3xico, Hospital General La Villa, SS DF.

\*\* Cirujanos de Columna, del CALRCM , Hospital General La Villa, SS DF.

Direcci3n para correspondencia:

Manuel Duffoo Olvera

Plaza de la Villa de Madrid N3m. 3 PH, Col. Roma. 07300, M3xico DF.

E-mail: drmanuelduffoo@yahoo.com

apoyar el diagnóstico en los estudios de laboratorio y gabinete estrictamente necesarios para evitar proceder *con lo único que creemos conocer como causa de enfermedad en la columna vertebral*.<sup>1</sup>

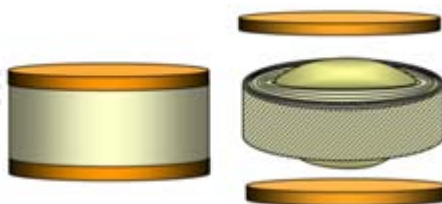
## ANATOMÍA Y FISIOLÓGÍA DEL DISCO INTERVERTEBRAL

Al revisar y escuchar las descripciones existentes sobre el disco intervertebral, queda la impresión de que es interpretado como una estructura independiente y que puede ser desplazado, “pellizcado”, extraído y actualmente reemplazado con cierta facilidad, ya que al igual que otros órganos, de los que no conocemos con claridad su función, sólo están ahí cargando con una serie de funciones que les hemos adjudicado mientras esperamos que no sufran deterioro. Sin embargo, esta estructura es fundamental en la organización de la columna vertebral y tiene funciones bien definidas que se deben considerar antes de decidir cualquier tratamiento.

Los discos intervertebrales son elementos anatómicos situados entre dos cuerpos vertebrales a todo lo largo de la columna, con excepción de las primeras vértebras cervicales y la región sacro-coccígea. Se encuentran constituidos en el centro, por el núcleo pulposo que está integrado por un gel de muco-proteínas de polisacáridos y en la periferia por un anillo fibroso formado por bandas concéntricas de fibras elásticas firmemente adheridas y orientadas con una inclinación de 30° en diversas direcciones que se fijan con firmeza a las plataformas superior e inferior de las vértebras supra e infrayacente. Las fibras externas tienen mayor resistencia que las interiores, ya que en el borde de la plataforma se integran al tejido óseo del cuerpo vertebral.

De esta forma, el núcleo pulposo queda sellado dentro de un espacio cerrado, comportándose como una cámara hidráulica, cuyo contenido de agua al nacimiento es de 70 a 90%, deshidratándose progresivamente con la edad. Sus dimensiones proporcionales son menores en la columna cervical y aumentan en la columna lumbar (*Figura 1*).

Sus características anatómicas le confieren cualidades que le permiten cumplir con funciones mecánicas específicas como son: *La unión entre las dos plataformas vertebrales* que se lleva a cabo por la inserción firme de las fibras del anillo que sujeta los cuerpos vertebrales durante los movimientos normales que realiza la columna vertebral, manteniendo además la alineación del conjunto, auxiliado por el resto de ligamentos anteriores y posteriores. *La función como cámara hidráulica*, que se lleva a cabo por los desplazamientos que puede sufrir el núcleo pulposo y la elasticidad de las fibras del anillo que lo rodea, le permiten soportar esfuerzos de presión transmitidos sobre su eje y distribuir la carga con uniformidad en el cuerpo subyacente (*Figuras 2 y 3*).



*Figura 1. Esquema del disco intervertebral.*

Otra función conocida del disco intervertebral es la de *reducir la carga sobre las articulaciones vertebrales de los cuerpos supra e infrayacentes*, lo que permite reducir la fricción entre las superficies articulares. El efecto de distribuir la carga entre el disco y las articulaciones posteriores, dio fundamento a la teoría de las tres articulaciones, propuesta bien aceptada pero que induce a considerar la unión de los cuerpos vertebrales a través del disco como una articulación y no como un eje de rotación como en realidad funciona desde el punto de vista mecánico (Figura 4).

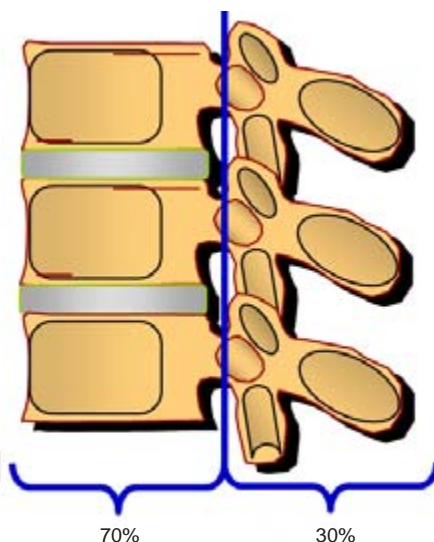
Después de analizar brevemente la estructura anatómica y las funciones del disco intervertebral, podemos deducir fácilmente cuáles pueden ser las consecuencias de la disfunción de esta estructura y comprender por qué los procesos degenerativos que lo deshidratan reducen su elasticidad y altura pudiendo dar origen a desplazamientos vertebrales, a sobrecarga en las facetas articulares y a la protrusión del anillo fibroso dentro del canal raquídeo, con o sin compresión mielo-radicular y sin ser en sentido estricto una hernia del disco intervertebral.<sup>2,3</sup>

## LA HERNIA DE DISCO INTERVERTEBRAL

El dolor localizado y/o irradiado como consecuencia de hernias del disco intervertebral se localizan en orden de frecuencia: en la región lumbar, cervical y dorsal.

La sintomatología no necesariamente se relaciona con los resultados de imagenología. Es frecuente que en estudios practicados como complemento diagnóstico se observen alteraciones morfológicas importantes de la columna vertebral y de los discos intervertebrales, principalmente en la columna cervical, que han pasado desapercibidas por el paciente por cursar con mínimas molestias o por ser prácticamente asintomáticos. Por esta razón, es importante iniciar el estudio del paciente con una excelente anamnesis y exploración física que permitan elaborar un diagnóstico presuncional antes de pasar a la etapa de auxiliares de diagnóstico y no tener que adaptar nuestro diagnóstico a las imágenes que observamos.

La opinión general de los estudiosos del disco intervertebral, es que la ruptura del anillo fibroso va precedida de una fragmentación intradiscal que es el mecanismo desencadenante. Los estudios de autopsia indican que el deterioro estructural del disco intervertebral comienza al principio de la vida adulta con



**Figura 2.** La distribución de carga en la columna vertebral es en promedio 70% cuerpo vertebral y 30% elementos posteriores.

deshidratación, fisuras intradiscales, fragmentación y posteriormente la ruptura del anillo desde las capas más internas hasta las externas. El resultado final es un desgarramiento completo del anillo y en ocasiones la hernia del material discal (*Figura 5*). Durante esta etapa el paciente puede presentar algunos síntomas, pero como el interior del disco es poco inervado, el proceso de fragmentación y formación de fisuras es prácticamente asintomático. Cuando el anillo exterior, que es la porción inervada del disco resulta afectado, la lumbalgia pasa a formar parte del problema.<sup>4,5</sup>

Al herniarse el disco, la presión recibida por el anillo se transfiere a la raíz nerviosa y en la mayoría de los casos esta situación provoca dolor radicular. En otras ocasiones, cuando el anillo se rompe por completo y el fragmento discal invade el canal raquídeo, la lumbalgia y la rigidez mejoran pero el dolor radicular se intensifica. No obstante, el proceso de fragmentación, fisura y hernia no siempre van a cursar con *lumbalgia o radiculitis*.

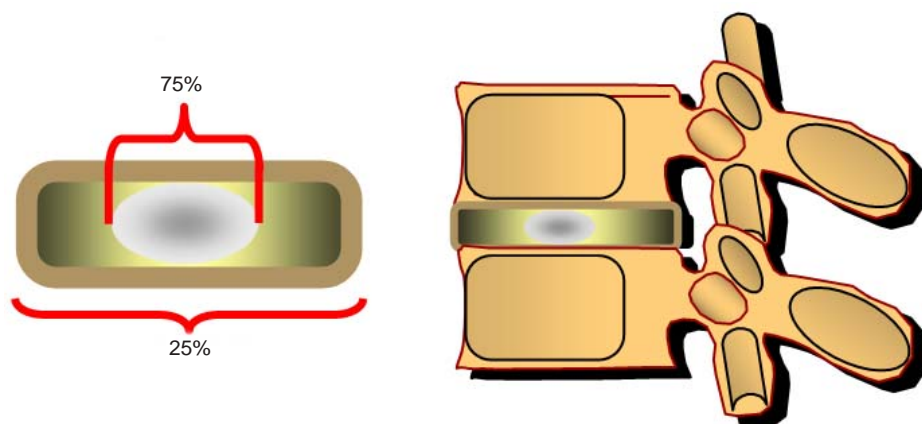
Es importante diferenciar las hernias discales de la simple prominencia del anillo (abombamiento). Un abultamiento simétrico del anillo fibroso (abombamiento), causado por el deterioro y colapso del disco con reducción de la altura del espacio intervertebral, rara vez produce sintomatología, salvo que se asocie con estenosis del canal raquídeo.<sup>5</sup>

### CLASIFICACIÓN DE LAS HERNIAS DE DISCO INTERVERTEBRAL

Las hernias de disco con relación a su estructura, se clasifican como sigue:

*Protrusión o hernia contenida.* Cuando el material discal rompe las estructuras internas del anillo fibroso, pero mantiene íntegra la porción más externa.

*Extrusión.* Cuando se rompen todas las capas del anillo fibroso y el material discal se aloja bajo el ligamento vertebral común posterior o lo rebasa, sin perder contacto con el disco de procedencia.



**Figura 3.** La carga axial se distribuye en el disco intervertebral 75% en el núcleo pulposo y 25% en el anillo fibroso.

**Secuestro.** Cuando el material discal se encuentra libre sin conexión con el disco de procedencia. En este caso, se le puede agregar el término de *migrado* si el material discal se desplazó con relación al nivel del disco.

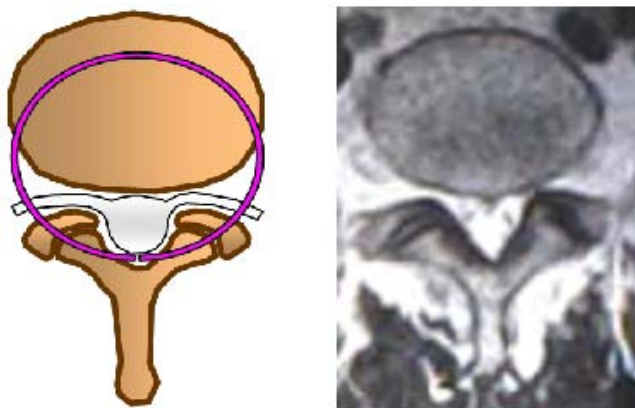
La clasificación de las hernias de disco en relación al plano sagital, las divide en:

*Centrales, postero-laterales, laterales, foraminales y extraforaminales (Figuras 6 y 7).*<sup>1</sup>

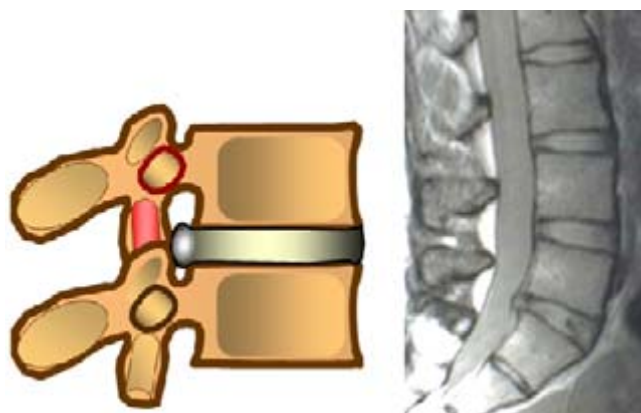
## DIAGNÓSTICO CLÍNICO

### Hernia de los discos cervicales

Con frecuencia la hernia de los discos cervicales se asocia a problemas de origen traumático agudo, dando origen a controversias inclusive de tipo legal. Sin



**Figura 4.** Hipótesis del complejo de las tres articulaciones que distribuyen la carga en la columna vertebral.



**Figura 5.** Hernia contenida del nivel L-5 S-1, en contacto con el saco dural.

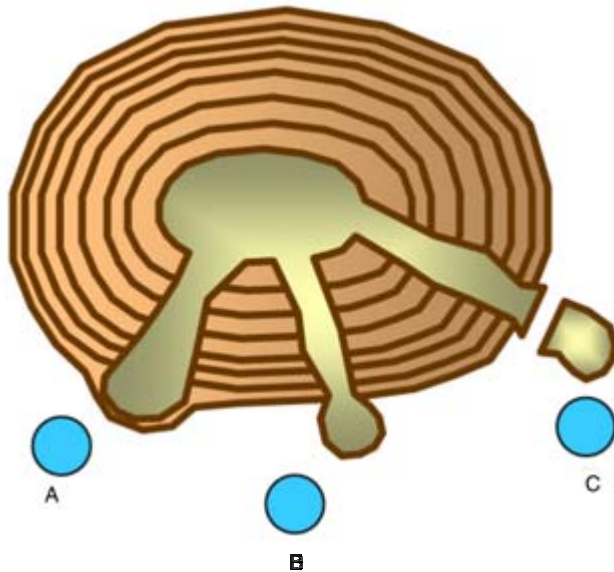
embargo, los estudios de patología demuestran que la mayoría de los casos tienen un factor de tipo degenerativo, concluyendo que probablemente el efecto de la violencia sólo puso de manifiesto una alteración pre-existente, lo anterior nos debe hacer pensar que los datos clínicos deberán ser cuidadosamente valorados para diferenciar entre una alteración cervical por una hernia de disco o una mielopatía.

Los cambios degenerativos cervicales, desde la hernia discal hasta la estenosis, pueden manifestarse como dolor discogénico, como radiculopatía cervical o como mielopatía cervical de acuerdo a la intensidad y localización.

El dolor discogénico tiene una prevalencia de 9% en la población y su origen puede buscarse en la irritación de la inervación del anillo fibroso o en las terminaciones nerviosas de las carillas articulares posteriores o de los ligamentos.

El dolor radicular puede ser debido a varias causas, entre las que destacan las compresiones por hernias discales, también se puede presentar por distracción durante su recorrido debido a que en este segmento las raíces se encuentran relativamente fijas en relación con otros niveles vertebrales, lo que también puede ocasionar isquemia en su estructura.

La mielopatía es secundaria a cambios estáticos por el estrechamiento del canal medular, agudizados por cambios en la alineación del eje del raquis y a movimientos anormales por inestabilidad de las estructuras ligamentarias y discopatía múltiple.



**Figura 6.** Clasificación de las hernias de acuerdo a la estructura del anillo fibroso: A contenida, B extruida, C secuestro.



En todos los casos el dolor se acompaña de rigidez, espasmo muscular, cefalea e irradiación a los hombros, la cara y el tórax (*Figura 8*).

En el caso de la radiculopatía secundaria a hernia de disco, acompañada de osteófitos el dolor suele ser monorradicular, acompañado de parestesias que se agudizan con la presión craneal o los movimientos de flexo-extensión y de rotación hacia el lado afectado. Generalmente cada raíz presenta un patrón clínico diferenciado (*Cuadro I*). Las lesiones discales se localizan con mayor frecuencia en los niveles C-4/5, C-5/6 y C-6/7.

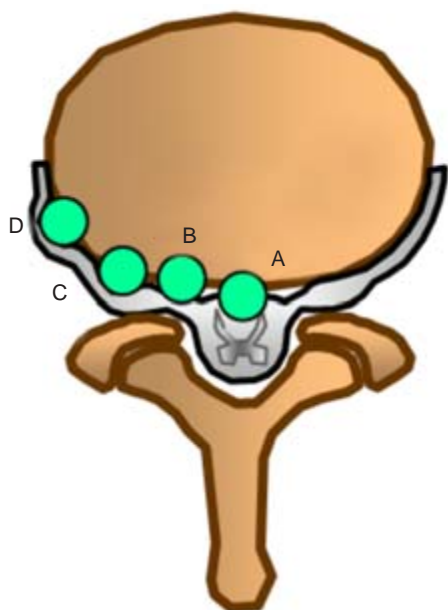
### Hernia de los discos lumbares

El dolor radicular agudo irradiado a miembros inferiores conocido como ciatalgia, que inicia en la región lumbosacra o en la porción proximal y posterior del muslo, con un patrón dermatómico, es sin duda uno de los signos más frecuentes en la interpretación clínica de compresión nerviosa por hernia de disco lumbar.

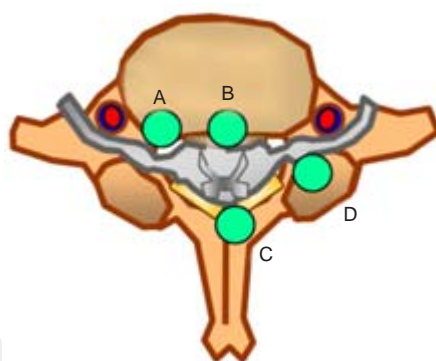
Es frecuente que antes de la ciatalgia se presenten episodios intermitentes de dolor lumbar que se agudizan de forma súbita, guardando relación con movimientos moderados de flexión o extensión y en algunos casos con esfuerzos físicos, incluyendo accesos de tos o estornudos.

El dolor radicular ocasionado por una hernia de disco lumbar suele agravarse con la posición sedente y mejora con la posición de pie o en decúbito. Se ha

podido demostrar que la presión discal lumbar varía con la postura y por ejemplo en el disco L 3-4 al sentarse erguido sin apoyo, la presión se incrementa 43% con respecto a la presión que existe en bipedestación.



**Figura 7.** Clasificación de las hernias de acuerdo a la orientación planimétrica: A central, B lateral, C foraminal, D extraforaminal.



**Figura 8.** Causas de compresión neurológica en la región cervical: A hernias discales, B hipertrofia del ligamento posterior, C hipertrofia del ligamento amarillo, D compresión facetaria.



Las hernias de los discos lumbares pueden manifestarse como una variación de los síntomas previos de lumbalgia más o menos crónica, los síntomas radiculares agudos se suman al dolor vago de las extremidades inferiores, acompañándose de disestesias y parestesias que no necesariamente siguen un patrón definido del dermatoma afectado, pero se manifiestan bruscamente con el mínimo esfuerzo o cambio de posición.

Es común encontrar contracturas musculares en la región paravertebral dorso-lumbar, inclusive con una desviación lateral de la columna vertebral que no corrige voluntariamente. También se puede presentar limitación en los movimientos del tronco y cambios en el patrón de la marcha por actitud antálgica de los miembros inferiores que mantienen las caderas y las rodillas en flexión.

Durante la exploración física el paciente prefiere el decúbito lateral o dorsal con los miembros flexionados para disminuir la tensión en los músculos psoas e isquiotibiales. Es indispensable realizar una exploración sensitiva cuidadosa y motora, así como exploración de los reflejos osteotendinosos en los miembros inferiores, lo que proporcionará orientación acerca del nivel radicular y dermatomo afectado (*Cuadro II*). La maniobra para provocar dolor durante la extensión y elevación del miembro inferior mientras el paciente permanece en decúbito dorsal, es útil como complemento diagnóstico cuando es positiva pero no descarta la posibilidad de una hernia discal cuando es negativa. No se debe olvidar también que con la maniobra sólo se exploran los niveles bajos de la región lumbar.

**Cuadro I. Signos y síntomas en radiculopatías cervicales.**

Raíz	Disco	Signos y síntomas
C-3	C 2-3	Dolor y disestesias en la zona mastoidea, posterior del cuello y el pabellón auricular.
C-4	C 3-4	Dolor y disestesias en la zona posterior del cuello, a lo largo del elevador de la escápula y ocasionalmente por la cara anterior del tórax.
C-5	C 4-5	Dolor irradiado en la cara lateral de cuello hacia la parte alta del hombro con disestesias sobre la zona deltoidea, atrofia y debilidad del músculo deltoides.
C-6	C 5-6	Dolor irradiado por la cara lateral del brazo y del antebrazo hacia el pulgar y el índice, disestesias del pulpejo del pulgar y del dorso del primer espacio intermetacarpal.
C-7	C 6-7	Dolor irradiado por la zona central del antebrazo hacia el dedo medio, incluyendo los dos vecinos, debilidad del músculo tríceps, de la flexión de la muñeca y de los extensores de los dedos y disminución del reflejo tricipital.
C-8	C7-8	Dolor irradiado por la zona cubital del antebrazo y de los dedos cuarto y quinto, disestesias del quinto dedo y de la mitad cubital del cuarto, debilidad de los músculos intrínsecos de la mano y de los flexores de los dedos.

Se ha reportado que en pacientes mayores de 30 años esta maniobra resulta con mayor frecuencia negativa a pesar de existir una hernia sintomática en un disco lumbar bajo.<sup>1</sup>

## AUXILIARES DE DIAGNÓSTICO

Para seleccionar qué estudios pueden ayudar a confirmar el diagnóstico clínico es necesario conocer las cualidades de cada uno de ellos para determinar con precisión el padecimiento en caso. En la solicitud es muy importante mencionar cuál es el objetivo del estudio y qué se está buscando. Resulta inadecuado solicitar en forma indiscriminada “una batería de estudios” o los de “rutina” y también irse al extremo opuesto solicitando sólo una placa.

Se recomienda iniciar la exploración de la región afectada con radiografías simples en proyecciones anteroposterior y lateral y si le es físicamente posible al paciente, placas con movimiento en flexión, extensión y lateralización, con lo que se puede valorar la integridad anatómica y la estabilidad vertebral.

La mielografía es un excelente apoyo para correlacionar la estructura ósea vertebral con el contenido mielo-radicular y permite además obtener imágenes de la columna vertebral en posiciones de carga y esfuerzo; en ocasiones es la única forma de hacer evidente la compresión del tejido nervioso por discos laxos que protruyen bajo presión pero se corrigen en reposo, lo que constituye una ventaja sobre la resonancia magnética, que muestra imágenes de alta calidad pero sólo en decúbito.

La tomografía axial computarizada (TAC) es muy útil para identificar osteófitos y para dimensionar el diámetro del canal raquídeo. En el caso particular de la hernia de disco, la TAC por sí sola no es de utilidad ya que no define partes blandas, lo que se puede compensar administrando medio de contraste, en cuyo caso se conoce como mielotac.

El estudio de resonancia magnética nuclear (RMN) es hasta el momento el mejor recurso para el diagnóstico de la hernia de disco, la alta resolución de la imagen en los diferentes tejidos vertebrales permite observar en distintos planos situaciones de ocupación o desplazamiento del saco dural y de las raíces nerviosas, además de permitir la valoración del estado de hidratación de los discos, dato importante para el diagnóstico y pronóstico de la enfermedad discal.

**Cuadro II. Signos y síntomas en radiculopatías lumbares.**

Raíz	Debilidad motora	Alteraciones sensitivas	ROT	Atrofia muscular
L-3	Add. de la cadera Ext. de la rodilla	Cara ant. muslo tercio distal Cara medial de rodilla	Pat. Dism.	Adductores
L-4	Ext. de la rodilla	Cara medial de tibia a rodilla	Pat. Dism.	Muslo
L-5	Dorsiflexión del pie	Pierna cara externa Dorso del pie	Tibial post. disminuido	Pierna y Pierna y muslo
S-1	Flex. plantar del pie	Pierna posterior y borde externo del pie	Aquiles abolido o dism.	Pierna

La RMN es un complemento diagnóstico en muchas otras enfermedades vertebrales que deben ser consideradas en el diagnóstico diferencial de los problemas discales. En la actualidad ya existen propuestas para realizar el estudio en posición vertical, lo que aumentará su eficiencia como auxiliar diagnóstico.

Otra opción de imagenología para la hernia de disco es la discografía, que puede combinarse como estudio diagnóstico-terapéutico, ya que se puede incluir un anestésico local y un esteroide durante la punción de disco. Aunque se han demostrado beneficios con este estudio, su aplicación en la actualidad es muy discutida.

Las técnicas de electrodiagnóstico resultan útiles en casos positivos para definir la raíz nerviosa afectada y para diagnóstico diferencial con lesiones nerviosas periféricas, como el síndrome del túnel carpiano o los casos dudosos de mielopatías.

## TRATAMIENTO

En el tratamiento de las hernias de disco intervertebral, debe tenerse presente que el objetivo principal es reducir o evitar daño al tejido nervioso que se encuentra presionado por el contenido discal herniado, lo que se manifiesta clínicamente con alteraciones motoras y/o sensitivas clínicas o subclínicas. Cuando el problema es un proceso degenerativo en uno o varios niveles y condiciona alteraciones a la estabilidad de la columna vertebral, con o sin manifestaciones neurológicas, no debe considerarse dentro del diagnóstico de hernias de disco, lo más adecuado es analizar estos problemas como procesos degenerativos que requieren atención integral de la fisiología de la columna vertebral y liberación mielo-radicular en caso necesario.

No se tiene un criterio estricto que defina cuál es el número de hernias de disco en un segmento vertebral que cambie el diagnóstico a canal vertebral estrecho por ocupación; pero debe quedar muy claro que cuando hay más de dos hernias en un segmento, la estabilidad vertebral está comprometida y el tratamiento debe ser dirigido a mejorar o corregir este problema.<sup>4</sup>

En un proceso degenerativo que deterioró los discos intervertebrales en varios niveles la sintomatología general es de cervicalgia o lumbalgia, manifestándose con datos clínicos sistémicos y si existe sintomatología neurológica radicular, sólo se manifestará en uno o dos niveles.

Los estudios de imagenología de uso frecuente en la actualidad nos permiten tener una visión muy amplia de lo que está sucediendo en el paciente como resultado de la evolución natural de muchos procesos degenerativos, incluyendo imágenes de "lesión" que son asintomáticas, lo que no implica que el médico tenga que corregirlas todas.

### Tratamiento no quirúrgico

El tratamiento de las hernias de disco en las regiones: cervical, dorsal y lumbar, ha sido muy discutido, pero las cifras estadísticas reportadas por diferentes au-

tores en la literatura mundial mencionan que entre 60 y 90% de los pacientes se recuperan con tratamientos conservadores bien dirigidos, sin tener nuevamente síntomas en su vida. Estas cifras se extienden hasta el tercero y cuarto episodio de crisis de lumbalgia con radiculopatía.

El tratamiento no quirúrgico, requiere de una evaluación individual, que incluye entre otros puntos los siguientes: control de enfermedades sistémicas, equilibrio ponderal, educación para higiene de la columna vertebral, fortalecimiento de grupos musculares, investigación de factores predisponentes como la actividad laboral, etc. lo que se debe complementar con el apoyo de analgésicos, antiinflamatorios y relajantes musculares, así como infiltraciones locales o regionales con anestésicos y esteroides aplicados racionalmente con asistencia. En algunos casos, resulta necesaria la participación de expertos de las clínicas del dolor; igualmente, algunas ortesis de uso temporal permitirán al paciente una recuperación que pudiera ser permanente.

### Tratamiento quirúrgico

El tratamiento quirúrgico, está indicado cuando no se obtuvieron los resultados esperados con el tratamiento conservador.

Algunos de los indicadores para decidir tratamiento quirúrgico señalan que se debe ser prudente en el tiempo para valorar los resultados del tratamiento no quirúrgico, mencionando que si el paciente va hacia la mejoría, debe continuarse con éste, pero si se presentaran condiciones evolutivas de deterioro neurológico motor y/o sensitivo o el dolor persistente deteriora al paciente, la opción quirúrgica está indicada.

El cirujano que diseñe la intervención quirúrgica debe responderse las siguientes preguntas:

1. ¿Cuáles son las estructuras neurológicas afectadas, médula espinal, raíces nerviosas o ambas?
2. ¿Obedece la compresión a una hernia discal, a un osteófito, a la osificación del ligamento longitudinal posterior, a la osificación del ligamento amarillo o un quiste sinovial de la articulación vertebral posterior?
3. ¿De qué dirección proviene la compresión: es anterior, posterior o por ambas?
4. ¿Cuántos niveles están afectados?
5. ¿Existen alteraciones en la alineación del segmento vertebral?
6. ¿Existen inestabilidad segmentaria?
7. ¿Tiene antecedentes el paciente de cirugías previas en la columna vertebral?
8. ¿Qué otras enfermedades importantes presenta el paciente, que puedan repercutir en el tratamiento elegido?
9. ¿Qué experiencia tengo en el tratamiento de este tipo de enfermedades?
10. ¿Qué opciones tengo para elegir el tratamiento más adecuado? y éste ¿puede dar origen a complicaciones futuras?

Con las respuestas a estas preguntas el cirujano tendrá argumentos suficientes para seleccionar el procedimiento correcto.

### Tratamiento quirúrgico de las hernias de los discos cervicales

El abordaje por la vía posterior ha sido utilizado con buen resultado, disminuyendo su uso por el alto riesgo de lesión neurológica y la necesidad de amplias fenestraciones en las láminas vertebrales que ponen en riesgo la estabilidad de la columna.

En la actualidad el abordaje anterior es el más indicado, acompañado de fusión intervertebral con injertos óseos tricorticales de la cresta iliaca y placas anteriores sujetas con tornillos. Esta técnica se ha difundido ampliamente gracias al avance en los apoyos técnicos; el instrumental quirúrgico, que simplifica la exposición de campo operatorio, el intensificador de imágenes que facilita la localización del nivel lesionado y reduce el riesgo de lesión durante la colocación de los tornillos.<sup>5</sup>

El procedimiento consiste en la exposición del segmento cervical mediante una incisión en la piel y disección roma de tejidos. Los niveles útiles de trabajo son de C-3 a T-1, se identifica el espacio, se reseca el anillo fibroso en su porción anterior y se extrae el contenido nuclear. Puede researse el ligamento vertebral posterior si es necesario, una vez que se visualiza el saco dural, se realiza la resección de osteófitos en las plataformas vertebrales y se comprueba la liberación de las raíces correspondientes. Para la colocación del injerto intersomático es conveniente la preparación de las plataformas vertebrales, modelándolas con fresa o gubia, para que el lecho receptor tenga una orientación convergente (el espacio siempre es más amplio en su porción anterior que en la posterior). Para evitar la migración del injerto es importante sólo rimar las plataformas para su modelado y reavivación del lecho, sin debilitar su resistencia. Si se ha decidido colocar una placa anterior, se comprueba con el intensificador de imágenes que las dimensiones en su eje longitudinal no rebasen las plataformas de las vértebras incluidas en la fijación, así como la longitud necesaria de los tornillos (*Figura 9*).

En el caso de lesiones discales múltiples, se debe estar seguro de cuál es el nivel sintomático y diseñar una estrategia quirúrgica para prevenir complicaciones futuras en los niveles adyacentes, las opciones de procedimientos posteriores en este caso mediante liberación del tejido nervioso y estabilización por laminoplastias puede ser una solución.<sup>7</sup>

Éstas son algunas consideraciones con respecto al uso de injertos para la fusión; con frecuencia, para evitar molestias al paciente en el sitio donador del injerto óseo, se decide por el injerto de banco o implantes intersomáticos rellenos de tejido óseo esponjoso y aunque en ambos casos se reportan buenos resultados y disminución del tiempo quirúrgico, debe tomarse en cuenta que en el caso de injertos de banco se reporta con mayor frecuencia pseudoartrosis, sobre todo en pacientes de más de 40 años con enfermedades sistémicas y fumadores. Con respecto a los espaciadores intersomáticos, existe el riesgo de su desplazamiento y como consecuencia la lesión del tejido nervioso por compresión como se reporta en las publicaciones especializadas.

### Tratamiento quirúrgico de las hernias de los discos torácicos

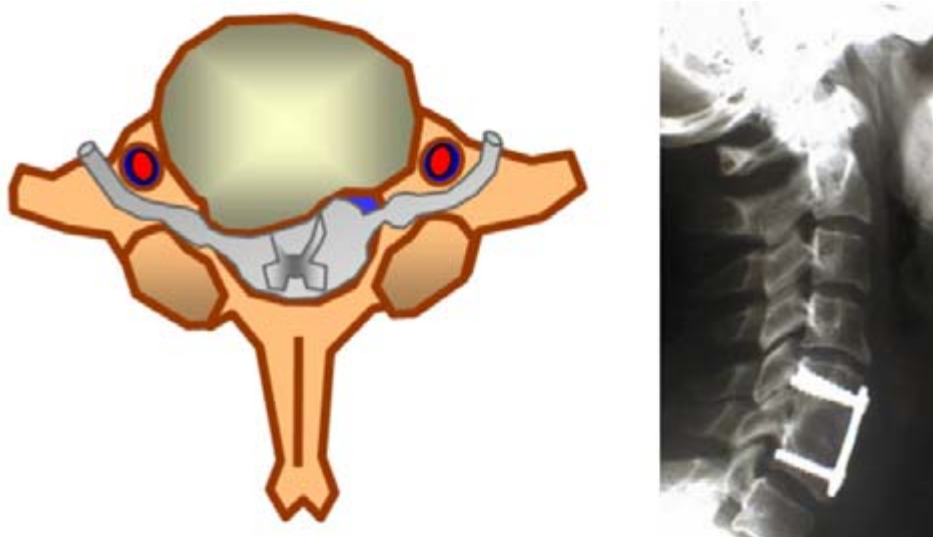Las lesiones por hernias de disco en la región torácica son poco frecuentes, para su tratamiento se recomienda el abordaje posterolateral o anterior debido al alto riesgo de lesión neurológica.

### Tratamiento quirúrgico de las hernias de los discos lumbares

Para el tratamiento de las hernias de discos lumbares el abordaje posterior es el más utilizado por la facilidad de acceso y menor riesgo de daño al tejido perioperatorio. Se recomienda el control radiográfico para localizar el nivel exacto por intervenir, la disección muscular y la liberación radicular en un solo lado se ha reportado con mejores resultados de recuperación en pacientes con un solo nivel de lesión discal.

Una vez expuesto el espacio interlaminar deseado, se reseca el ligamento amarillo y se explora el canal raquídeo para localizar al anillo fibroso, la localización del prolapso discal o su contenido libre será de acuerdo con lo observado en los estudios de imagenología procurando evitar lesionar las estructuras nerviosas con manipulación innecesaria; es conveniente vaciar el disco del contenido nuclear y fragmentos libres del anillo fibroso interno evitando erosionar las plataformas vertebrales. La resección parcial de las facetas articulares es necesaria cuando son las responsables de la compresión radicular (máximo un tercio). Entre las complicaciones del procedimiento se encuentran las fístulas de duramadre por desgarro, por lo que es recomendable efectuar una cuidadosa exploración antes de proceder al cierre de la herida, incluyendo la maniobra de valsalva.

Es muy importante tener presente que en el tratamiento de la hernia de disco el objetivo principal es únicamente la descompresión del tejido nervioso, por lo que no debe ser considerado como tratamiento definitivo, el daño estructural al disco existe y la evolución natural debe ser prevista e informada al paciente; me

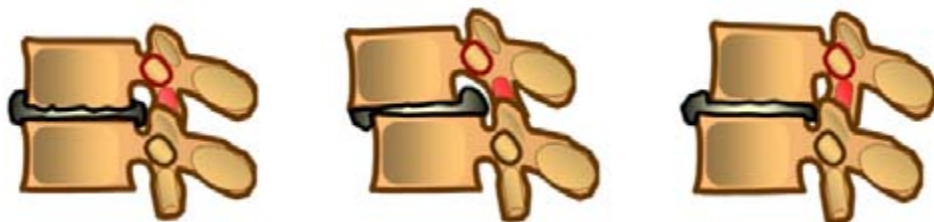

**Figura 9.** Radiografía de fijación quirúrgica anterior con injerto óseo intersomático y placa.

refiero de manera específica al colapso en el espacio intervertebral, así como a deslizamientos (listesis) que pueden comprometer en un futuro la estabilidad de la columna y dar origen a dolor articular y dolor radicular por compresión, llegando a la discartrosis con la posibilidad de requerir nuevos tratamientos específicos, inclusive quirúrgicos para liberación y fusión ósea (*Figura 10*).

### Otras técnicas quirúrgicas para el tratamiento de la hernia discal

- **Terapia intradiscal electrotérmica**  
El procedimiento conocido como IDET se realiza mediante la inserción percutánea de una guía térmica especialmente diseñada para este fin, se procede a incrementar la temperatura de forma controlada del material discal, lo que puede devenir en el encogimiento del disco y una consecuente disminución del dolor. Las indicaciones para la IDET son el dolor discogénico. Otra indicación es la presencia de trastornos discales en varios niveles y puede ser empleada de forma concomitante con ALIF, lo que puede disminuir el número de niveles requeridos para su fusión.
- **Nucleoplastia térmica**  
La nucleoplastia térmica o NT incluye la remoción del material discal mediante el uso de una guía con una resistencia de baja temperatura que desintegra el núcleo del disco mediante la formación de un campo de plasma en sus componentes de hidrógeno y oxígeno para luego ser evacuados por medio de la misma cánula, seguida de un tratamiento térmico al material residual adyacente. Las indicaciones para la NT incluyen el dolor discogénico de origen degenerativo, así como protrusiones o rupturas discales que condicionan radiculopatías.
- **Reemplazo artificial de disco**  
El concepto de un dispositivo protético para el disco intervertebral no es nuevo y data de los años 50 en la búsqueda de un sistema que permita la movilidad y conserve la alineación a nivel de la columna vertebral. Las indicaciones que se han descrito hasta el momento incluyen a la enfermedad degenerativa



**Figura 10.** Evolución de la hernia de disco, con colapso del espacio intervertebral y listesis anterior o posterior.



discal, síndrome posnucleotomía, desgaste discal interno, fusión vertebral fallida, inestabilidad, núcleo pulposo herniado y otras que siguen explorándose. Los resultados reportados hasta ahora varían entre 41% y 92.5% dependiendo de los autores y de los implantes empleados.

- **Microdiscectomía estándar**  
Descrita en 1934 por Mixter y Barr mediante la realización de una laminectomía y popularizada en 1968 por Williams. Se realiza mediante una pequeña incisión cutánea, remoción parcial de la lámina del lado afectado y en caso necesario una facetectomía medial, se rechaza la raíz nerviosa, se expone el disco y se procede a su extracción, tanto del núcleo como del anillo para evitar redundancias del mismo. Se han descrito buenos resultados en algunas series que llegan hasta 92% de eficiencia en seguimientos a 10 años.<sup>8,9</sup>
- **Discectomía percutánea automatizada**  
Descrita en 1985 por Onik y cols. Mediante el uso de una guía pequeña de 2 mm de diámetro, que se reporta, disminuye el riesgo de lesión neurológica, mientras un sistema automático de succión permite la remoción segura del material discal. Se han publicado buenos resultados desde 37% hasta 83% con seguimientos a un año. Las contraindicaciones incluyen: la estenosis lumbar, estenosis del receso lateral, quistes sinoviales articulares, fragmentos libres secuestrados y protrusión discal con un espacio intersomático disminuido.
- **Quimionucleólisis lumbar con quimiopapaína**  
Descrita inicialmente en 1961 por Barr, Smith y cols. Mediante la inyección de quimiopapaína (una enzima natural derivada de la papaya) en el centro del disco que se reporta, permite la absorción bioquímica del tejido formado por colágeno. La única indicación para este procedimiento es la ciática incoercible que no responde a tratamiento conservador y con hernias discales no contenidas.
- **Discectomía endoscópica percutánea**  
Reportada en 1993 por Mayer y Brock. Se realiza por medio de un endoscopio que permite ver el disco en forma directa. Los resultados exitosos van de 47% hasta 92.3% dependiendo del autor.<sup>8-10</sup>
- **Microdiscectomía transforaminal endoscópica**  
Se diferencia de otros procedimientos percutáneos para discectomía en que se obtiene una visualización directa del espacio epidural, su patología y las estructuras neuroanatómicas. Se realiza mediante la colocación de una cánula en el “triángulo de trabajo neurológico”, formado por la raíz emergente, la plataforma vertebral proximal inferior y la faceta articular superior, se introduce entonces el foraminoscopio y bajo visión directa se realiza la remoción del tejido discal y en caso necesario se realiza la remodelación del foramen.<sup>9</sup>

- **Microdissectomía lumbar esterotáxica**  
Descrita inicialmente por Koutroulvelis y Lang en 1996, y su característica es el uso de un marco transversal fijo al suelo, que asistido por medio de TAC permite la ubicación del sitio afectado donde se colocará el nucleotomo. Las contraindicaciones son pacientes con espondilosis, espondilolistesis, estenosis vertebral o hipertrofia facetaria severa.<sup>13</sup>
- **Dissectomía laparoscópica**  
Descrita por primera vez en 1991 por Obenchain y Cloyd. Existen dos abordajes, el transperitoneal y el retroperitoneal, siendo el resto del procedimiento semejante para ambos sitios de entrada, donde se obtiene visión directa del nivel afectado corroborado por fluoroscopia, se procede a la remoción del disco desde su cara anterior o lateral respectivamente. Se han descrito resultados satisfactorios aunque las series son demasiado pequeñas para ser validadas.<sup>14</sup>
- **Dissectomía laser percutánea**  
Reportada por Choy y cols. en 1992 como una alternativa viable para el tratamiento de la patología del disco mediante el uso del rayo laser. Se reportan índices de éxito que varían del 78% al 85% con seguimientos de hasta 26 meses. Las complicaciones incluyen discitis, perforación abdominal, síndromes medulares secundarios al procedimiento y daño a estructuras mielorrádiculas adyacentes.<sup>15,16</sup>
- **Trasplante discal lumbar**  
En estudios experimentales descritos desde 1994 por Frick y cols. describen la remoción de los discos L2-L3 y L4-L5 de perros incluyendo parte de la plataforma vertebral supra e infrayacente y posteriormente reinsertados en espacios contrarios, es decir, en el espacio que no le correspondía. Sus resultados indican que es posible la realización de esta cirugía.<sup>17</sup>

## BIBLIOGRAFÍA

1. Kridwell KH, De Wald RL: *Spinal Surgery*. J. B. Lippincott Co, 1992: 1: 675-770.
2. White III AA, Panjabi MM: *Clinical biomechanics of the spine*. 2a. ed, Lippincott Williams & Wilkins Co, 1990: 3-18.
3. Reddy P, Williams R, Willis B, Nanda A: Pathological evaluation of intervertebral disc tissue specimens after routine cervical and lumbar decompression. A cost benefit analysis retrospective study. *Surg Neurol* 2001; 56(4): 252-255.
4. Maroon JC, Allen RC: A retrospective study of 1,054 APLD cases: A twenty-month clinical follow-up at 35 US centers. *J Neurosurg* 1989; 10: 335-337.
5. Cagill H, Alleyne Jr., Gerald E, Rodts Jr: Current and future approaches to lumbar disc surgery (A Literature Review), Atlanta, Ca., Medscape General Medicine, Emory University School of Medicine, 1999; 1(1): 1999.
6. Wilson DH, Harbaugh R: Microsurgical and standard removal of the protruded lumbar disc: a comparative study. *Neurosurgery* 1981; 8(4): 422-427.
7. Savitz MH: Minilaminotomy as an alternative to laminectomy or microdiscectomy: ten years experience. *My Sinai J Med* 1991; 58(2): 165-167.

8. Castro WH, Jerosch J, Schilgen M, Schulitz KP: Automated percutaneous nucleotomy: restricted indications based on CT scan appearance. *Neurosurg Clin N Am* 1996; 7(1): 43-47.
9. Mayer HM, Brock M: Percutaneous endoscopic discectomy: surgical technique and preliminary results compared to microsurgical discectomy. *J Neurosurg* 1993; 78(2): 216-225.
10. Kambin P: Diagnostic and therapeutic spinal arthroscopy. *Neurosurg Clin N Am* 1996; 7(1): 65-76.
11. Savitz MH: Same-day microsurgical arthroscopic lateral-approach laser-assisted (SMALL) fluoroscopic discectomy. *J Neurosurg* 1994; 80(6): 1039-1045.
12. Leu HF, Hauser RK: Percutaneous endoscopic lumbar spine fusion. *Neurosurg Clin N Am* 1996; 7(1): 107-117.
13. Mathews HH: Transforaminal endoscopic microdiscectomy. *Neurosurg Clin N Am* 1996; 7(1): 59-63.
14. Obenchain TG, Cloyd D: Laparoscopic lumbar discectomy: description of transperitoneal and retroperitoneal techniques. *Neurosurg Clin N Am* 1996; 7(1): 77-85.
15. Choy DS, Ascher PW, Saddekni S: Percutaneous laser disc decompression. A new therapeutic modality. *Spine* 1992; 17(8): 949-956.
16. Yeung AT: *Consideration for the use of the KTP laser for disc decompression and ablation*. In: Sherk HH (ed): *Spine: State of the Art Reviews. Laser Discectomy*.
17. Frick SL, Hanley EN Jr., Meyer RA Jr. et al: Lumbar intervertebral disc transfer. A canine study. *Spine* 1994; 19(16): 1826-1835.