



<https://doi.org/10.24245/mim.v40iSeptiembre.9718>

## Mucormicosis: estudio retrospectivo a 5 años en un hospital de tercer nivel de la Ciudad de México

### Mucormycosis: 5-year retrospective study in a third level hospital in Mexico City.

Carolina González Rivera,<sup>1</sup> Misael González Ibarra,<sup>3</sup> Sandra Edith Duran Juárez,<sup>4</sup> Jesús Guillermo Hernández García,<sup>4</sup> Bernardo Guerrero del Moral,<sup>4</sup> Roberto Arenas Guzmán<sup>2</sup>

#### Resumen

**OBJETIVO:** Determinar la incidencia, factores de riesgo, hallazgos clínicos y desenlace de los pacientes con mucormicosis.

**MATERIALES Y MÉTODOS:** Estudio retrospectivo, observacional, transversal, no experimental, unicéntrico y analítico efectuado en pacientes atendidos entre los meses de enero de 2017 y diciembre de 2022 en el Hospital Juárez de México. Se analizaron los expedientes de los pacientes con examen directo, cultivo o estudio histopatológico positivo para mucormicosis.

**RESULTADOS:** Se registraron 14 pacientes con mucormicosis. La mediana de edad fue de 51 años y la mayoría eran mujeres (n = 9). La mucormicosis rino-órbito-cerebral fue la más frecuente. Once pacientes tenían diabetes mellitus no controlada. Los casos anuales de mucormicosis aumentaron notablemente al final de la pandemia COVID-19 durante 2022.

**CONCLUSIONES:** La mucormicosis es una enfermedad fúngica invasiva que es más frecuente en pacientes inmunodeprimidos. En este estudio su mayor prevalencia fue en sujetos con diabetes mellitus descompensada y la variedad clínica más frecuente fue la rino-órbito-cerebral. Se notó un incremento al final de la pandemia de COVID-19.

**PALABRAS CLAVE:** Mucormicosis; incidencia; mortalidad; diabetes; inmunodeprimidos; zigomicetos, COVID-19.

#### Abstract

**OBJECTIVE:** To determine the incidence, risk factors, clinical findings and outcome of patients at Hospital Juarez of Mexico.

**MATERIALS AND METHODS:** Retrospective, observational, cross-sectional, non-experimental, single-center and analytical study was done including the records of patients with direct examination, culture or histopathological study positive for mucormycosis. The incidence by year and demographic and clinical characteristics were studied from January 2017 to December 2022 at the Hospital Juarez of Mexico.

**RESULTS:** A total of 14 patients with mucormycosis were identified. The median age was 51 years, and the majority were women (n = 9). The site of involvement was rhino-orbito-cerebral mucormycosis in the entire sample. Eleven patients had uncontrolled diabetes mellitus. Annual cases of mucormycosis increased notably at the end of the COVID-19 pandemic during 2022.

**CONCLUSIONS:** Mucormycosis is an invasive fungal disease most seen in immunocompromised patients. In this study, its highest prevalence was in decompensated diabetes mellitus and the clinical variety was rhino-orbito-cerebral. An increase was noted at the end of the COVID-19 pandemic.

**KEYWORDS:** Mucormycosis; Incidence; Mortality; Diabetes; Immunosuppressed; Zygomycetes; COVID-19.

<sup>1</sup> Internista. Diplomado en Micología Médica.

<sup>2</sup> Jefe de la Sección de Micología. Titular del Diplomado en Micología Médica. Hospital General Dr. Manuel Gea González, Ciudad de México.

<sup>3</sup> Jefe del Laboratorio de Inmunoalergología y Micología Médica, División de Investigación.

<sup>4</sup> Residente de Medicina Interna. Hospital Juárez de México, Ciudad de México.

**Recibido:** 5 de abril 2024

**Aceptado:** 17 de julio 2024

#### Correspondencia

Carolina González Rivera  
carolin\_et@hotmail.com

#### Este artículo debe citarse como:

González-Rivera C, González-Ibarra M, Duran-Juárez SE, Hernández-García JG, Guerrero-del Moral B, Arenas-Guzmán R. Mucormicosis: estudio retrospectivo a 5 años en un hospital de tercer nivel de la Ciudad de México. Med Int Méx 2024; 40 (8): 472-478.



## ANTECEDENTES

La mucormicosis es una enfermedad fúngica invasiva. En pacientes inmunodeprimidos se ha visto mayor incidencia. La forma de mucormicosis más frecuente es la rino-órbito-cerebral en un porcentaje del 25 al 40%, le siguen la pulmonar (25-30%), de tejidos cutáneos-blandos (20-25%), gastrointestinal (2-11%) y diseminada (5-20%); se ha reportado en otros sitios como huesos, articulaciones, corazón y peritoneo.<sup>1,2</sup>

En México los datos estadísticos con respecto a la mucormicosis son escasos; sin embargo, se ha observado un incremento en los años recientes, por lo que se le considera una micosis emergente.<sup>3</sup> Romero y su grupo<sup>4</sup> comunicaron 12 casos de mucormicosis rinocerebral en el Hospital General de México en pacientes que padecían diabetes mellitus de 1993 al 2000.

En 2004, en ese mismo hospital, Castillo y colaboradores comunicaron 13 casos en un periodo de 5 años.<sup>4,5</sup> Bonifaz y su grupo<sup>3</sup> comunicaron 115 casos de mucormicosis con daño cutáneo en un hospital de tercer nivel en México de 1985 a 2019 (35 años), 18 de estos casos fueron resultado de una mucormicosis cutánea primaria y en 97 consecuencia de una mucormicosis cutánea secundaria a la variedad rino-órbito-cerebral.

El 11 de junio de 2021 la OPS emitió alerta epidemiológica de mucormicosis asociada con COVID-19, con incremento de casos en el primer semestre del año. La variante más frecuente fue la mucormicosis rino-órbito-cerebral. India es el primer país con casos relacionados con COVID-19 (n = 187).<sup>6</sup> Los pacientes con función fagocítica deficiente tienen mayor riesgo de adquirir infecciones micóticas, como la mucormicosis.

El diagnóstico de laboratorio es por examen directo, histopatológico y cultivo porque es un hongo angioinvasor que produce necrosis. Cuan-

do hay trombosis la tinción que más se utiliza es la plata de metenamina de Grocott-Gomori que muestra hifas en forma de cinta que forman ángulos rectos.<sup>7</sup>

El objetivo de este trabajo fue: determinar la incidencia, los factores de riesgo y los hallazgos clínicos de mucormicosis en pacientes del Hospital Juárez de México.

## MATERIALES Y MÉTODOS

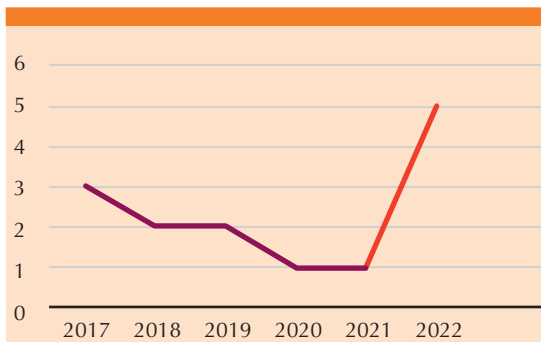
Estudio observacional, retrospectivo, transversal, no experimental y analítico, en el que se recopilaron los datos de la Sección de Inmunoalergología y Micología Médica del Hospital Juárez de México, de enero de 2017 a diciembre de 2022, de pacientes con diagnóstico confirmado de mucormicosis por estudio histopatológico, examen directo o por aislamiento del hongo. Se estudió la incidencia por año y las características demográficas y clínicas.

El análisis de datos se hizo a través de una hoja de cálculo de Excel de Microsoft Office 2019 para Windows, con medidas de tendencia central y de dispersión.

## RESULTADOS

Se obtuvo una muestra de 14 pacientes con mucormicosis. La incidencia por año se muestra en la **Figura 1**. La edad promedio de los pacientes fue de  $51.87 \pm 13$  años, con límites de 15 y 72 años. Fue más frecuente en mujeres (9 de 14). Las características demográficas y clínicas de la población se muestran en el **Cuadro 1**.

De los 14 pacientes, 11 tenían diabetes mellitus, todos estaban descompensados, 6 padecían hipertensión, 8 enfermedad renal crónica, 5 habían recibido corticosteroides en un periodo menor a un mes, 1 era usuario de drogas y 2 tenían infección por SARS-CoV-2. La variante clínica más frecuente fue la rino-cerebral. **Figura 2**



**Figura 1.** Incidencia de casos de mucormicosis por año.

**Cuadro 1.** Características demográficas y clínicas de la población (n = 14)

Total		n
Edad	15-35	1
	36-55	5
	56-72	8
Sexo	Femenino	9
	Masculino	5
	<b>Sí</b>	<b>No</b>
Diabetes	11	3
Diabetes mellitus descompensada	11	3
Hipertensión	6	8
Enfermedad renal crónica	8	6
VIH	0	14
Neoplasia	0	14
Tratamiento con corticosteroides	5	9
Consumo de drogas	1	13
COVID-19	2	12

Los 11 sujetos con diabetes ingresaron al hospital por descompensación simultánea (cetoacidosis, estado hiperosmolar). De ellos, 4 fallecieron.

Se analizó la coexistencia de otros hallazgos clínicos: hipertensión arterial sistémica, enfermedad renal crónica, infección por virus de inmunodeficiencia humana, neoplasias, hemotrasplante o trasplante de órgano sólido.

Durante el estudio inició la pandemia de COVID-19. Esta infección implicó un estado de inmunosupresión, aunado a la administración indiscriminada de corticosteroides para el tratamiento de la COVID grave. **Figura 3**

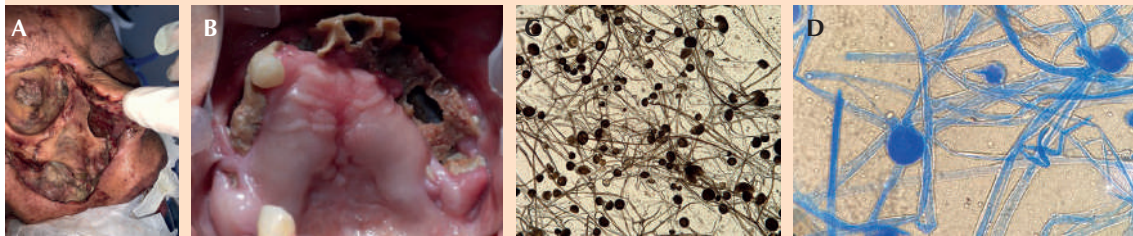
Cinco pacientes fallecieron y nueve se dieron de alta. La edad media de los pacientes supervivientes fue de 46.7 años, mientras que la de los que fallecieron fue de 51.8 años. De los 5 pacientes que fallecieron, 4 eran mujeres. De los pacientes egresados 4 eran hombres.

### DISCUSIÓN

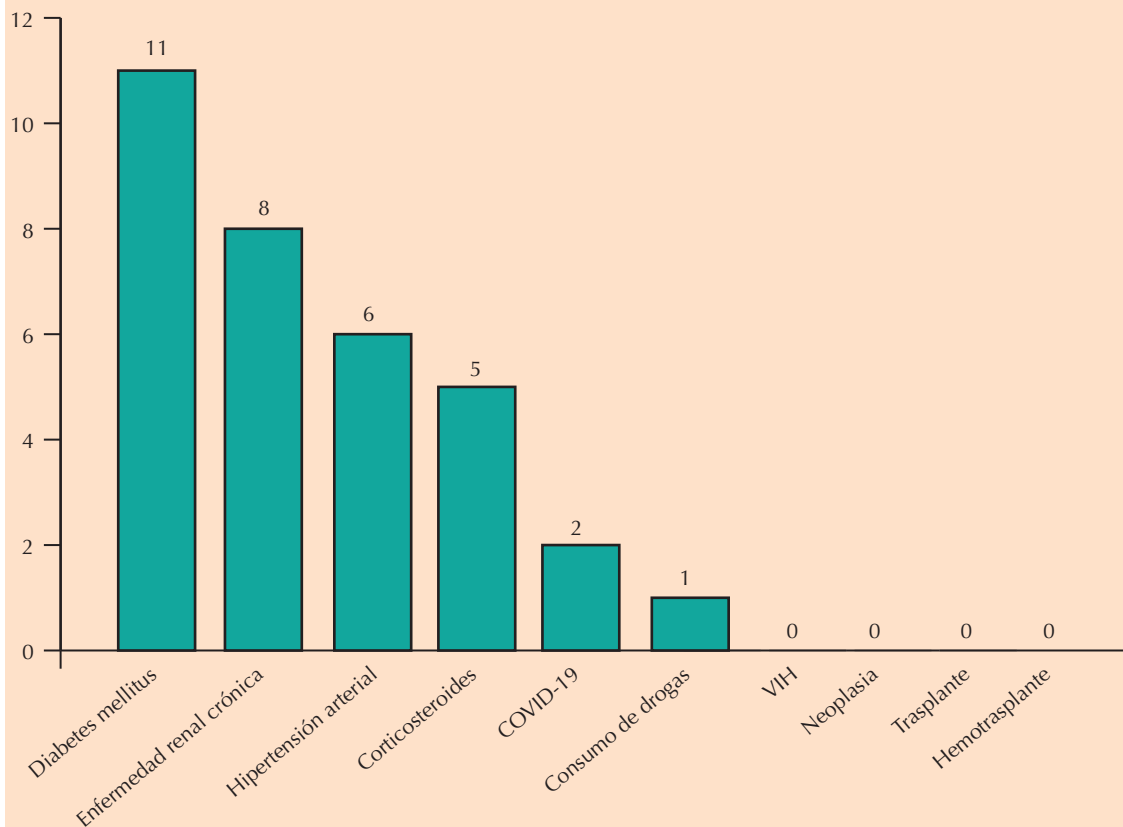
La mucormicosis, también llamada hifomicosis destruens, es una enfermedad poco frecuente que pertenece a las micosis sistémicas del reino Fungae, división Eumycota, phylum Glomeromycota, subfilo Mucoromycotina, clase Glomeromycetes, orden Mucorales y Entomophthorales.<sup>8,9</sup> La mucormicosis es una infección oportunista que, principalmente, afecta a pacientes inmunodeprimidos.<sup>10</sup> Las vías respiratorias superiores son el punto de entrada de los Mucorales.

En este estudio se encontraron 14 casos con resultado micológico positivo para mucormicosis en los últimos 5 años, de 2017 a 2022, que incluyó el periodo de la pandemia por COVID-19 de 2019 a 2022. Hubo un recuento de 3 pacientes por año con aumento de casos en 2022. Debido a la administración indiscriminada de esteroides como tratamiento inicial contra la COVID-19, la mortalidad fue alta en esos años a causa del síndrome de insuficiencia respiratoria aguda grave que ocasionaba esta infección, que podía o no causar mucormicosis y, al permanecer los pacientes orointubados, podían ser infradiagnosticados.

La mayoría de los pacientes eran mujeres (9 de 14), el principal factor asociado en 11 pacientes fue la diabetes mellitus; todos tenían



**Figura 2.** A. Imagen posquirúrgica por mucormicosis rino-orbital. B. Osteonecrosis del paladar. C. *Rhizopus* spp. Examen directo. Esporangio con apófisis poco marcada, esporangióforo ramificado, rizoides y esporangiosporas. D. *Mucor* spp. No hay apófisis, esporangio globoso, esporangióforo ramificado.



**Figura 3.** Hallazgos clínicos en pacientes con mucormicosis.

descompensación (cetoacidosis y estado hiperosmolar) y 4 fallecieron. La diabetes mellitus descompensada o descontrolada (cetosis, estado hiperosmolar o simple hiperglucemia) es el principal factor predisponente para padecer mucormicosis.<sup>11</sup>

Los factores predisponentes de mucormicosis son diversos. La diabetes implica un estado de insuficiencia microvascular que, en el caso de la cetoacidosis, promueve el crecimiento fúngico. La inmunidad innata está alterada por la disfunción de células polimorfonucleares; en cambio, en la inmunidad adaptativa las citocinas son las que están afectadas.<sup>12</sup>

Las especies de *Rhizopus* tienen un sistema ce-tonas reductasa que prospera en glucosas altas y condiciones acidóticas. En este estudio, todos los pacientes con diabetes mellitus tenían descompensación. En las concentraciones plasmáticas normales se inhibe *Rhizopus*; en cambio, las concentraciones altas de glucosa en plasma (cetoacidosis y estado hiperosmolar) estimulan su crecimiento.<sup>13</sup>

Se analizó el SARS-CoV-2 como factor predisponente de mucormicosis porque esta infección implica inmunosupresión, además de la administración de corticosteroides como tratamiento, lo que desencadenó la diabetes mellitus tipo 2 y el descontrol glucémico. El SARS-CoV-2 entra en las células beta-pancreáticas y causa deterioro en la secreción de insulina.<sup>14</sup> Sin embargo, en este estudio solo hubo dos pacientes que padecieron SARS-CoV-2 y eran diabéticos.

Respecto a la incidencia entre el periodo pandemia y no pandemia hubo aumento en 2022, con 5 casos; en cambio durante 2020 y 2021 solo se obtuvo un caso por año, probablemente por el infradiagnóstico ante la rápida mortalidad de los pacientes con esta infección. En otros estudios efectuados durante la pandemia, el tiempo entre el ingreso del paciente y el diagnóstico de

mucormicosis fue más corto debido a la escasa supervivencia y al aumento de la mortalidad en pacientes con SARS-CoV-2 porque por el tiempo y la evolución natural de la enfermedad no se les practicaba cirugía.<sup>15,16</sup>

Con la base fisiopatológica en la amplificación del riesgo de mucormicosis debido al deterioro de la migración de neutrófilos, ingestión y fusión de fagolisosomas causado por los corticosteroides, se analizó su administración en esta población.<sup>17</sup> Se encontró que se administraron más corticosteroides por enfermedades inflamatorias durante el último mes previo a su ingreso que por infección por SARS-CoV-2, lo que condujo al descontrol glucémico (cetoacidosis y estado hiperosmolar) y propició la mucormicosis.

La frecuencia de enfermedad renal crónica, neoplasias, trasplante de órgano sólido, hemo-trasplante, enfermedades autoinmunitarias y consumo de drogas no fue significativa en esta muestra porque los pacientes no las manifestaron.

La mortalidad dependió de la extensión y afectación de la mucormicosis rino-órbito-cerebral y no de la gravedad de la infección por SARS-CoV-2. El tratamiento indicado a los pacientes fue anfotericina B y la intervención del equipo quirúrgico (Otorrinolaringología y Cirugía Maxilofacial). La mucormicosis se caracteriza por angioinvasión, lo que lleva a trombosis de vasos y del tejido que ocasiona necrosis.<sup>18</sup> En todos los casos comunicados la variante clínica prevalente fue rino-órbito-cerebral. El tratamiento temprano con antibiótico y quirúrgico, así como el control temprano de las comorbilidades y factores de riesgo asociados, llevaron a la supervivencia del 64% de los pacientes.

El tratamiento se basa en anfotericina B. La anfotericina B desoxicolato se ha administrado durante años por su bajo costo y disponibilidad



en México; sin embargo, en ocasiones su toxicidad limita su prescripción, por lo que se sugiere la anfotericina B de complejo lipídico o anfotericina B liposomal.<sup>2,19</sup> Posterior al tratamiento intrahospitalario con anfotericina B los triazoles orales, como posaconazol e isavuconazol, son el tratamiento indicado.<sup>19</sup>

En la actualidad las opciones terapéuticas son limitadas en comparación con otras infecciones micóticas. Se están estudiando dos agentes: oteseconazol y fosfomanogepix como tratamientos prometedores. El oteseconazol es un tetrazol oral e inhibidor de Cyp51, misma enzima que Erg11, responsable de la síntesis de esteroides. El fosfomanogepix es una enzima que inhibe Gwt1, proteína indispensable en la vía del glicosilfosfotidil inositol.<sup>20</sup> Sin embargo, debemos esperar un tiempo para poder prescribir estos fármacos a nuestra población.

### Limitaciones

Las limitaciones del estudio se observaron durante la pandemia; al tener pacientes orintubados, la exploración física bucal únicamente se hacía al momento de la intubación.

### CONCLUSIONES

La mucormicosis es una enfermedad que amenaza la vida, es oportunista en pacientes inmunodeprimidos; la mayor frecuencia prevaleció en pacientes con diabetes descompensada, lo que implicó mayor riesgo de mortalidad. Debe llevarse a cabo una exploración física adecuada en los pacientes con mayor riesgo de contraer mucormicosis y proporcionar un tratamiento interdisciplinario.

### REFERENCIAS

1. Reid G, Lynch JP, Fishbein MC, Clark NM. Mucormycosis. *Semin Respir Crit Care Med* 2020; 41 (1): 99-114. doi: 10.1055/s-0039-3401992

2. Skiada A, Drogari-Apiranthitou M, Pavleas I, Daikou E, Petrikos G. Global cutaneous mucormycosis: A systematic review. *J Fungi* 2022; 8. doi: 10.3390/jof8020194
3. Bonifaz A, Tirado-Sánchez A, Hernández-Medel ML, Kasack JJ, et al. Mucormycosis with cutaneous involvement. A retrospective study of 115 cases at a tertiary care hospital in Mexico. *Australas J Dermatol* 2021; 62 (2): 162-7. doi: 10.1111/ajd.13508
4. Romero-Zamora JL, Bonifaz A, Sánchez CJ, Lagunas-Ramírez A, Hidalgo-Loperena H. Mucormicosis rinocerebral. Reporte de doce casos. *Rev Med Hosp Gen Mex* 2000; 63 (3): 178-184.
5. Castillo Garcia AL. Experiencia de mucormicosis en el Hospital Juárez de México. *Medicina interna. Rev Hosp Jua Mex* 2004; 71 (1): 3-13.
6. Nucci M, Engelhardt M, Hamed K. Mucormycosis in South America: A review of 143 reported cases. *Mycoses. Blackwell Publishing Ltd*; 2019; 62: 730-8. doi: 10.1111/myc.12958.
7. Cornely OA, Alastruey-Izquierdo A, Arenz D, Chen SCA, et al. Global guideline for the diagnosis and management of mucormycosis: an initiative of the European Confederation of Medical Mycology in cooperation with the Mycoses Study Group Education and Research Consortium. *Lancet Infect Dis* 2019; 16: e405-21. doi: 10.1016/S1473-3099(19)30312-3
8. Jiang N, Zhao G, Yang S, Lin J, Hu L, et al. A retrospective analysis of eleven cases of invasive rhino-orbito-cerebral mucormycosis presented with orbital apex syndrome initially. *BMC Ophthalmol* 2016; 16 (1). doi: 10.1186/s12886-016-0189-1
9. Walther G, Wagner L, Kurzai O. Updates on the taxonomy of mucorales with an emphasis on clinically important taxa. *J Fungi* 2019; 5. doi: 10.3390/jof5040106
10. Gorjón PS, Pérez PB, Caletrio ÁB, Muñoz Herrera ÁM, et al. Rhino-orbito-cerebral mucormycosis, a retrospective study of 7 cases. *Acta Otorrinolaringologica (English Edition)* 2010; 61 (1): 48-53. doi: 10.1016/s2173-5735(10)70008-9
11. Zobairy H, Salem MM, Ghajarzadeh M, Mirmosayyeb O, Mirsalehi M. Diabetes mellitus and other underlying conditions in patients with coronavirus disease 2019 associated rhino-orbito-cerebral mucormycosis: a systematic review and meta-analysis. *J Laryngol Otol* 2022; 136: 788-98. doi: 10.1017/S0022215122001074
12. Morales-Franco B, Nava-Villalba M, Medina-Guerrero EO, Sánchez-Nuño YA, et al. Host-pathogen molecular factors contribute to the pathogenesis of *Rhizopus* spp. in diabetes mellitus. *Curr Trop Med Rep* 2021; 8: 6-17. doi: 10.1007/s40475-020-00222-1
13. Camara-Lemarroy CR, González-Moreno EI, Rodríguez-Gutiérrez R, Rendón-Ramírez EJ, et al. Clinical features and outcome of mucormycosis. *Interdiscip Perspect Infect Dis* 2014; 2014. doi: 10.1155/2014/562610
14. Shrestha DB, Budhathoki P, Raut S, Adhikari S, et al. New-onset diabetes in COVID-19 and clinical outcomes: A



- systematic review and meta-analysis. *World J Virol* 2021; 10 (5): 275-87. doi: 10.5501/wjv.v10.i5.275
15. Özbek L, Topçu U, Manay M, Esen BH, et al. COVID-19-associated mucormycosis: a systematic review and meta-analysis of 958 cases. *Clin Microbiol Infect* 2023; 29: 722-31. doi: 10.5501/wjv.v10.i5.275
  16. Watanabe A, So M, Mitaka H, Ishisaka Y, et al. Clinical features and mortality of COVID-19-associated mucormycosis: A systematic review and meta-analysis. *Mycopathologia* 2022; 187: 271-89. doi: 10.1007/s11046-022-00627-8
  17. Hoenigl M, Seidel D, Carvalho A, Rudramurthy SM, et al. The emergence of COVID-19 associated mucormycosis: a review of cases from 18 countries. *Lancet Microb* 2022; e543-52. doi: 10.1016/S2666-5247(21)00237-8
  18. Skiada A, Lass-Floerl C, Klimko N, Ibrahim A, et al. Challenges in the diagnosis and treatment of mucormycosis. *Medical Mycology*. Oxford University Press; 2018; 56: S93-101. doi: 10.1093/mmy/myx101
  19. Alqarihi A, Kontoyiannis DP, Ibrahim AS. Mucormycosis in 2023: an update on pathogenesis and management. *Front Cell Infect Microbiol* 2023; 13. doi: 10.3389/fcimb.2023.1254919
  20. Smith C, Lee SC. Current treatments against mucormycosis and future directions. *PLoS Pathog* 2022; 18 (10). doi: 10.1371/journal.ppat.1010858

#### AVISO PARA LOS AUTORES

*Medicina Interna de México* tiene una nueva plataforma de gestión para envío de artículos. En: [www.revisionporpares.com/index.php/MIM/login](http://www.revisionporpares.com/index.php/MIM/login) podrá inscribirse en nuestra base de datos administrada por el sistema *Open Journal Systems* (OJS) que ofrece las siguientes ventajas para los autores:

- Subir sus artículos directamente al sistema.
- Conocer, en cualquier momento, el estado de los artículos enviados, es decir, si ya fueron asignados a un revisor, aceptados con o sin cambios, o rechazados.
- Participar en el proceso editorial corrigiendo y modificando sus artículos hasta su aceptación final.