



<https://doi.org/10.24245/mim.v40iAgosto.8634>

## Síndrome de Wallenberg asociado con disección vertebral espontánea

### Wallenberg syndrome associated with spontaneous vertebral dissection.

Luis Alfredo Hernández Villarroel,<sup>1</sup> Mercedes de Lera Alfonso<sup>2</sup>

#### Resumen

**ANTECEDENTES:** El síndrome de Wallenberg se origina por el infarto de la porción lateral y posterior al núcleo olivar inferior del bulbo raquídeo. Su diagnóstico suele ser un reto porque, con frecuencia, se manifiesta con síntomas inespecíficos o que se superponen con un ictus de la circulación anterior.

**CASO CLÍNICO:** Paciente masculino de 48 años, sin antecedentes personales de interés, quien consultó por padecer vértigo e inestabilidad. En la exploración física manifestó: síndrome de Horner izquierdo, ligera caída del paladar izquierdo, parálisis facial izquierda, ataxia, lateropulsión izquierda, hipoestesia en el hemicuerpo derecho. La prueba de Cover, impulso cefálico y la exploración HINTS fueron negativas. La tomografía computada (TC) de cerebro no mostró alteraciones y la angio-TC de troncos supraaórticos y polígono de Willis evidenció pérdida de la densidad del flujo de la arteria vertebral izquierda en sus segmentos V3 y V4. La resonancia magnética (RM) cerebral y la angio-RM de troncos supraaórticos y polígono de Willis mostraron focos de infartos agudos en la región lateral izquierda de bulbo raquídeo y la región posterior e inferomedial del hemisferio cerebeloso izquierdo y flujo filiforme en los segmentos V3 y V4 izquierdos.

**CONCLUSIONES:** La disección de la arteria vertebral es una causa importante para tener en cuenta y debe sospecharse en pacientes jóvenes.

**PALABRAS CLAVE:** Arteria vertebral; disección de la arteria vertebral; síndrome de Wallenberg; ictus cerebral.

#### Abstract

**BACKGROUND:** Wallenberg syndrome is caused by infarction of the lateral and posterior portion of the inferior olivary nucleus of the medulla oblongata. Its diagnosis is usually a challenge, since it frequently manifests with non-specific symptoms or that overlap with a stroke of the anterior circulation.

**CLINICAL CASE:** A 48-year-old male patient, with no personal history of interest, who consulted for vertigo and instability. On examination he presented: left Horner's syndrome, slight drooping of the left palate, left facial palsy, ataxia, left lateropulsion, hypoesthesia in the right hemibody. Cover test, cephalic imposed and HINTS test were negative. A computed tomography (CT) scan of the brain showed no alterations, and angio-CT of the supra-aortic trunks and circle of Willis showed loss of flow density of the left vertebral artery in its V3 and V4 segments. Subsequently, in brain magnetic resonance image (MRI) and MRI-angiography of the supra-aortic trunks and circle of Willis, acute infarct foci were observed in the left lateral region of the medulla oblongata and posterior and inferomedial region of the left cerebellar hemisphere, filiform flow in the left V3 and V4 segments.

**CONCLUSIONS:** Vertebral artery dissection is an important cause to consider and should be suspected in young patients.

**KEYWORDS:** Vertebral artery; Vertebral artery dissection; Wallenberg syndrome; Stroke.

<sup>1</sup> Residente de Neurocirugía.

<sup>2</sup> Neurología.

Hospital Clínico Universitario de Valladolid, Valladolid, España.

**Recibido:** 19 de febrero 2023

**Aceptado:** 30 de abril 2023

#### Correspondencia

Luis Alfredo Hernández Villarroel  
luisvango@hotmail.com

**Este artículo debe citarse como:** Hernández-Villarroel LA, De Lera-Alfonso M. Síndrome de Wallenberg asociado con disección vertebral espontánea. Med Int Méx 2024; 40 (7): 445-451.

## ANTECEDENTES

El síndrome de Wallenberg, denominado también síndrome bulbar lateral, se origina debido al infarto de la porción lateral y posterior al núcleo olivar inferior del bulbo raquídeo, región irrigada por la arteria cerebelosa posteroinferior.<sup>1</sup>

Entre las causas de isquemia de la circulación posterior están la cardioembolia, la enfermedad aterosclerótica, la enfermedad vascular del pequeño vaso o la disección de la arteria vertebral.<sup>2</sup>

Una afección poco frecuente como causa de evento vascular cerebral es la disección de la arteria vertebral, cuya incidencia anual es de 0.97/100,000.<sup>3</sup>

A pesar de que aproximadamente uno de cada cinco eventos cerebrovasculares afecta la circulación posterior, éste ha recibido menos atención y, con frecuencia, se ha tratado de forma distinta a los eventos cerebrovasculares de la circulación anterior. Entre las posibles causas de esto están las dificultades para establecer el diagnóstico, la falta de estudios no invasivos y las diferencias encontradas en la fisiopatología y los factores de riesgo. Su diagnóstico suele ser un reto porque con frecuencia se manifiesta con síntomas inespecíficos o que se superponen con un ictus de la circulación anterior.<sup>2</sup>

Se describe un caso de síndrome de Wallenberg asociado con disección de la arteria vertebral; se revisan sus características clínicas, fisiopatológicas, diagnósticas y terapéuticas.

## CASO CLÍNICO

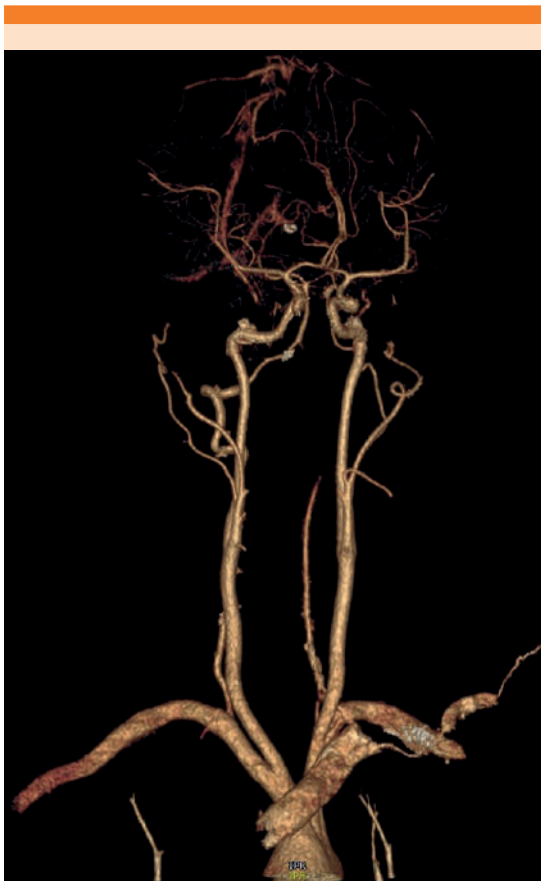Paciente masculino de 48 años, sin antecedentes personales de interés, que consultó al servicio de Urgencias por padecer vértigo e inestabilidad de 4 horas de evolución que aparecieron de manera brusca al despertar, acompañados de cervicalgia y cefalea hemicraneana izquierda

de localización occipital, náuseas y vómitos. Sin antecedentes de traumatismo cervical, manipulación o masaje en la región cervical.

*Exploración neurológica:* paciente alerta, consciente, orientado en tiempo, espacio y persona, obedecía órdenes sencillas y complejas, leve anisocoria a expensas de miosis en el ojo izquierdo, acompañada de ptosis. Sin déficit campimétrico, movimientos oculares conservados, úvula centrada con discreta caída del paladar izquierdo, parálisis facial central izquierda leve. El resto de los nervios craneales no mostró alteraciones, la fuerza y el tono muscular estaban conservados en ambos hemisferios. Con ataxia lateralizada hacia la izquierda. La prueba de Barany evidenció lateropulsión izquierda, hipoestesia en el hemisferio derecho con predominio en la extremidad inferior derecha. La prueba de Cover, impulso cefálico y la exploración HINTS resultaron negativas. Puntuación en la escala de accidentes cerebrovasculares de los Institutos Nacionales de la Salud (NIHSS) de 2 a expensas de parálisis facial izquierda e hipoestesia en la extremidad inferior derecha.

La tomografía computada de cerebro no mostró alteraciones y la angioTAC de troncos supraaórticos y polígono de Willis evidenció la pérdida de la densidad del flujo de la arteria vertebral izquierda desde V4 y ausencia de flujo en V2, con recanalización del segmento más distal (**Figura 1**). Debido a los hallazgos clínicos y radiológicos se estableció el diagnóstico de disección de la arteria vertebral izquierda.

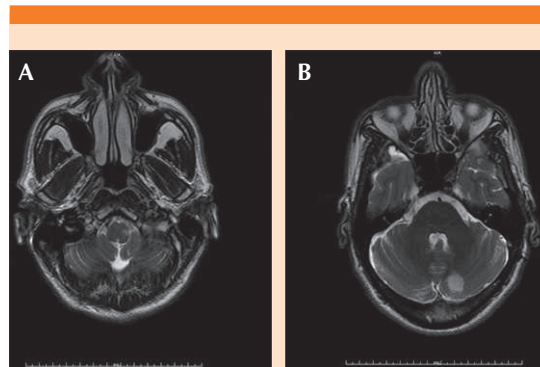
Cinco días después del ingreso, la resonancia magnética cerebral y la angiorresonancia de troncos supraaórticos y polígono de Willis evidenciaron focos de infartos agudos en la región lateral izquierda del bulbo raquídeo y la región posterior e inferomedial del hemisferio cerebeloso izquierdo (**Figura 2**). Las arterias vertebrales se encontraron permeables con flujo filiforme



**Figura 1.** Angiotomografía computada de troncos supraaórticos y polígono de Willis que muestra pérdida de la densidad de flujo de la arteria vertebral izquierda desde la parte distal del segmento V2 hasta V4 con recanalización del segmento más distal, probablemente por efecto hemodinámico. Flujo en la arteria vertebral derecha.

en los segmentos V3 y V4 izquierdos, hallazgos compatibles con disección de la arteria vertebral izquierda en los segmentos mencionados.

Además, se completó el estudio etiológico con base en el protocolo diagnóstico de evento vascular cerebral en un paciente joven, en el que el hemograma, la bioquímica sanguínea y el perfil lipídico fueron normales. No se encon-



**Figura 2.** Resonancia magnética cerebral, proyección axial, secuencia T2, que muestra infarto en la región lateral del bulbo izquierdo (A) y en la posterior del hemisferio cerebeloso izquierdo (B).

traron alteraciones en el estudio de hormonas tiroideas; el estudio serológico y PCR para virus respiratorio fueron negativos. Los anticuerpos antinucleares y anticitoplasma de neutrófilos resultaron negativos. Por tanto, no se demostró algún proceso subyacente que pudiera causar el evento vascular, aparte de la disección de la arteria vertebral.

Se dio tratamiento con doble antiagregación (ácido acetilsalicílico 100 mg al día y clopidogrel 75 mg al día), pregabalina 25 mg cada 12 horas y rehabilitación motora de forma temprana, con lo que el paciente tuvo una evolución clínica favorable, sin complicaciones sistémicas. Fue dado de alta al octavo día. Para la prevención secundaria se prescribió doble antiagregación durante al menos tres meses.

## DISCUSIÓN

Las arterias vertebrales son parte importante del sistema vertebrobasilar, proporcionan aproximadamente el 30% del flujo sanguíneo cerebral. En términos anatómicos, cada arteria vertebral puede dividirse en unos segmentos extracraneales (V1-V3) y un segmento intracraneal (V4).<sup>4</sup>

Las principales ramas se originan en el segmento V4: la arteria espinal anterior, que irriga la región anterior del bulbo terminal y la médula espinal, y la arteria cerebelosa posteroinferior, que comúnmente irriga la zona inferior ipsilateral del bulbo raquídeo, la región posteroinferior del cerebelo y el vermis inferior.<sup>4</sup>

Los factores de riesgo de los ictus de la circulación posterior, de manera similar a otras formas de enfermedad cerebrovascular y cardiovascular, incluyen: hipertensión, tabaquismo, hipercolesterolemia y fibrilación auricular.<sup>5</sup>

Otra causa importante de ictus es la disección de la arteria vertebral extracraneal, especialmente en pacientes jóvenes, que puede ser indolora y generalmente sobreviene sin antecedentes claros de traumatismo.<sup>5</sup>

El evento desencadenante más frecuente en la fisiopatología de la disección de la arteria cervical es un desgarro en la íntima de la pared del vaso. Inmediatamente después del desgarro inicial, la sangre diseca el espacio debajo de la íntima (falsa luz o pseudoluz), lo que provoca un hematoma intramural.<sup>3</sup>

Las disecciones de la arteria vertebral intracraneal comúnmente afectan a pacientes adultos mayores con antecedente de hipertensión, sin traumatismo asociado. Se producen habitualmente cerca del orificio de salida de la arteria cerebelosa posteroinferior porque esta área tiene mayor debilidad intraluminal debido a que su túnica media y adventicia son más finas en comparación con otros segmentos.

Aún no se conoce por completo el mecanismo de daño en esta región; sin embargo, puede tener relación con el daño crónico debido a factores de riesgo vascular. Las disecciones extracraneales generalmente se relacionan con el traumatismo mecánico, aunque puede ser insignificante y a veces inadvertido. Son más frecuentes en

pacientes jóvenes y en algunos casos existen factores predisponentes de fragilidad vascular, como la displasia fibromuscular o el síndrome de Ehlers-Danlos.<sup>6</sup>

Las características clínicas del síndrome de Wallenberg incluyen: síntomas vestibulo-cerebelosos: vértigo, caída hacia el lado de la lesión, diplopía, nistagmo multidireccional, síndrome de Horner ipsilateral, hipo, pérdida de la sensación de dolor y temperatura del cuerpo contralateral, ronquera, disfonía, disfagia, disartria y disminución del reflejo nauseoso.<sup>7</sup>

En un estudio se encontró que la NIHSS de ingreso es menor en los ictus de circulación posterior. Esto probablemente se deba a una ponderación insuficiente de los síntomas de circulación posterior. La NIHSS puede ser menos útil para la evaluación de accidentes cerebrovasculares de circulación posterior, incluida la decisión de trombólisis. Algunos autores han propuesto la creación de una nueva escala en la que los elementos ponderados en la NIHSS puntúen de forma diferente y se agreguen otros hallazgos oculomotores y del tronco encefálico, incluido el nistagmo.<sup>8</sup>

La tomografía computada es importante en el diagnóstico del accidente cerebrovascular. En este estudio la isquemia cerebral se visualiza como hipodensidad y pérdida de la diferenciación entre la sustancia gris y blanca.<sup>9</sup>

La angiografía por tomografía computada con contraste tiene gran valor para detectar oclusiones vasculares y se usa cada vez más en centros integrales de accidentes cerebrovasculares para seleccionar a los pacientes aptos para recibir tratamiento endovascular.<sup>9</sup>

La resonancia magnética es el patrón de referencia para el diagnóstico de enfermedad neurovascular y es particularmente sensible para diagnosticar ictus de la circulación posterior.<sup>9</sup>



Los diagnósticos diferenciales (**Cuadro 1**) incluyen: otras causas de vértigo, como la laberintitis aguda, desmielinización aguda de la esclerosis múltiple, síndrome de encefalopatía posterior reversible, alteraciones tóxicas o metabólicas; mielinólisis central pontina y la encefalopatía de Wernicke, infección del sistema nervioso central, hemorragia intracraneal aguda, hemorragia subaracnoidea o un tumor también pueden simular un evento cerebrovascular. En un paciente con cefalea asociada con síntomas de circulación posterior debe considerarse el diagnóstico de migraña con aura del tronco encefálico.<sup>10,11,12</sup>

Los eventos cerebrovasculares isquémicos en el territorio de la arteria cerebelosa posteroinferior, la arteria cerebelosa anteroinferior y superior pueden causar vértigo con o sin otros síntomas de disfunción del tronco encefálico y, en ocasiones, el vértigo puede ser el único síntoma de estos síndromes de evento cerebrovascular.<sup>13</sup> El **Cuadro 2** describe las características de algunos síndromes del tronco encefálico que deben

tomarse en consideración en el diagnóstico diferencial.

Con respecto al tratamiento de la isquemia neurológica mediante disección de la arteria cervical, la administración de trombolíticos tiene baja tasa de resultados favorables en comparación con los accidentes cerebrovasculares debidos a otras causas; sin embargo, su perfil de seguridad es similar. En determinados casos puede ofrecerse la trombectomía mecánica.<sup>3</sup>

Además, la intervención neuroquirúrgica, incluido el drenaje ventricular externo o la descompresión, puede ser necesaria en un infarto cerebeloso de gran volumen con disminución del nivel de conciencia atribuible a la presión intracraneal elevada o a la hidrocefalia aguda.<sup>5</sup>

En la actualidad se desconoce qué estrategia terapéutica es la más adecuada. Hasta la fecha, hay dos ensayos internacionales multicéntricos, abiertos, ciegos para evaluadores (CADISS y TREAT-CAD) que investigaron la seguridad y

**Cuadro 1.** Diagnóstico diferencial del síndrome de Wallenberg<sup>10,11,12</sup>

Enfermedad	Características clínicas que pueden orientar el diagnóstico
Otras causas de vértigo (especialmente vértigo periférico, como laberintitis aguda)	El paciente puede ser más joven sin ningún factor de riesgo vascular. El nistagmo es periférico y unidireccional o rotatorio. Puede haber acúfeno asociado sin otros signos del tronco encefálico. La prueba de impulso cefálico es positiva
Hemorragia intracraneal aguda que afecta al tronco encefálico, hemorragia subaracnoidea o un tumor que simule un evento cerebrovascular	Pueden diferenciarse de la isquemia de la circulación posterior solo mediante neuroimagen
Desmielinización aguda en esclerosis múltiple	Los pacientes son generalmente más jóvenes, con mayor frecuencia son mujeres y tienen antecedente conocido de enfermedad desmielinizante
Mielinólisis central pontina	Antecedentes de corrección rápida de hiponatremia
Encefalopatía de Wernicke	Ingesta nutricional deficiente
Migraña con aura del tronco encefálico	Hallazgo de al menos dos ataques de migraña acompañados de al menos dos de los siguientes síntomas completamente reversibles: disartria, vértigo, acúfeno, problemas de audición, visión doble, ataxia y disminución del nivel de conciencia
Síndrome de encefalopatía posterior reversible (PRES)	El antecedente de hipertensión severa, inmunosupresión, insuficiencia renal o eclampsia, así como el hallazgo de edema vasogénico subcortical posterior bilateral en los exámenes neurorradiológicos pueden ayudar a esclarecer el diagnóstico

**Cuadro 2.** Características de algunos síndromes del tronco encefálico<sup>7,14,15,16</sup>

Síndrome	Manifestaciones clínicas	Estructuras afectadas	Vaso afectado
Síndrome de Weber (síndrome mesencefálico ventral)	Parálisis del nervio oculomotor ipsilateral, hemiparesia contralateral	Núcleo del nervio oculomotor. Vía corticoespinal	Arteria basilar distal
Síndrome de Benedikt (síndrome del núcleo rojo inferior)	Parálisis del nervio oculomotor ipsilateral, hemiataxia contralateral, incoordinación y corea	Tegmento del mesencéfalo (fibras nerviosas oculomotoras, lemnisco medial, núcleo rojo, sustancia negra)	Ramas interpedunculares de las arterias cerebrales basilar, posterior o ambas
Síndrome de Claude	Parálisis ipsilateral del nervio oculomotor, disminución contralateral del tacto, la posición y la sensación de vibración, hemiataxia cerebelosa contralateral	Región paramediana del mesencéfalo superior (núcleo del tercer nervio, fibras nerviosas oculomotoras, o ambos, y vías cerebelotalámicas)	Pequeñas ramas perforantes de la arteria cerebral posterior
Síndrome de Foix-Chavany-Marie (síndrome pontino lateral)	Hemiparesia y hemihipoestesia contralateral, ataxia ipsilateral, parálisis facial, pérdida de la audición, vértigo y nistagmo	Vías corticoespinal, espinotalámica y cerebelosa. Núcleos del nervio facial y vestibulococlear	Ramas perforantes de las arterias basilar y cerebelosa anteroinferior
Síndrome de Foville (síndrome pontino medial inferior)	Hemiparesia contralateral, pérdida hemisensorial, parálisis facial ipsilateral, Parálisis de la mirada horizontal	Vía corticoespinal, lemnisco medial, fascículo longitudinal medial, formación reticular paramediana y núcleos de los nervios motor ocular externo y facial	Arteria basilar proximal
Síndrome de Millard-Gubler (síndrome pontino ventral inferior)	Paresia facial, parálisis de la mirada horizontal y hemiparesia contralateral	Cara ventral de la protuberancia caudal que involucra la vía corticoespinal y los nervios abducens y facial	Ramas circunferenciales de la arteria basilar
Síndrome de Dejerine (síndrome bulbar medial)	Hemiparesia y pérdida del sentido del tacto, vibración y posición del hemicuerpo, parálisis ipsilateral del nervio hipogloso	Vía piramidal Nervio hipogloso Oliva Lemnisco medial	Ramas paramedianas de la arteria vertebral, basilar o ambas, afectación de la arteria espinal anterior
Síndrome de Babinski-Nageotte (infarto bulbar lateral y medial)	Ataxia cerebelosa ipsilateral, déficits sensoriales de la cara, síndrome de Horner y hemiplejía y hemianestesia contralaterales	Bulbo raquídeo medial y lateral	Arteria vertebral
Síndrome de Opalski (infarto sub-bulbar)	Pérdida de la sensibilidad al dolor y la temperatura ipsilateral, síndrome de Horner, hemiparesia ipsilateral, ataxia ipsilateral, pérdida sensorial contralateral de la temperatura y el dolor	Núcleo de la vía espinal del nervio trigémino Fibras simpáticas que descienden al núcleo simpático lateral de Jacobson Vía piramidal decusada Vía espinocerebelosa Vía espinotalámica	Arteria vertebral





eficacia de los tratamientos anticoagulantes y antiplaquetarios para la prevención de enfermedad neurovascular en la disección de la arteria cervical.<sup>3</sup>

Hay pocos datos del pronóstico general de los ictus de circulación posterior; el análisis más amplio encontró resultados a largo plazo comparables con los de los accidentes cerebrovasculares de circulación anterior después del ajuste de los factores de pronóstico habituales.<sup>4</sup>

## CONCLUSIONES

El diagnóstico del síndrome de Wallenberg constituye un reto clínico debido a su forma de manifestación, habitualmente insidiosa y progresiva, con aparición de síntomas comunes a los de otras enfermedades que obligan al diagnóstico diferencial. Además, la disección de la arteria vertebral es causa importante para tener en cuenta y que debe considerarse en pacientes jóvenes con sospecha de traumatismo. Con el fin de evaluar mejor la gravedad de los eventos cerebrovasculares de la circulación posterior podría ser útil una nueva escala que permitiera el diagnóstico y tratamiento tempranos.

## REFERENCIAS

1. Gasca-González OO, Pérez-Cruz JC, Baloncini M, Macías-Duvignau MA, Delgado-Reyes L. Bases neuroanatómicas del síndrome de Wallenberg. *Cir Cir* 2020; 88(3): 376-82. DOI: <https://doi.org/10.24875/CIRU.19000801>
2. Schulz UG, Fischer U. Posterior circulation cerebrovascular syndromes: diagnosis and management. *J Neurol Neurosurg Psychiatry* 2017; 88(1): 45-53. DOI: <https://doi.org/10.1136/jnnp-2015-311299>
3. Keser Z, Chiang CC, Benson JC, Pezzini A, Lanzino G. Cervical Artery Dissections: Etiopathogenesis and Management. *Vasc Health Risk Manag* 2022; 18: 685-700. DOI: <https://doi.org/10.2147/VHRM.S362844>
4. Salerno A, Strambo D, Nannoni S, Dunet V, Michel P. Patterns of ischemic posterior circulation strokes: A clinical, anatomical, and radiological review. *Int J Stroke* 2022; 17(7): 714-22. DOI: <https://doi.org/10.1177/17474930211046758>
5. Merwick Á, Werring D. Posterior circulation ischaemic stroke. *BMJ*. 2014; 348: g3175. DOI: <https://doi.org/10.1136/bmj.g3175>
6. Alet MJ, Pujol Lereis V, Ameriso SF, Lemme-Plaghos L. Accidente cerebrovascular bulbar lateral con trayecto extracraneal de la arteria cerebelosa pósteroinferior. *Medicina (B Aires)*. 2018; 78(5): 364-7
7. Sciacca S, Lynch J, Davagnanam I, Barker R. Midbrain, Pons, and Medulla: Anatomy and Syndromes. *Radiographics* 2019; 39(4): 1110-25. DOI: <https://doi.org/10.1148/rg.2019180126>
8. Zürcher E, Richoz B, Faouzi M, Michel P. Differences in Ischemic Anterior and Posterior Circulation Strokes: A Clinicoradiological and Outcome Analysis. *J Stroke Cerebrovasc Dis* 2019; 28(3): 710-8. DOI: <https://doi.org/10.1016/j.jstrokecerebrovasdis.2018.11.016>
9. Sparaco M, Ciolli L, Zini A. Posterior circulation ischemic stroke-a review part II: imaging and acute treatment. *Neurol Sci* 2019; 40(10): 2007-15. DOI: <https://doi.org/10.1007/s10072-019-03936-x>
10. Sparaco M, Ciolli L, Zini A. Posterior circulation ischaemic stroke-a review part I: anatomy, aetiology and clinical presentations. *Neurol Sci* 2019; 40(10): 1995-2006. DOI: <https://doi.org/10.1007/s10072-019-03977-2>
11. Lui F, Tadi P, Anilkumar AC. Wallenberg Syndrome. Treasure Island (FL): StatPearls Publishing; 2023. Dirección URL: <https://www.ncbi.nlm.nih.gov/books/NBK470174/> (Consulta: Junio, 2023)
12. Mattle HP, Arnold M, Lindsberg PJ, Schonewille WJ, Schroth G. Basilar artery occlusion. *Lancet Neurol* 2011; 10(11): 1002-14. DOI: [https://doi.org/10.1016/S1474-4422\(11\)70229-0](https://doi.org/10.1016/S1474-4422(11)70229-0)
13. Chakor RT, Eklare N. Vertigo in Cerebrovascular diseases. *Int J Otorhinolaryngol Clin* 2012; 4(1): 46-53. DOI: <https://doi.org/10.5005/jp-journals-10003-1087>
14. Piechowski-Jóźwiak B, Bogousslavsky J. Posterior circulation strokes. *Handb Clin Neurol* 2009; 93: 537-58. DOI: [https://doi.org/10.1016/S0072-9752\(08\)93026-8](https://doi.org/10.1016/S0072-9752(08)93026-8)
15. Evangelidou E, Dengler R. Akute Hirnstammsyndrome [Acute brain stem syndromes]. *Nervenarzt* 2009; 80(8): 975-86. DOI: <https://doi.org/10.1007/s00115-008-2608-x>
16. Querol-Pascual MR. Clinical approach to brainstem lesions. *Semin Ultrasound CT MR* 2010; 31(3): 220-9. DOI: <https://doi.org/10.1053/j.sult.2010.03.004>