



<https://doi.org/10.24245/mim.v37i5.3729>

Pericarditis purulenta, taponamiento cardiaco e hipotiroidismo

Purulent pericarditis, cardiac tamponade and hypothyroidism.

Eduardo Josué Milian-Hernández,¹ Liset Betancourt-Castellanos,² Carlos Romero-Cedeño³

Resumen

ANTECEDENTES: La pericarditis purulenta es una infección localizada del espacio pericárdico, con producción de exudado macro o microscópicamente purulento, se manifiesta generalmente como una enfermedad grave; debe tratarse de forma agresiva e integral, de lo contrario, la muerte es inevitable.

CASO CLÍNICO: Paciente masculino de 27 años de edad con antecedentes de hipotiroidismo que acudió al servicio de urgencias por padecer tos con expectoración verdosa, dolor en punta del costado en el hemitórax izquierdo, fiebre con escalofríos. Fue hospitalizado con el diagnóstico de neumonía de la comunidad, sin evolución satisfactoria al tratamiento prescrito con amoxicilina más ácido clavulánico, con deterioro del estado general, con signos de inestabilidad hemodinámica, taquicardia, hipotensión arterial, ingurgitación yugular, por lo que ameritó su ingreso en cuidados intensivos para soporte de las funciones vitales. El ecocardiograma y tomografía evidenciaron un derrame pericárdico severo; se realizó pericardiocentesis en la que se extrajeron 450 mL de líquido purulento; en los hemocultivos y en los cultivos del líquido pericárdico se aisló *Streptococcus pneumoniae*.

CONCLUSIONES: En casos de neumonía neumocócica complicada por pericarditis, el diagnóstico temprano es de suma importancia para evitar afectación hemodinámica grave. Entre las complicaciones más graves está el taponamiento cardiaco con sus consecuencias. El tratamiento con antibióticos combinado con la pericardiocentesis reduce drásticamente la mortalidad asociada con la pericarditis purulenta.

PALABRAS CLAVE: Pericarditis purulenta; neumonía; pericardiocentesis; hipotiroidismo; taponamiento cardiaco.

Abstract

BACKGROUND: Purulent pericarditis is a localized infection of the pericardial space, with the production of a macro or microscopically purulent exudate, it usually manifests as a serious disease, and must be managed aggressively and comprehensively, otherwise death is inevitable.

CLINICAL CASE: A 27-year-old male patient with a history of hypothyroidism who attended to the emergency department for presenting cough with greenish expectoration, pain on the side of the left hemithorax, fever with chills. He was hospitalized with the diagnosis of a community pneumonia, not having satisfactory evolution to the therapy prescribed with amoxicillin plus clavulanic acid, deteriorating his general condition, with signs of hemodynamic instability, tachycardia, arterial hypotension, jugular engorgement, meriting admission to care intensive to support vital functions. The presence of severe pericardial effusion was verified by echocardiography and tomography, performing pericardiocentesis where 450 mL of purulent fluid were extracted; in both the blood cultures and the pericardial fluid cultures *Streptococcus pneumoniae* was isolated.

CONCLUSIONS: In cases of pneumococcal pneumonia complicated by pericarditis, early diagnosis is of the utmost importance to avoid serious hemodynamic compromise. Among the most serious complications is cardiac tamponade with its consequences.

¹ Doctor en Medicina. Especialista en Medicina Intensiva e Interna. Docente titular auxiliar.

² Doctor en Medicina. Especialista en Genética Clínica. Docente titular auxiliar.

³ Médico cirujano. Universidad Técnica de Manabí, Ecuador.

Recibido: 1 de diciembre 2019

Aceptado: 23 de junio 2020

Correspondencia

Eduardo Josué Millán Hernández
emilian@utm.edu.ec

Este artículo debe citarse como:

Milian-Hernández EJ, Betancourt-Castellanos L, Romero-Cedeño C. Pericarditis purulenta, taponamiento cardiaco e hipotiroidismo. Med Int Méx. 2021; 37 (5): 890-895.



Antibiotic therapy combined with pericardiocentesis dramatically reduces the mortality associated with purulent pericarditis.

KEYWORDS: Purulent pericarditis; Pneumonia; Pericardiocentesis; Hypothyroidism; Cardiac tamponade.

ANTECEDENTES

La pericarditis bacteriana¹ es una infección rápidamente progresiva y sumamente mortal. A menudo se diagnostica *postmortem* en la mitad de los casos, incluso con drenaje y antibióticos, la tasa de mortalidad es alta. Los cocos grampositivos, específicamente *Streptococcus pneumoniae*, han sido la causa más común de pericarditis bacteriana con un sitio primario de infección precedente. Después de la introducción de antibióticos en el decenio de 1940 y recientemente de la vacuna neumocócica conjugada, la incidencia ha disminuido drásticamente reportándose una tasa de 1/18,000; la tasa de mortalidad sigue siendo alta (40%) incluso con tratamiento, generalmente debido a taponamiento cardiaco, constricción y choque séptico.

El hipotiroidismo en general afecta a alrededor del 4 al 10% de la población general² y hasta un 75% de los pacientes son mujeres; la causa más común de hipotiroidismo primario en el mundo es la deficiencia de yodo; sin embargo, en áreas donde no existe deficiencia de yodo, la tiroiditis crónica autoinmunitaria, también conocida como tiroiditis de Hashimoto, es la causa más frecuente. Las alteraciones cardiacas más comunes en pacientes hipotiroideos son: disminución de la contractilidad cardiaca, reducción del gasto cardiaco, disminución de la frecuencia

cardiaca, disfunción diastólica ventricular que reduce la precarga y contribuye a insuficiencia cardiaca, algunos casos de hipotiroidismo severo pueden tener efusión pericárdica y taponamiento cardiaco.³

En España,⁴ en un estudio de 20 años, se reportaron 33 pacientes que tuvieron diagnóstico de pericarditis purulenta. En 19 pacientes (grupo I), la condición fue diagnosticada durante la vida; en 14 (grupo II) se identificó en la autopsia. En el grupo I, se identificaron las posibles fuentes de infección pericárdica, la neumonía (6 pacientes) fue la fuente más frecuente; el empiema estuvo presente en 10 pacientes; 15 tenían taponamiento cardiaco. Los microorganismos más comunes fueron estreptococos, neumococos y estafilococos, se concluye que muchos pacientes no muestran los hallazgos clásicos de pericarditis y el diagnóstico se establece solo en la autopsia o después de que ocurre el taponamiento.

Otros investigadores⁵ comunicaron el caso de un paciente previamente sano con pericarditis purulenta causada por *Streptococcus pneumoniae* en ausencia de un foco primario de infección, que se deterioró rápidamente con taponamiento cardiaco y choque séptico y se trató con éxito con abordaje médico y quirúrgico combinado.

El objetivo de este trabajo es describir la asociación de pericarditis purulenta y taponamiento

cardíaco en un paciente con hipotiroidismo primario.

CASO CLÍNICO

Paciente masculino de 27 años de edad, con antecedentes patológicos de hipotiroidismo primario diagnosticado en la infancia (7 años), medicado con levotiroxina 50 µg diarios, que acudió al servicio de urgencias con síntomas de aproximadamente 40 días de evolución caracterizados por fiebre con escalofríos, palpitations, sensación de angustia, dolor en punta de costado en el hemitórax izquierdo, disnea de moderados esfuerzos que progresó a ortopnea en los últimos días y tos con expectoración verdosa.

Al examen físico se evidenció: temperatura 38°C, frecuencia cardíaca 120 latidos por minuto, presión arterial 100/60 mmHg, frecuencia respiratoria 23 respiraciones por minuto, mucosas húmedas e hipocoloreadas, ingurgitación yugular bilateral, estertores crepitantes y disminución de murmullo vesicular en la base del pulmón izquierdo, ruidos cardíacos hipofonéticos. Sin otros hallazgos relevantes en la exploración.

En la analítica sanguínea destacó anemia moderada, leucocitosis marcada con desviación a la izquierda, PCR 266 mg/L, urea 57 mg/dL, creatinina 0.74, VIH no reactivo.

Por todo lo anterior el paciente fue hospitalizado con el diagnóstico de neumonía de la comunidad complicada y se inició tratamiento antibiótico con amoxicilina más ácido clavulánico por vía parenteral, sin evolución satisfactoria con el tratamiento prescrito y deterioro de su estado general, con signos de inestabilidad hemodinámica, taquicardia, hipotensión arterial, ingurgitación yugular, que ameritaron su ingreso en cuidados intensivos para soporte de las funciones vitales.

La valoración del perfil tiroideo indicó descompensación hipotiroidea T3 libre 0.54 pg/mL, T4 libre 0.90 ng/mL, TSH 21.21 ng/mL, por lo que se aumentó la dosis de levotiroxina a 100 µg, manteniendo esta dosis en toda la evolución, con lo que se evidenció satisfactoria evolución clínica desde el punto de vista tiroideo (eutiroideo).

La radiografía de tórax evidenció cardiomegalia grado 4 (índice cardíaco 0.7), infiltrados perihiliares, derrame pleural izquierdo (**Figura 1**). Ante estos hallazgos se indicó tomografía de tórax (**Figura 2**) que mostró cardiomegalia con densidad en pericardio compatible con derrame masivo, patrón en vidrio deslustrado, bronquiectasias (anillo de sello), consolidación del espacio aéreo con broncograma en la base del pulmón izquierdo, patrón nodulillar bilateral y engrosamiento pleural bilateral.

Se consultó al servicio de Cardiología, donde se hizo procedimiento ecocardiográfico que diagnosticó derrame pericárdico severo (**Figura 3**). El colectivo médico decidió realizar pericardiocen-

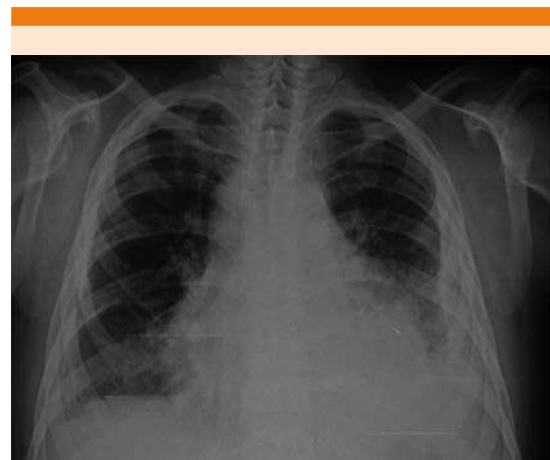

Figura 1. Radiografía de tórax anteroposterior. Se observa ensanchamiento del mediastino y silueta cardíaca en imagen de copa invertida, sugerente de derrame pericárdico masivo.

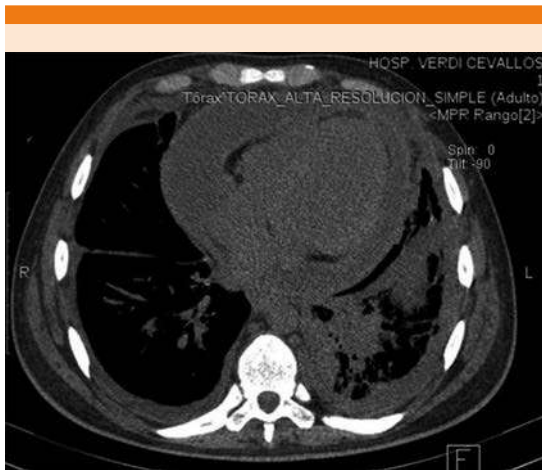


Figura 2. Tomografía axial computada de tórax. Nótese área densa compatible con gran derrame pericárdico, bronquiectasias (anillo de sello), consolidación del espacio aéreo con broncograma en la base del pulmón izquierdo, patrón nodulillar bilateral y engrosamiento pleural bilateral.

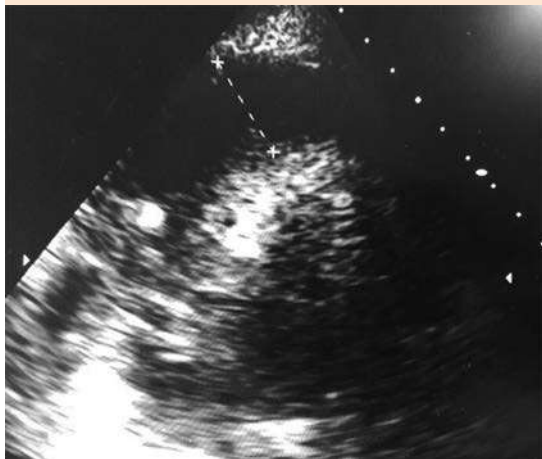


Figura 3. Ecocardiografía. Se observa gran derrame pericárdico.

tesis extrayéndose líquido de aspecto purulento en cuantía de 450 mL.

El estudio citopatológico del líquido extraído demostró inflamación aguda severa, negativo para neoplasia. En tinción de Gram se aisló *Streptococcus pneumoniae* cepa productora de betalactamasa sensible a vancomicina y levofloxacina; cultivo en medio de Nickerson negativo para *Candida albicans*; los valores elevados de adenosina deaminasa (ADA) 227 U/L indicaban alta sospecha de tuberculosis pericárdica. Los estudios de PCR (reacción cadena de polimerasa) en tiempo real MTB/RIF (GeneXpert) en muestra de esputo determinaron: no detectado. Además, el aspirado bronquial fue negativo para tuberculosis.

Se agregó tratamiento antibiótico con vancomicina y levofloxacina según protocolo establecido por la unidad asistencial, que se mantuvo por un periodo de 21 días.

Los síntomas se redujeron considerablemente luego de la pericardiocentesis y del tratamiento antibiótico.

DISCUSIÓN

La pericarditis purulenta es una infección localizada del espacio pericárdico, con producción de un exudado macro o microscópicamente purulento; es una enfermedad poco frecuente pero devastadora; incluso cuando se trata tiene mal pronóstico; el taponamiento cardiaco es la complicación más grave de la afección.⁶ En lo referente a la patogenia de la pericarditis purulenta, se plantea que ocurre⁷ como resultado de la extensión directa de una infección pleuro-pulmonar (neumonía o empiema), ocasionalmente resulta de una siembra hematogena, siendo la infección primaria muy rara; otros estudios han planteado, además, la diseminación desde un foco infeccioso intracardiaco (endocarditis, absceso miocárdico), inoculación directa (traumatismo penetrante, iatrogenia) y extensión desde un foco supurado subdiafragmático.⁸

Nuestro paciente, en relación con la patogenia, tenía dos padecimientos predisponentes para la enfermedad: tenía hipotiroidismo con elementos clínicos y humorales de descompensación, se sabe que el hipotiroidismo es causa de derrame pericárdico (con incidencia del 3 al 37%) y puede causar taponamiento cardiaco en casos graves;⁹ la mayoría de los derrames son asintomáticos debido a la lenta acumulación de líquido, uno de los mecanismos mediante el cual el hipotiroidismo causa derrame pericárdico, es a través de mayor permeabilidad de los vasos epicárdicos y disminución del drenaje linfático de la albúmina, lo que resulta en acumulación de líquido en el espacio pericárdico.

La otra condición asociada con la aparición de pericarditis purulenta complicada con taponamiento cardiaco, en el paciente del caso comunicado, fue la neumonía con derrame pleural izquierdo, de origen extrahospitalario, planteada por los elementos clínicos y al examen físico que fueron descritos y confirmados mediante los estudios radiológico y tomográfico del tórax; se confirmó la existencia de *Streptococcus pneumoniae* en esputo y en el cultivo del líquido pericárdico. Entre los gérmenes implicados en la causa de la pericarditis purulenta, *Streptococcus pneumoniae* sigue siendo el patógeno más implicado, como lo demuestra un estudio realizado en París,¹⁰ que reportó una neumonía neumocócica complicada con pericarditis purulenta y taponamiento cardiaco en una mujer embarazada de 36 años de edad, en la que se aisló en la punción pericárdica y pleural el patógeno mencionado.

La neumonía adquirida en la comunidad se asocia con alta morbilidad y mortalidad en todo el mundo. *Streptococcus pneumoniae* es el principal agente causal de esa neumonía, es responsable del 20 al 40% de los casos. Si bien es poco frecuente, la pericarditis purulenta puede surgir como complicación de la neumonía neumocócica, aumentando significativamente la

morbilidad y la mortalidad, especialmente en pacientes con factores predisponentes, como el derrame pericárdico preexistente, la inmunosupresión, la diabetes mellitus mal controlada, el alcoholismo y las enfermedades crónicas de la autoinmunidad.¹¹

En otra investigación¹² se analizaron cuatro casos de neumonía neumocócica complicada por pericarditis, en tres de ellos, la principal complicación fue el taponamiento cardiaco, el cribado microbiológico (prueba de antígeno urinario y cultivo de líquido pleural) confirmó el diagnóstico de neumonía neumocócica grave complicada por pericarditis purulenta, dos pacientes fallecieron. En sus conclusiones los autores plantean que la baja especificidad de los síntomas dificulta el diagnóstico clínico temprano y, en ocasiones, el diagnóstico se establece después de que la enfermedad ya ha causado afectación hemodinámica grave.

En nuestro paciente es probable que el derrame pericárdico ya existiera (derrame pericárdico subclínico o asintomático), solo que en esta ocasión se infectó a partir de émbolos sépticos desde el foco pulmonar, teniendo en cuenta su antecedente de hipotiroidismo desde la infancia, con control y seguimiento inadecuados de su afección tiroidea.

CONCLUSIONES

En casos de neumonía neumocócica complicada por pericarditis, el diagnóstico temprano es de suma importancia para evitar afectación hemodinámica grave. Entre las complicaciones más graves está el taponamiento cardiaco con sus consecuencias.

El tratamiento con antibióticos combinado con la pericardiocentesis reduce de manera importante la mortalidad asociada con la pericarditis purulenta.



REFERENCIAS

1. Patel H, Patel C, Soni M, Patel A, Banda V. Acute primary pneumococcal purulent pericarditis with cardiac tamponade: A case report and literature review. *Medicine (Baltimore)* 2015; 94 (41): e1709. doi: 10.1097/MD.0000000000001709.
2. Espinosa A. Mujer, corazón y tiroides. *Rev Colomb Cardiol* 2018; 25 (S1): 42-8. DOI: 10.1016/j.rccar.2017.12.001.
3. Klein I, Danzi S. Thyroid disease and the heart. *Circulation* 2007; 116 (15): 1725-35. <https://doi.org/10.1161/CIRCULATIONAHA.106.678326>.
4. Sagristá-Sauleda J, Barrabés JA, Permanyer-Miralda G, Soler-Soler J. Purulent pericarditis: review of a 20-year experience in a general hospital. *J Am Coll Cardiol* 1993; 22 (6): 1661-5. doi: 10.1016/0735-1097(93)90592-o.
5. Trpkov C, Nath E, Moon M, Windram J, Graham M. Fulminant pneumococcal pericarditis in a previously healthy patient. *Can J Cardiol* 2017; 33 (4): 556.e1-556.e3. doi: 10.1016/j.cjca.2016.11.011.
6. Gabler M. Cardiac tamponade secondary to purulent pericarditis diagnosed with the aid of emergency department ultrasound. *Am J Emerg Med* 2017; 35 (8): 1212.e1-1212.e3. doi: 10.1016/j.ajem.2017.04.068.
7. Albalá N, Moneo A, Waez B, Argüelles A, Ferrero J, Martín JC. Pericarditis neumocócica: presentación de un caso y revisión de la literatura. *Med Intensiva* 2005; 29 (5): 308-12. DOI: 10.1016/S0210-5691(05)74247-9.
8. Arruvito L, Ber M, Martínez JA. Pericarditis purulenta con taponamiento cardiaco por asociación de *Streptococcus agalactiae* y *Salmonella enterica* no typhi. *Medicina (B Aires)* 2004; 64: 340-2.
9. Chahine J, Ala CK, Gentry JL, Pantalone KM, Klein AL. Pericardial diseases in patients with hypothyroidism. *Heart* 2019; 105 (13): 1027-33. doi: 10.1136/heartjnl-2018-314528.
10. Zoulati G, Maïga RY, Kerzaz R, Yahyaoui G, Harandou M, Mahmoud M. Péricardite purulente complication inhabituelle de pneumonie à pneumocoque : à propos d'un cas chez une femme enceinte. *Ann Biol Clin (Paris)*. 2018; 76 (1): 111-3. DOI: 10.1684/abc.2017.1317.
11. File TM. *Streptococcus pneumoniae* and community-acquired pneumonia: A cause for concern. *Am J Med* 2004; 117 (3, Supplement 1): 39-50. doi: 10.1016/j.amjmed.2004.07.007.
12. Cillóniz C, Rangel E, Barlaschini C, Piroddi IM, Torres A, Nicolini A. *Streptococcus pneumoniae*-associated pneumonia complicated by purulent pericarditis: case series. *J Bras Pneumol* 2015; 41 (4): 389-94. doi: 10.1590/S1806-37132015000000010.

AVISO PARA LOS AUTORES

Medicina Interna de México tiene una nueva plataforma de gestión para envío de artículos. En: www.revisionporpares.com/index.php/MIM/login podrá inscribirse en nuestra base de datos administrada por el sistema *Open Journal Systems* (OJS) que ofrece las siguientes ventajas para los autores:

- Subir sus artículos directamente al sistema.
- Conocer, en cualquier momento, el estado de los artículos enviados, es decir, si ya fueron asignados a un revisor, aceptados con o sin cambios, o rechazados.
- Participar en el proceso editorial corrigiendo y modificando sus artículos hasta su aceptación final.