



## Púrpura de Henoch-Schönlein como manifestación inicial de mieloma múltiple

### Henoch-Schonlein purpura as initial manifestation of multiple myeloma.

Luis Francisco Pineda-Galindo, Leslie Moranchel-García, Magdalena Sánchez-Urbe, Pablo Ramírez-Mendoza, Olga Lidia Vera-Lastra

#### Resumen

La púrpura de Henoch-Schönlein como vasculitis paraneoplásica de tumores sólidos se encuentra en 9 a 11% de los casos reportados en adultos con carcinoma de estómago, mama, pulmón, próstata o riñón; es poco frecuente como paraneoplásico de mieloma múltiple. Se comunica el caso de una paciente que padeció púrpura de Henoch-Schönlein como manifestación inicial de mieloma múltiple.

**PALABRAS CLAVE:** Púrpura de Henoch-Schönlein; vasculitis; mieloma múltiple.

#### Abstract

Henoch-Schonlein purpura as paraneoplastic vasculitis of solid tumors is found in 9-11% of cases reported in adults with stomach, breast, lung, prostate and kidney carcinomas; it is little frequent as paraneoplastic of multiple myeloma. This paper reports the case of a patient that suffered from Henoch-Schonlein purpura as initial manifestation of multiple myeloma.

**KEYWORDS:** Henoch-Schonlein purpura; Vasculitis; Multiple myeloma.

UMAE-Especialidades Dr. Antonio Fraga Mouret, Centro Médico Nacional La Raza, Instituto Mexicano del Seguro Social, Ciudad de México.

**Recibido:** agosto 2017

**Aceptado:** diciembre 2017

#### Correspondencia

Luis Francisco Pineda Galindo  
luigi\_doc@yahoo.com

#### Este artículo debe citarse como

Pineda-Galindo LF, Moranchel-García L, Sánchez-Urbe M, Ramírez-Mendoza P, Vera-Lastra OL. Púrpura de Henoch-Schönlein como manifestación inicial de mieloma múltiple. Med Int Méx. 2018 julio-agosto;34(4):638-644.  
DOI: <https://10.24245/mim.v34i4.1579>

## ANTECEDENTES

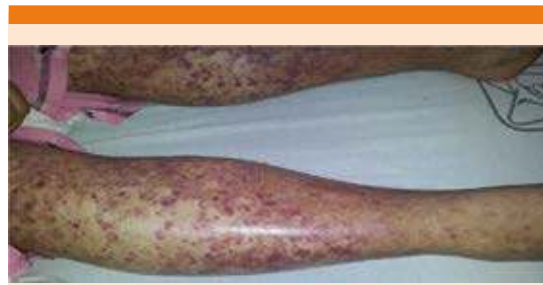Las vasculitis son un grupo heterogéneo de enfermedades que se caracterizan por infiltrado inflamatorio y necrosis de la pared vascular. Se clasifican según el consenso de Chapel-Hill con base en el tamaño de los vasos sanguíneos predominantemente afectados y se relacionan con diversos agentes causales, infecciones, hepatitis, medicamentos, enfermedades autoinmunitarias y cáncer.<sup>1</sup>

Las vasculitis paraneoplásicas representan menos de 5% del total y la principal asociación es con neoplasias hematológicas. La vasculitis más frecuentemente implicada en estos cuadros es la vasculitis leucocitoclástica, identificada con un infiltrado inflamatorio neutrofílico en las paredes de los vasos, engrosamiento endotelial y necrosis fibrinoide en las vénulas poscapilares.<sup>2</sup> Asimismo, la púrpura de Henoch-Schönlein como vasculitis paraneoplásica de tumores sólidos se encuentra en 9 a 11% de los casos reportados en adultos con carcinoma de estómago, mama, pulmón, próstata o riñón; es poco frecuente como paraneoplásico de mieloma múltiple.

Comunicamos el caso de una paciente con púrpura de Henoch-Schönlein como manifestación inicial de mieloma múltiple. La púrpura, el edema y el dolor precedieron en cinco meses la aparición de anemia, insuficiencia renal e hipercalcemia y la documentación de una lesión lítica en la cresta iliaca.

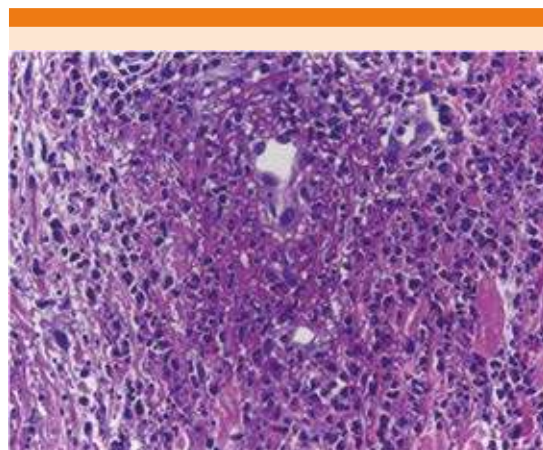
## CASO CLÍNICO

Paciente femenina de 40 años de edad. Inició su padecimiento con edema y púrpura palpable en las extremidades inferiores (**Figura 1**), dolor abdominal difuso que se exacerbaba a la aparición de las lesiones cutáneas mencionadas. Se comenzó su estudio y manejo en medio privado con una biopsia de piel que reportó colagenosis



**Figura 1.** Púrpura palpable.

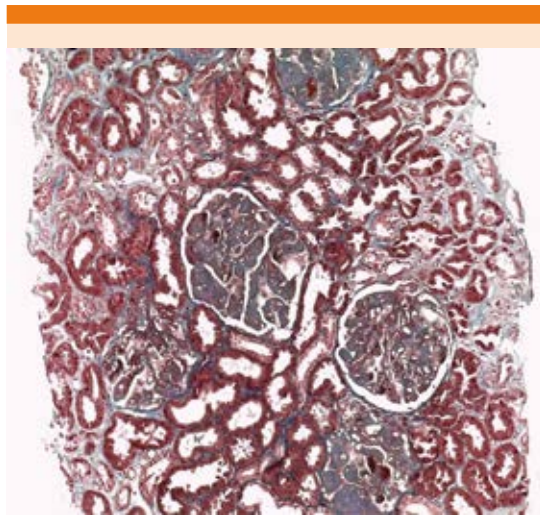
perforans, por lo que fue referida al servicio de Dermatología de un hospital de tercer nivel donde se realizó una segunda biopsia que mostró vasculitis leucocitoclástica (**Figura 2**). Ante el edema de las extremidades y al documentarse albuminuria de 300 mg/dL, con leuco-eritrocituria, se refirió al servicio de Medicina Interna donde se estableció el diagnóstico de síndrome nefrótico debido a la existencia de proteinuria de 10 g/24 h, creatinina sérica de 3.39 mg/dL, tasa de filtración glomerular (TFG) de 23 mL/min



**Figura 2.** Biopsia de piel: en la dermis superficial, algunos vasos de menor calibre muestran necrosis eosinófilca de apariencia fibrinoide que está infiltrada por neutrófilos que se extienden al estroma circundante. En la luz del vaso encontramos células endoteliales hiperplásicas (60x).

y hematuria glomerular. Se realizó biopsia renal que reportó datos compatibles con glomerulopatía con microangiopatía trombótica (**Figura 3**). Tuvo un hematoma perirrenal posbiopsia como complicación, documentado por tomografía computada, recibió tratamiento conservador. Se estableció el diagnóstico de púrpura de Henoch-Schönlein al cumplir criterios de clasificación y se inició tratamiento con 1 g de ciclofosfamida y 3 g de metilprednisolona intravenosa en pulsos mensuales, se concluyeron cinco ciclos y se alcanzó la remisión completa de las lesiones en la piel y del daño renal, con creatinina sérica de 0.85 mg/dL, TFG de 95.8 mL/min y proteínas urinarias de 0.18 g/24 h. Durante su estudio se determinaron ANAs, anti-DNAc, crioglobulinas, ACL IgG e IgM y ANCA, que fueron negativos; con concentraciones de complemento (C3 y C4) normales.

Dos semanas posteriores al último ciclo de tratamiento la paciente tuvo astenia, vómito, distensión y dolor abdominal, se corroboró anemia de 8.7 g/dL con datos de insuficiencia

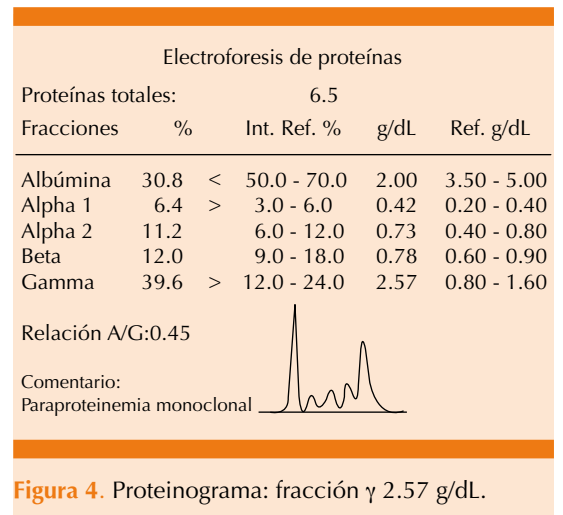


**Figura 3.** Biopsia renal: microangiopatía trombótica: esclerosis global en 3 de 30 glomérulos y una semi-luna fibrocelular segmentaria de 30 glomérulos (60x).

renal aguda por creatinina sérica de 2.2 mg/dL e hipercalcemia de 14 mg/dL, por lo que requirió terapia de sustitución con hemodiálisis.

Ante la hipercalcemia, anemia y daño renal, se sospechó una enfermedad hematológica asociada, como el mieloma múltiple, se reportaron los siguientes resultados de los estudios complementarios:

Hb 8.6 g/dL (macrocitosis e hipocromía), leucocitos 14,300 con 89% de neutrófilos y plaquetas 431,000. Frotis en sangre periférica con rouleaux. Creatinina sérica 1.92 mg/dL, depuración de creatinina 43.3 mL/min, proteínas urinarias 5.1 g/24 h, albúmina 2.0 g/dL, TGO 10 U/L, TGP 6.0 U/L, DHL 123 U/L. Paratohormona < 3.0 pg/dL (11-67). Inmunoglobulinas: IgA 2640 mg/dL (100-480), IgG 204 mg/dL, IgM 16.9 mg/dL. Globulinas totales 4.5 g/dL. B2 microglobulina 17.9 mg/L (< 2.51 mg/L). Proteína urinaria de Bence-Jones negativa. Marcadores tumorales: Ca-125: 161.00 U/mL (1.90-16.3), Ca-19.9 y ACE normales. Proteinograma: aumento en la fracción  $\gamma$  2.57 g/dL (0.8-1.6): paraproteinemia monoclonal (**Figura 4**). Inmunofijación: traza de proteína IgA monoclonal lambda. Aspirado de médula ósea: infiltración de más de 50% de células linfoplasmocitoides, células binuclea-



**Figura 4.** Proteinograma: fracción  $\gamma$  2.57 g/dL.

das, otras con núcleo central y prolongaciones citoplasmáticas. La radiografía de abdomen y la tomografía computada abdomino-pélvica mostraron lesión lítica en la cresta iliaca izquierda (**Figuras 5 y 6**). Estos mismos estudios, solicitados

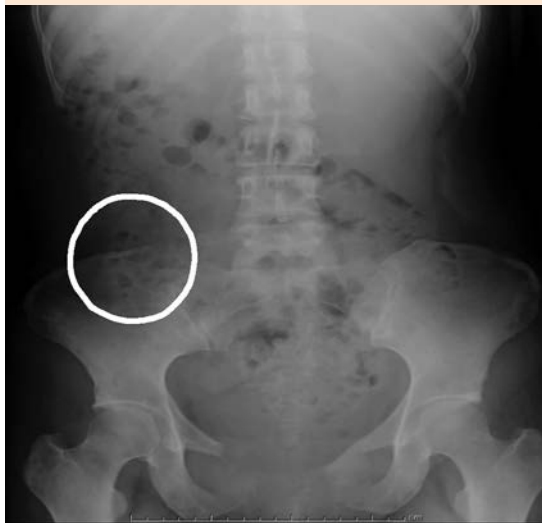seis meses antes, se reportaron como normales. El rastreo gammagráfico con citrato de  $Ga^{67}$  evidenció incremento en la captación anormal de radiotrazador en la cresta iliaca izquierda.

Se realizó biopsia guiada de la lesión iliaca sin lograr su estudio histopatológico al reportarse como una muestra insuficiente. La biopsia de hueso mostró celularidad de 5% y aplasia medular.

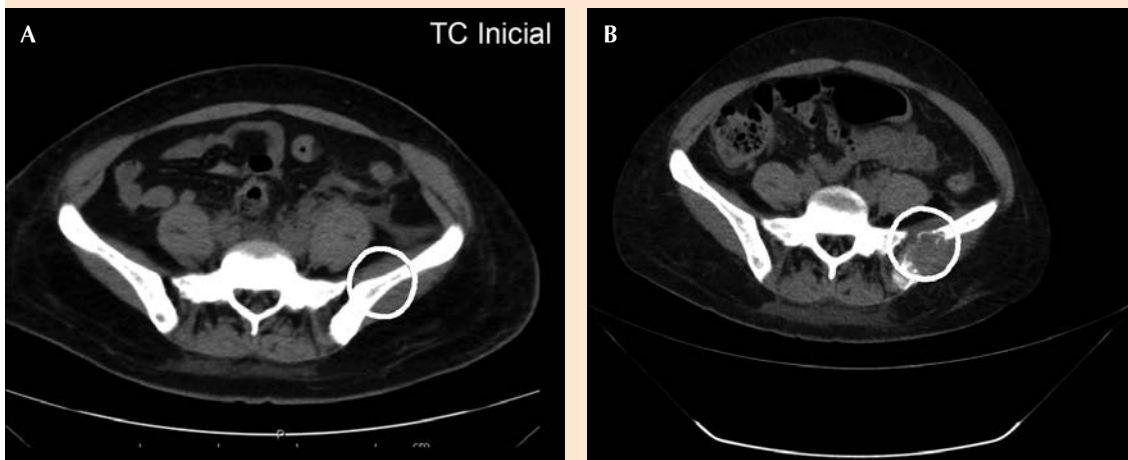
Ante estos hallazgos y la evolución clínica del caso se estableció el diagnóstico de mieloma múltiple IgA de cadenas ligeras lambda, estadio clínico IIIB con factores de mal pronóstico según el índice pronóstico internacional (ISS) por nivel de beta 2 microglobulina mayor a 5.5 mg/L. Con este diagnóstico quedó a cargo del servicio de Hematología para tratamiento; sin embargo, la paciente tuvo insuficiencia multisistémica y falleció.

## DISCUSIÓN

Las vasculitis son uno de los síndromes paraneoplásicos más raros; sin embargo, su



**Figura 5.** Radiografía de abdomen: lesión lítica en la cresta iliaca izquierda.



**Figura 6.** Tomografía computada abdomino-pélvica. **A.** Normal. **B.** Evidencia de lesión lítica en la cresta iliaca izquierda.

identificación es de gran relevancia porque existe la posibilidad de detectar un proceso maligno oculto y tratarlo oportunamente.

Una vasculitis se considera paraneoplásica cuando tiene relación temporal con el cáncer, se manifiesta incluso dos años antes o después de una neoplasia o coincidentemente con el diagnóstico de la misma luego de investigar y descartar otra causa. Por lo general, afecta vasos de pequeño y mediano calibre, la vasculitis leucocitoclástica, la poliangiitis granulomatosa y la vasculitis de células gigantes se identifican como las de mayor riesgo de predisposición a cáncer.<sup>3</sup>

Alrededor de 80% se manifiesta en asociación con neoplasias hematológicas, especialmente leucemias y linfomas y el 20% restante en tumores sólidos. Por razones que aún se desconocen, la asociación con estos últimos es más rara y la mayoría de los casos corresponde a carcinoma de células renales.<sup>3</sup>

Los vínculos más claros establecidos son: poliarteritis nodosa (PAN) y leucemia de células peludas, vasculitis granulomatosa del sistema nervioso central con linfoma de Hodgkin y la púrpura de Henoch-Schönlein con neoplasias linforreticulares.<sup>4</sup>

Suelen localizarse en un sitio alejado de la neoplasia primaria o de sus metástasis. Como parte de la fisiopatología de este fenómeno se ha propuesto que la neoplasia misma puede inducir la vasculitis a través de mediadores hormonales o peptídicos que actúan en la pared vascular en forma autocrina, paracrina o mediante linfocitos citotóxicos.<sup>5</sup> El resultado es inflamación vascular y posteriormente aparición de aneurismas, hemorragia, estenosis o trombosis con isquemia del territorio irrigado por el vaso afectado.

Las manifestaciones se relacionan con un cambio en el comportamiento de la enfermedad

de base y la posible liberación de antígenos capaces de depositarse en la luz vascular con un efecto citotóxico directo. También se considera la posibilidad de que se formen complejos autoinmunitarios, que, al acumularse en el vaso sanguíneo, desencadenan una respuesta inflamatoria con activación del complemento y liberación de moléculas quimiotácticas con atracción de polimorfonucleares que liberan enzimas lisosomales y destruyen la pared vascular. Otra posibilidad son los anticuerpos dirigidos a antígenos propios de la célula neoplásica con reactividad cruzada con antígenos endoteliales.

La púrpura de Henoch-Schönlein es una vasculitis mediada por inmunoglobulina A, caracterizada por púrpura palpable, dolor abdominal, artralgias y hematuria o proteinuria, aunque frecuente en la infancia, es rara y de más difícil tratamiento en los adultos, en los que debe descartarse una neoplasia subyacente (hematológica en 90% de los casos). La púrpura de Henoch-Schönlein como vasculitis paraneoplásica de tumores sólidos se encuentra en 9 a 11% de los casos reportados en adultos con carcinoma de estómago, mama, pulmón, próstata o riñón; es poco frecuente como paraneoplásico de mieloma múltiple.<sup>6,7</sup> El mieloma múltiple es una neoplasia de células plasmáticas que deriva de una proliferación clonal de linfocitos B idiotípicos. Se caracteriza por infiltración de la médula ósea, lesiones osteolíticas, infiltración de tejido linfático y otros tejidos por células plasmáticas malignas y supresión de la hematopoyesis normal.

Cuando ocurre la relación entre esta vasculitis y el mieloma múltiple, la púrpura de Henoch-Schönlein generalmente precede el diagnóstico de mieloma múltiple entre 9 y 25 meses. Los aspectos más sugerentes son los episodios recurrentes de púrpura palpable en las piernas,





el tronco o ambos; el deterioro del estado general, un curso crónico y la poca respuesta al tratamiento.

Otras vasculitis asociadas con la existencia de mieloma múltiple son la paraneoplásica y la vasculitis leucocitoclástica. La púrpura de Henoch-Schönlein puede ser paraneoplásica también en casos de linfoma de Hodgkin y no Hodgkin y de síndromes mielodisplásicos.

El diagnóstico de la vasculitis asociada con cáncer representa un reto porque en primer lugar se debe clasificar a las vasculitis de acuerdo con los criterios del consenso de Chapel-Hill y del Colegio Americano de Reumatología, determinar la extensión y tipo de vasos afectados, así como la posible neoplasia a la que acompaña.

En todo paciente con vasculitis de origen poco claro y con escasa respuesta al tratamiento debe sospecharse una neoplasia primaria, en especial si tiene factores de riesgo agregados, como edad mayor de 50 años.

Las manifestaciones cutáneas de este tipo de vasculitis sobrevienen principalmente en las extremidades, pero también pueden encontrarse en el tórax y las mucosas. Se acompañan de ataque al estado general, fiebre, artralgias, artritis, síntomas neurológicos, infiltrados pulmonares, cambios en el sedimento urinario e incluso síntomas de isquemia.<sup>8</sup>

Cuando la vasculitis precede a la aparición del cáncer, el diagnóstico requiere un alto grado de sospecha clínica y la búsqueda exhaustiva del tumor determinante; a veces se requiere un tiempo de seguimiento prolongado antes de poder confirmar la naturaleza paraneoplásica de la vasculitis. En el caso de manifestarse a la par o poco tiempo después del diagnóstico de la neoplasia deberá descartarse, además, que no se trate de una

vasculitis asociada con procesos infecciosos intercurrentes o secundaria a la administración de fármacos citostáticos (gemcitabina, 5-fluorouracilo, tamoxifeno).

No existe una prueba de laboratorio específica para detectar vasculitis paraneoplásica, la mayoría de los pacientes tiene aumento en la velocidad de sedimentación globular, anemia, linfocitosis e hiperproteinemia. Puede acompañarse, además, de positividad, aunque a títulos bajos, de factor reumatoide, anticuerpos antinucleares (ANA) y prueba de Coombs, así como hipocomplementemia. El diagnóstico definitivo requerirá siempre la demostración histopatológica.<sup>9</sup>

Aunque no es una regla, se ha sugerido que al tratarse de una vasculitis paraneoplásica, los anticuerpos anticitoplasma de neutrófilo (ANCA) serán negativos o positivos pero a títulos muy bajos en comparación con su existencia en el contexto de una vasculitis primaria.

En una porción baja de pacientes la vasculitis cede tras el tratamiento exitoso de la neoplasia. En los casos en los que el control del cáncer no se logra o no es una opción se puede intentar el tratamiento específico de la vasculitis de acuerdo con el tipo de manifestaciones clínicas y órganos afectados; aunque son frecuentes las recaídas.<sup>10</sup>

El pronóstico de las vasculitis paraneoplásicas está ligado a la disponibilidad de un tratamiento efectivo contra la neoplasia subyacente y no afecta de manera negativa el pronóstico que por sí mismo tenga el cáncer con el que se asocian, aunque sí puede relacionarse con recurrencia en neoplasias que se encontraban previamente en remisión. Los casos específicos en los que se ha observado peor pronóstico de manifestarse una vasculitis son la leucemia de células peludas y los síndromes mielodisplásicos.

## CONCLUSIÓN

Las vasculitis relacionadas con cáncer son síndromes paraneoplásicos raros de gran importancia porque pueden preceder a una neoplasia oculta, susceptible de detección y tratamiento oportuno. Se considera una vasculitis paraneoplásica cuando existe relación temporal con el cáncer, ya sea antes, durante o después del diagnóstico de la neoplasia.

## REFERENCIAS

1. Jennette JC, Falk RJ, Bacon PA, et al. 2012 revised International Chapel Hill Consensus Conference Nomenclature of Vasculitides. *Arthritis Rheum* 2013 Jan;65(1):1-11.
2. Naschitz JE, Kovaleva J, Shaviv N, Rennert G, Yeshurun D. Vascular disorders preceding diagnosis of cancer: distinguishing the causal relationship based on Bradford-Hill guidelines. *Angiology* 2003;54(1):11-17.
3. Nathanson L, Hall TC. Introducción: síndromes paraneoplásicos. *Semin Oncol* 1997;24:265-268.
4. Solans-Laqué R, Bosch-Gil JA, Pérez-Bocanegra C, Selva O'Callaghan-A, Simeón-Aznar CP, Vilardell- Tarres M. Vasculitis paraneoplásica en pacientes con tumores sólidos: reporte de 15 casos. *J Rheumatol* 2008;35:294-304.
5. Wong M, Grossman J, Hahn BH, La Cava A. Cutaneous vasculitis in breast cancer treated with chemotherapy. *Clinical Immunol* 2008;129:3-9.
6. Blanco R, Gonzalez-Gay MA, Ibáñez D, et al. Henoch-Schonlein purpura as clinical presentation of a myelodysplastic syndrome. *Clin Rheumatol* 1997;16:626-628.
7. Naschitz JE, Rosner I, Rozembaum M, Zuckerman E, Yeshurun D. Rheumatic syndromes: clues to occult neoplasia. *Semin Arthritis Rheum* 1999;29:43-55.
8. Peertuiset E, Lioté F, Launay-Russ E, et al. Adult Henoch-Schonlein purpura associated with malignancy. *Semin Arthr Rheum* 2000;29:360-367.
9. Park HJ, et al. Neoplastic and paraneoplastic vasculitis, vasculopathy, and hypercoagulability. *Rheum Dis Clin N Am* 2011;37:593-606.
10. Pelosof L, et al. Paraneoplastic syndromes: an approach to diagnosis and treatment. *Mayo Clin Proc* 2010;85:838-854.

### AVISO PARA LOS AUTORES

*Medicina Interna de México* tiene una nueva plataforma de gestión para envío de artículos. En: [www.revisionporpares.com/index.php/MIM/login](http://www.revisionporpares.com/index.php/MIM/login) podrá inscribirse en nuestra base de datos administrada por el sistema *Open Journal Systems* (OJS) que ofrece las siguientes ventajas para los autores:

- Subir sus artículos directamente al sistema.
- Conocer, en cualquier momento, el estado de los artículos enviados, es decir, si ya fueron asignados a un revisor, aceptados con o sin cambios, o rechazados.
- Participar en el proceso editorial corrigiendo y modificando sus artículos hasta su aceptación final.