

Fractura de Hoffa

Hoffa's fracture

Alejandro Alvarez-López ^{1*} <https://orcid.org/0000-0001-8169-2704>

Rodrigo Fuentes-Véjar ² <https://orcid.org/0000-0001-7815-3128>

Sergio Ricardo Soto-Carrasco ² <https://orcid.org/0000-0002-8737-1706>

¹ Universidad de Ciencias Médicas. Hospital Universitario Manuel Ascunce Domenech. Departamento de Ortopedia y Traumatología. Camagüey, Cuba.

² Facultad de Medicina. Universidad Católica de la Santísima Concepción. Concepción, Chile.

*Autor para la correspondencia (email): aal.cmw@infomed.sld.cu

RESUMEN

Introducción: Las fracturas del extremo distal del fémur son lesiones invalidantes. Entre ellas la fractura de Hoffa es una afección infrecuente de difícil diagnóstico y tratamiento.

Objetivo: Actualizar sobre los elementos más importantes de esta enfermedad traumática.

Métodos: La búsqueda y análisis de la información se realizó en un periodo de 60 días (primero de noviembre al 30 de diciembre de 2020) y se emplearon las siguientes palabras claves: *Hoffa's fracture* AND *distal femur fracture* a partir de la información obtenida se realizó una revisión bibliográfica de un total de 529 artículos publicados en las bases de datos PubMed, Hinari, SciELO y Medline mediante el gestor de búsqueda y administrador de referencias EndNote, de ellos se utilizaron 37 citas seleccionadas para realizar la revisión, 35 de los últimos cinco años.

Resultados: Se menciona el mecanismo de producción de alta y baja energía. Se hace referencia a las clasificaciones basadas en la radiografía simple y la tomografía axial computarizada. Se exponen las principales enfermedades asociadas a la fractura de Hoffa. Con relación al tratamiento se mencionan las modalidades conservadoras y quirúrgicas, en esta última, las vías de abordaje según la localización y tipo de fractura, con especial énfasis en la cirugía artroscópica.

Conclusiones: La fractura de Hoffa es una lesión infrecuente provocada por un mecanismo de producción de alta energía y asociada en ocasiones a otras enfermedades traumáticas.

El tratamiento de esta afección es por lo general de tipo quirúrgico y la modalidad a emplear está basada en la configuración geométrica de la fractura.

DeCS: FRACTURAS DEL FÉMUR/clasificación; FÉMUR/lesiones; ARTROSCOPIA/métodos; TOMOGRAFÍA COMPUTARIZADA POR RAYOS X; LITERATURA DE REVISIÓN COMO ASUNTO.

ABSTRACT

Introduction: Fractures of the distal end of the femur are disabling injuries, among them the Hoffa's fracture is an infrequent condition difficult to diagnose and treat.

Objective: to update on the most important elements of this traumatic entity.

Methods: The search and analysis of the information was carried out over a period of 60 days (November 1 to December 30, 2020) and the following words were used: Hoffa's fracture, AND distal femur fracture, based on the information obtained, a bibliographic review of a total of 529 articles published in the PubMed, Hinari, SciELO and Medline databases using the search manager and reference manager EndNote, 37 selected citations were used to perform the review, 35 of the last five years.

Results: The mechanism of high and low energy production was mentioned. Reference was made to classifications based on plain radiography and computed tomography. The main entities associated with the Hoffa's fracture were exposed. In relation to treatment, conservative and surgical modalities were mentioned, in the latter, the approach routes according to the location and type of fracture, with special emphasis on arthroscopic surgery.

Conclusions: Hoffa fracture is an infrequent injury caused by a high energy production mechanism and occasionally associated with other traumatic entities. The treatment of this condition is generally surgical; the modality to be used is based on the geometric configuration of the fracture.

DeCS: FEMORAL FRACTURES/classification; FEMUR/injuries; ARTHROSCOPY/methods; TOMOGRAPHY, X-RAY COMPUTED; REVIEW LITERATURE AS TOPIC.

Recibido: 24/06/2021

Aprobado: 24/06/2021

Ronda: 1

INTRODUCCIÓN

Las fracturas del extremo distal del fémur representan el 7 % de todas en esta estructura ósea, existen diferentes patrones basados en la configuración geométrica y afectación de las partes

<http://revistaamc.sld.cu/>



Entre estas lesiones se describe la fractura de Hoffa que se define como una lesión traumática cuya línea de fractura es coronal al eje del fémur distal y separa parte articular del cóndilo femoral posterior de la diáfisis. ^(1,2)

Según Patel y Tejwani, ⁽³⁾ la fractura de Hoffa (FH) se describió por primera vez por Busch en el año 1869 y luego en el año 1904 Albert Hoffa la popularizó. Esta lesión traumática es infrecuente con una incidencia aproximada del 0,65 %, afecta uno o los dos cóndilos femorales, las que comprometen el cóndilo femoral lateral son las más frecuentes y representan de un 78 % al 85 %, seguida de las bicondilares y las del cóndilo medial.

La fractura de Hoffa es causada por traumatismos de alta energía como accidentes del tránsito, caídas de altura, de allí que es frecuente encontrar lesiones asociadas tanto óseas como de partes blandas. ^(4,5,6)

El paciente acude al servicio de urgencia con dolor e incapacidad funcional inmediata después del traumatismo, la exploración física de la extremidad muestra acortamiento, aumento de volumen, deformidad y crepitación. Los exámenes imagenológicos inmediatos más empleados son: la radiografía simple y la tomografía computarizada (TC). En ocasiones, las radiografías en proyección antero-posterior son de poca ayuda para diagnosticar este tipo de lesión, esta es la razón por la que existen un gran número de enfermos que no son diagnosticados en el momento inicial del trauma. ^(7,8,9)

Debido a la importancia y escasa información disponible sobre esta temática en la literatura nacional se realizó una revisión de esta enfermedad con el objetivo rector de actualizar sobre esta afección traumática.

MÉTODOS

La búsqueda y análisis de la información se realizó en un periodo de 60 días (primero de noviembre al 30 de diciembre de 2020) y se emplearon las siguientes palabras claves: *Hoffa's fracture AND distal femur fracture* a partir de la información obtenida se realizó una revisión bibliográfica de un total de 529 artículos publicados en las bases de datos PubMed, Hinari, SciELO y Medline mediante el gestor de búsqueda y administrador de referencias EndNote, de ellos se utilizaron 37 citas seleccionadas para realizar la revisión, 35 de los últimos cinco años.

Se consideraron estudios en pacientes con maduración esquelética y los tratados tanto por las modalidades conservadoras como quirúrgicas. Se excluyeron investigaciones relacionadas con la artroplastia parcial y total de la rodilla.

DESARROLLO

Los mecanismos de producción descritos en los pacientes con FH son de alta y baja energía, en el primero se debe a una fuerza de compresión axial con la rodilla en flexión de 90 grados o más, asociado a varo o valgo donde el platillo tibial impacta el cóndilo femoral posterior, la dirección de la línea de fractura depende del grado de flexión de la rodilla en el momento del impacto. Cuando se asocia a fracturas de la rótula es provocada por mecanismos de acción combinados. Por su parte, los de baja energía son observados en pacientes con esqueletos inmaduros o con marcada osteoporosis. (10,11,12)

La radiografía simple es el método imagenológico más disponible entre otras razones por su bajo costo, sin embargo, existe un 25 % de los pacientes que no son diagnosticados en el momento inicial, por lo que se necesita de un alto índice de sospecha por parte del médico tratante y del uso adicional de la TC. (13,14,15)

La clasificación de Letenneur citada por Zhou et al., (16) es la más empleada a nivel internacional, está basada en la radiografía simple en proyección lateral y valora aspectos entre los que se encuentra, línea de fractura, ligamentos y partes blandas, de allí que es muy importante para el tratamiento y el pronóstico. Se divide en tres tipos, el I: es el más frecuente y se caracteriza por tener la línea de fractura paralela a la cortical posterior del fémur, en ocasiones esta línea se localiza en o muy próxima a las inserciones del ligamento cruzado anterior y colateral lateral. Las fracturas tipo II se caracterizan por ser paralelas a la base del cóndilo posterior y se subdivide en las letras A, B y C, en dependencia de la ubicación según la inserción del ligamento colateral lateral. El tipo III se trata de una fractura oblicua, en la que la línea fracturaria está situada anterior a la cápsula articular, ligamentos cruzado anterior y colateral lateral, tendón poplíteo y la cabeza lateral de los músculos gastrocnemios. Las fracturas tipos I y III por lo general tienen buen pronóstico debido a que conservan

la

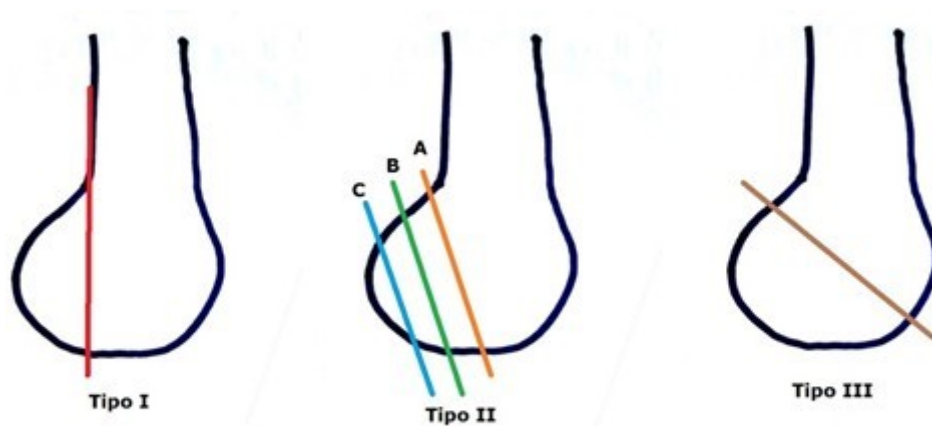


Figura 1 Clasificación de Letenneur. (Imagen propia de los autores).

La clasificación basada en la TAC según Zhou et al., ⁽¹⁶⁾ consiste en trazar dos líneas paralelas a la cortical posterior del fémur y divide el fémur en tres partes denominadas con las letras A (anterior), B (posterior), C (cóndilo). La clasificación tiene en cuenta la línea de fractura en el plano coronal. Por otra parte, las fracturas tipo I dividen el cóndilo femoral en dos partes, las de tipo II, tiene tres y las tipo III se compone de cuatro (Figura 2).

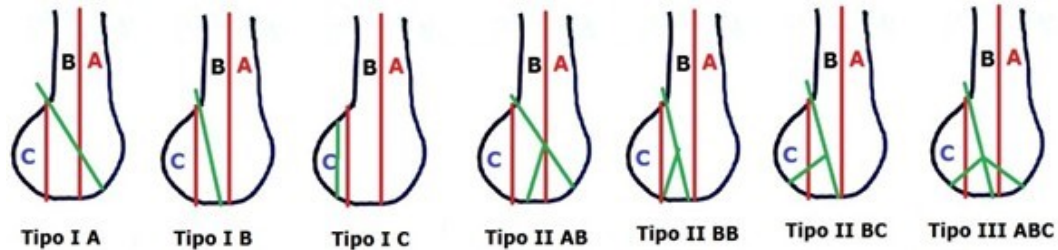


Figura 2 Clasificación basada en la TAC, la línea verde define la fractura.
(Imagen propia de los autores).

Begaria et al., ⁽¹⁷⁾ proponen un sistema de clasificación basado en la TC, útil para la conducta quirúrgica en cada caso. El sistema describe cuatro tipos, en el 1: la línea de fractura pasa coronal o muy cerca de la zona de unión del cóndilo femoral y la diáfisis femoral, el tamaño del fragmento es mayor a 2,5 centímetros. En el tipo 2, la línea de fractura pasa posterior a la unión del cóndilo femoral y la diáfisis y tiene un tamaño menor a 2,5 centímetros. La tipo 3 son fracturas coronales conminutas del cóndilo femoral, el tipo 4 tiene rasgos especiales, las 4a son anteriores, 4b bicondilares, 4c marginales

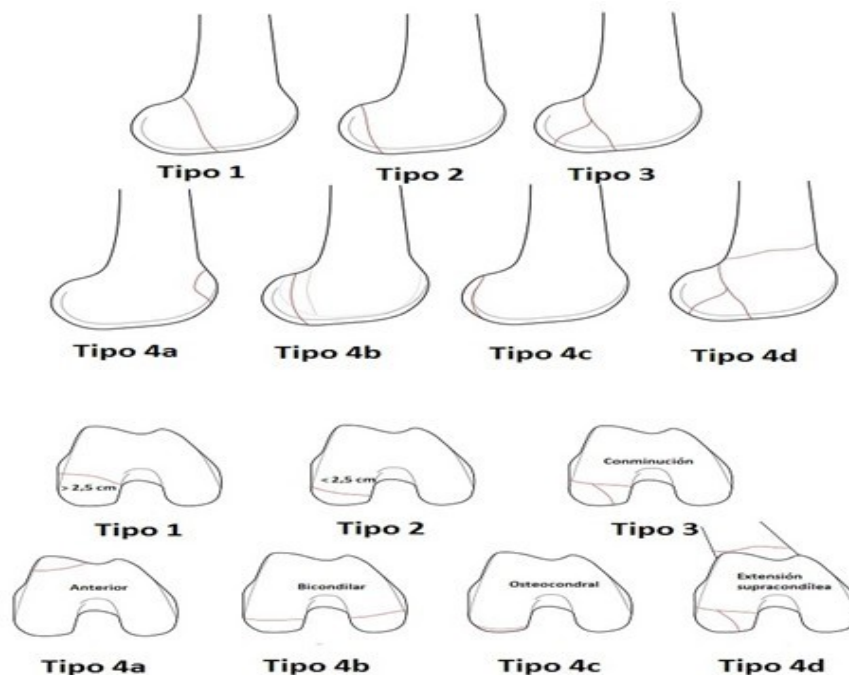


Figura 3 Clasificación basada en la TAC propuesta por Begaria et al. ⁽¹⁷⁾
(Imagen propia de los autores).

La imagen de resonancia magnética (IRM) permite detectar lesiones de partes blandas como las de los ligamentos cruzados, meniscos y las condrales. ^(14,18) La FH es una enfermedad provocada por traumas de alta energía, de allí que está asociada a otras lesiones traumáticas, entre las que resaltan: fractura de la tibia, luxación de la rótula y rodilla, fracturas supra e intercondíleas, de la pelvis, diáfisis femoral, lesiones arteriales y fracturas abiertas que son 2,8 veces más frecuentes en relación a las cerradas. ^(19,20,21,22)

El tratamiento de pacientes con FH puede ser conservador o quirúrgico, en el primer caso está justificado solo para enfermos en los que no se puede realizar la operación y consiste en colocar una inmovilización inguino-pédica en 10 grados de flexión de rodilla. Durante la aplicación de este tratamiento se pueden detectar re-desplazamientos por la acción de los músculos poplíteos, gastrocnemios, lo que su vez desencadena retardo en la consolidación, pseudoartrosis y artritis postraumática. ^(23,24,25,26)

Las modalidades quirúrgicas son las opciones de primera línea en pacientes con FH tanto desplazada o no, los objetivos son la reducción anatómica de la superficie articular, fijación estable y la movilización temprana de la articulación. Durante la intervención quirúrgica la rodilla se debe mantener en flexión para relajar la tracción muscular y permitir la reducción de la fractura. ^(27,28,29,30)

El abordaje quirúrgico depende de la localización del cóndilo femoral afectado y de la magnitud de la fractura. Los medios de fijación utilizados dependen del tipo de lesión, por lo general en pacientes con fracturas tipo II y III de Letenneur que se localizan cerca de la cortical del cóndilo posterior, se emplean tornillos de 3,5 y 4,5 milímetros. Se deben colocar más de dos tornillos para prevenir la rotación del fragmento. La dirección en la colocación de los tornillos depende del tamaño del fragmento, en los grandes (mayor o igual a 2,5 centímetros) es antero-posterior y en los más pequeños (menor de 2,5 centímetros) de posterior a anterior, además se emplean láminas bloqueadas con muy buenos resultados. ^(31,32,33,34)

La clasificación propuesta por Begaria et al., ⁽¹⁷⁾ proponen las modalidades de tratamiento a emplear según el tipo de fractura, así como el abordaje a realizar en cada tipo de lesión (Tabla 1).

Estudios recientes, ^(35,36,37) plantean la efectividad de la vía artroscópica tanto en la reducción asistida de la FH como en el tratamiento de las lesiones asociadas como las del ligamento cruzado anterior, meniscos y lesiones osteocondrales, esta modalidad se relaciona con un bajo índice de complicaciones, pérdidas mínimas de sangre, tiempo quirúrgico corto, poco daño de partes blandas y excelentes resultados funcionales de la articulación.

Tabla 1. Propuesta de tratamiento basada en la clasificación Bagaria et al. (17)

Tipo	Descripción	Tratamiento	Abordaje
1	Unicondilar con fragmento mayor a 2,5 cm.	Tornillo colocado en sentido antero-posterior, debido al tamaño del fragmento.	Parapatelar estándar medial o lateral.
2	Unicondilar menor a 2,5 cm.	Tornillo colocado en sentido postero-anterior.	<i>Swashbucker</i> con o sin osteotomía del tubérculo de Gerdy para el cóndilo lateral/ subvasto para el cóndilo medial.
3	Fractura conminuta.	Fijación con placas asociadas o no al uso de tornillos.	<i>Swashbucker</i> con o sin osteotomía del tubérculo de Gerdy para el cóndilo lateral/ subvasto para el cóndilo medial.
4a	Fractura de Hoffa anterior.	Fijación con tornillo antero-posterior.	Parapatelar estándar medial o lateral.
4b	Fractura de Hoffa bicondilar.	Combinación de la fijación con placas y tornillos en sentido antero-posterior o postero-anterior.	<i>Swashbucker</i> o la combinación de los abordajes medial y lateral.
4c	Fractura osteocondral.	Fijación con tornillos sin cabeza y/o alambres.	Fijación mediante la vía artroscópica.
4d	Asociada a fractura supracondílea.	Fijación con placas y tornillos inter-fragmentarios.	<i>Swashbucker</i> con o sin osteotomía del tubérculo de Gerdy para el cóndilo lateral/ subvasto para el cóndilo medial.

CONCLUSIONES

La fractura de Hoffa es una lesión infrecuente provocada por un mecanismo de producción de alta energía y asociada en ocasiones a otras enfermedades traumáticas. El tratamiento de esta afección es por lo general de tipo quirúrgico y la modalidad a emplear está basada en la configuración geométrica de la fractura.

REFERENCIAS BIBLIOGRÁFICAS

1. Collinge CA, Wiss DA. Distal femur fractures. En: Tornetta P, Ricci WM, Court Brown CM, McQueen MM, Heckman JD, editors. Rockwood and Green's Fractures in Adults. 8th ed. Philadelphia: Wolters Kluwer Health;2015.p.2229-66.

2. Egol KA, Broder K, Fisher N, Konda SR. Repair of displaced partial articular fracture of the distal femur: the Hoffa fracture. J Orthop Trauma [Internet]. 2017 Ago [citado 07 Ene 2021];31(Suppl 3):S10-S11. Disponible en: <https://pubmed.ncbi.nlm.nih.gov/28697072/>.
3. Patel PB, Tejawani NC. The Hoffa fracture: Coronal fracture of the femoral condyle a review of literature. J Orthop [Internet]. 2018 Jun [citado 07 Ene 2021];15(2):726-731. Disponible en: <https://www.ncbi.nlm.nih.gov/pmc/articles/PMC5990301/>.
4. Jordan MC, Bittrich LA, Fehske K, Meffert RH, Jansen H. A rare case of Hoffa fracture combined with lateral patellar dislocation. Trauma Case Reports [Internet]. 2017 [citado 07 Ene 2021];9:13-16. Disponible en: <https://d-nb.info/1155098226/34>
5. Kapoor C, Merh A, Shah M, Golwala P. A Case of Distal Femur Medial Condyle Hoffa Type II(C) Fracture Treated with Headless Screws. Cureus [Internet]. 2016 Sep [citado 07 Ene 2021];8(9):e802. Disponible en: <https://www.ncbi.nlm.nih.gov/pmc/articles/PMC5081261/>
6. Trikha V, Das S, Gaba S, Agrawal P. Analysis of functional outcome of Hoffa fractures: a retrospective review of 32 patients. J Orthop Surg [Internet]. 2017 Jul [citado 07 Ene 2021];25(2):1-7. Disponible en: <https://journals.sagepub.com/doi/pdf/10.1177/2309499017718928>
7. Chandrabose R, Saha S, Kumar H, Tapadiya N, Hd B. A computed tomography-based classification of Hoffa fracture: surgical treatment considerations and prognostic outcome with assessment of reproducibility. J Orthop [Internet]. 2019 Dic [citado 07 Ene 2021];20:21-27. Disponible en: <https://pubmed.ncbi.nlm.nih.gov/32021051/>
8. Xie X, Zhan Y, Dong M, He Q, Lucas JF, Zhang Y, et al. Two and three-dimensional CT mapping of Hoffa fractures. J Bone Joint Surg Am [Internet]. 2017 Nov [citado 07 Ene 2021];99(21):1866-1874. Disponible en: <https://pubmed.ncbi.nlm.nih.gov/29088042/>.
9. Pires RE, Giordano V, Fogagnolo F, Yoon RS, Liporace FA, Kfuri M. Algorithmic treatment of Busch-Hoffa distal femur fractures: a technical note based on a modified Letenneur classification. Injury [Internet]. 2018 Ago [citado 07 Ene 2021];49(8):1623-1629. Disponible en: <https://pubmed.ncbi.nlm.nih.gov/29885965/>
10. Hill BW, Cannada LK. Hoffa fragments in the geriatric distal femur fracture: myth or reality? Geriatr Orthop Surg Rehabil [Internet]. 2017 Dic [citado 07 Ene 2021];8(4):252-255. Disponible en: <https://www.ncbi.nlm.nih.gov/pmc/articles/PMC5755847/>.
11. Joseph CM, Rama-Prasad YS, Boopalan PRJVC, Jepeganam TS. Long term follow-up of an open bicondylar Hoffa fracture with a disrupted extensor mechanism: a case report. Malays Orthop J [Internet]. 2019 Jul [citado 07 Ene 2021];13(2):59-62. Disponible en: <https://www.ncbi.nlm.nih.gov/pmc/articles/PMC6702977/>.
12. Harna B, Dwivedi DD, Pippal HK, Sabat D. Bicondylar conjoint Hoffa's fracture with patella entrapped in the fracture: a rare case report. J Clin Orthop Trauma [Internet]. 2018 Jun [citado 07 Ene 2021]; Disponible en: <http://revistaamc.sld.cu/>

- 2021];9(Suppl 2):S35-S38. Disponible en: <https://www.ncbi.nlm.nih.gov/pmc/articles/PMC6008609/>.
13. Kumar P, Agarwal S, Kumar D, Rajnish RK, Jindal K. Rim plating for a rare variant of posteromedial tibial condyle fracture; partial coronal split, akin to Hoffa's fracture, associated with multi-ligament injuries and central depression. *Trauma Case Rep* [Internet]. 2019 [citado 07 Ene 2021];20. Disponible en: <https://doaj.org/article/51646e92291246a5a7927d8d58a9a713>
14. Coo MS, Best BJ. Distal femur fractures [Internet]. 2021 Ago [citado 07 Ene 2021]. Disponible en: <https://www.ncbi.nlm.nih.gov/books/NBK551675/>.
15. Yao SH, Su WR, Hsu KL, Chen Y, Hong CK, Kuan FC. A biomechanical comparison of two screw fixation methods in a Letenneur type I Hoffa fracture. *BMC Musculoskelet Disord* [Internet]. 2020 Jul [citado 07 Ene 2021];21:497. Disponible en: <https://bmcmusculoskeletdisord.biomedcentral.com/articles/10.1186/s12891-020-03527-4>
16. Zhou Y, Pan Y, Wang Q, Hou Z, Chen W. Hoffa fracture of the femoral condyle: Injury mechanism, classification, diagnosis, and treatment. *Medicine* [Internet]. 2019 Feb [citado 07 Ene 2021];98(8):14633. Disponible en: <https://pubmed.ncbi.nlm.nih.gov/30813201/>.
17. Bagaria V, Sharma G, Waghchoure C, Chandak RM, Nemade A, Tadepelli K, et al. A proposed radiological classification system of Hoffa's fracture based on fracture configuration and consequent optimal treatment strategy along with the review of literature. *SICOT J* [Internet]. 2019 [citado 07 Ene 2021];5:18. Disponible en: <https://www.ncbi.nlm.nih.gov/pmc/articles/PMC6557153/>.
18. Somford MP, Nieuwe Weme RA, Hoornenborg D, Wiegerinck JI, van Raay JJAM, Brouwer RW, et al. Biographical background and origin of common eponymous terms in orthopedic surgery: anatomy and fractures in knee surgery. *Eur J Orthop Surg Traumatol* [Internet]. 2018 Ene [citado 07 Ene 2021];28:79-84. Disponible en: <https://link.springer.com/article/10.1007/s00590-017-2005-x>
19. Gammon L, Hansen E, Cheatham S. Technique for reduction and fixation of a Hoffa fracture with ipsilateral patella dislocation from low-energy trauma, a rare injury: a case report. *JBJS Case Connect* [Internet]. 2020 Ene-Mar [citado 07 Ene 2021];10(1):e0250. Disponible en: <https://pubmed.ncbi.nlm.nih.gov/32224673/>
20. Liu Q, Wang W, Fan W, Zhu W. Hoffa fracture associated with tibial shaft fracture and multiple ligament avulsion fractures: a case report. *Trauma Case Rep* [Internet]. 2020 Ene [citado 07 Ene 2021];26:100277. Disponible en: <https://pubmed.ncbi.nlm.nih.gov/31989015/>.
21. Pathak S, Salunke A, Karn S, Ratna HVK, Thivari PS, Sharma S, et al. Hoffa's fracture with associated injuries around the knee joint: an approach to a rare injury. *Cureus* [Internet]. 2020 Abr [citado 07 Ene 2021];12(4):e7865. Disponible en: <https://www.ncbi.nlm.nih.gov/pmc/articles/PMC7255537/>.
22. Goos JAC, Emmink BL, Nieuwenhuis D, Bosman WM. Hoffa fracture accompanied by dissection of the popliteal artery. *BMJ Case Rep* [Internet]. 2019 Dic [citado 07 Ene 2021];12(12):e232348. Disponible en: <https://pubmed.ncbi.nlm.nih.gov/31818893/>.
- <http://revistaamc.sld.cu/>

23. Giotikas D, Nabergoj M, Krkovic M. Surgical management of complex intra-articular distal femoral and bicondylar Hoffa fracture. *Ann R Coll Surg Engl* [Internet]. 2016 Nov [citado 07 Ene 2021];98(8):e168-e170. Disponible en: <https://www.ncbi.nlm.nih.gov/pmc/articles/PMC5392877/>.
24. Xu Y, Li H, Yang HH, Pan ZJ. A comparison of the clinical effect of two fixation methods on Hoffa fractures. *Springerplus* [Internet]. 2016 Jul [citado 07 Ene 2021];5(1):1164. Disponible en: <https://pubmed.ncbi.nlm.nih.gov/27512623/>.
25. Xu Y, Li H, Yang HH. [Intercondylar fossa screw with plate fixation for Letenneur type III Hoffa fractures]. *Zhongguo Gu Shang* [Internet]. 2016 Dic [citado 07 Ene 2021];29(12):1146-1149. Disponible en: <https://pubmed.ncbi.nlm.nih.gov/29292892/>.
26. Singh R, Singh RB, Mahendra M. Functional outcome of isolated Hoffa fractures treated with cannulated cancellous screw. *Malays Orthop J* [Internet]. 2017 Jul [citado 07 Ene 2021];11(2):20-24. Disponible en: <https://www.ncbi.nlm.nih.gov/pmc/articles/PMC5630046/>.
27. Lian X, Zeng YJ. Meta plate and cannulated screw fixation for treatment of type Letenneur III lateral Hoffa fracture through posterolateral approach. *Zhongguo Gu Shang* [Internet]. 2018 Mar [citado 07 Ene 2021];31(3):267-271. Disponible en: <https://pubmed.ncbi.nlm.nih.gov/29600680/>.
28. Zhao LL, Tong PJ, Xiao LW. Internal fixation with lag screws plus an anti-sliding plate for the treatment of Hoffa fracture of the lateral femoral condyle. *Zhongguo Gu Shang* [Internet]. 2016 Mar [citado 07 Ene 2021];29(3):266-9. Disponible en: <https://pubmed.ncbi.nlm.nih.gov/27149799/>.
29. Lu B, Zhao S, Luo Z, Lin Z, Zhu Y. Compression screws and buttress plate versus compression screws only for Hoffa fracture in Chinese patients: a comparative study. *J Int Med Res* [Internet]. 2019 Ene [citado 07 Ene 2021];47(1):142-151. Disponible en: <https://www.ncbi.nlm.nih.gov/pmc/articles/PMC6384458/>.
30. Onay T, Gülabi D, Çolak İ, Bulut G, Gümüştas SA, Çeçen GS. Surgically treated Hoffa Fractures with poor long-term functional results. *Injury* [Internet]. 2018 Feb [citado 07 Ene 2021];49(2):398-403. Disponible en: <https://pubmed.ncbi.nlm.nih.gov/29198374/>.
31. Orapiriyakul W, Apivatthakakul T, Buranaphatthana T. How to determine the surgical approach in Hoffa fractures? *Injury* [Internet]. 2018 Dic [citado 07 Ene 2021];49(12):2302-2311. Disponible en: <https://pubmed.ncbi.nlm.nih.gov/30526925/>.
32. Maheshwari V, Sharma SL, Goyal D, Qureshi P, Hussain Z. Clinical experience with management of Hoffa fractures using headless compression screw and headed screw. *J Clin Orthop Trauma* [Internet]. 2019 Sep-Oct [citado 07 Ene 2021];10(5):934-940. Disponible en: <https://www.ncbi.nlm.nih.gov/pmc/articles/PMC6739431/>.
33. Sun H, He QF, Huang YG, Pan JF, Luo CF, Chai YM. Plate fixation for Letenneur type I Hoffa

fracture: a biomechanical study. *Injury* [Internet]. 2017 Jul [citado 07 Ene 2021];48(7):1492-1498. Disponible en: <https://pubmed.ncbi.nlm.nih.gov/28390685/>.

34. Tham WW, Khor YP, Chee YH. Deformity correction using the "Sandwich" technique for a non-union Hoffa fracture. *Ann Acad Med Singapore* [Internet]. 2019 Feb [citado 07 Ene 2021];48(2):63-66. Disponible en: <https://annals.edu.sg/pdf/48VolNo2Feb2019/V48N2p63.pdf>

35. Ercin E, Baca E, Kural C. Arthroscopic treatment of isolated Hoffa fractures. *J Knee Surg* [Internet]. 2017 Oct [citado 07 Ene 2021];30(8):842-848. Disponible en: <https://pubmed.ncbi.nlm.nih.gov/28219089/>.

36. Goel A, Sabat D, Agrawal P. Arthroscopic-assisted fixation of Hoffa fracture: a case report and description of technique. *J Clin Orthop Trauma* [Internet]. 2016 Ene-Mar [citado 07 Ene 2021];7(1):61-65. Disponible en: <https://www.ncbi.nlm.nih.gov/pmc/articles/PMC4735559/>.

37. Xiao K, Chen C, Yang J, Yang D, Liu J. An attempt to treat Hoffa fractures under arthroscopy: a case report. *Chin J Traumatol* [Internet]. 2018 Oct [citado 07 Ene 2021];21(5):308-310. Disponible en: <https://pubmed.ncbi.nlm.nih.gov/30340980/>.

CONFLICTOS DE INTERESES

Los autores declaran que no existen conflictos de intereses.

DECLARACIÓN DE AUTORÍA

Alejandro Alvarez-López (Conceptualización. Análisis formal. Metodología. *Software*. Supervisión. Redacción-borrador original. Redacción-revisión y edición).

Rodrigo Fuentes-Véjar (Conceptualización. Curación de datos. Investigación. Administración del proyecto. Validación. Redacción-borrador original).

Sergio Ricardo Soto-Carrasco (Curación de datos. Análisis formal. Investigación. Metodología. Supervisión. Visualización).