

## Leiomioma primario de páncreas en una gestante: presentación de caso

### *Primary pancreatic leiomyoma in a pregnant woman: case report*

Frank Yasel Leyva-Vázquez <sup>1\*</sup> <https://orcid.org/0000-0003-4753-7342>

Abel Ernesto Ruiz-de-Villa-Suárez <sup>2</sup> <https://orcid.org/0000-0003-2134-0832>

Sindy López-Almeida <sup>3</sup> <https://orcid.org/0000-0002-1593-1348>

Johenis Creagh-García <sup>4</sup> <https://orcid.org/0000-0002-7949-3658>

<sup>1</sup> Universidad de Ciencias Médicas. Hospital Universitario Manuel Ascunce Domenech. Servicio de Cirugía General. Camagüey, Cuba.

<sup>2</sup> Universidad de Ciencias Médicas. Hospital Universitario Manuel Ascunce Domenech. Servicio de Cirugía General. Camagüey, Cuba.

<sup>3</sup> Universidad de Ciencias Médicas. Hospital Universitario Amalia Simoni Argilagos. Servicios Quirúrgicos. Camagüey, Cuba.

<sup>4</sup> Universidad de Ciencias Médicas. Hospital Universitario Manuel Ascunce Domenech. Servicio de Anatomía Patológica. Camagüey, Cuba.

\*Autor para la correspondencia (email): [leyfrank69@gmail.com](mailto:leyfrank69@gmail.com)

### RESUMEN

**Introducción:** Los tumores pancreáticos en el embarazo son muy raros, el diagnóstico y tratamiento en este grupo de pacientes es complejo.

**Objetivo:** Presentar el primer caso de un leiomioma primario del páncreas en una gestante.

**Caso clínico:** Embarazada de 26 años de edad, sin antecedentes relevantes. Primigesta, que se encontraba cursando la semana 13 de gestación. Durante una evaluación ecográfica de rutina, se detecta una tumoración en la glándula pancreática. Se remitió a la consulta multidisciplinaria de atención a la materna y en conjunto deciden realizar la interrupción voluntaria del embarazo. Luego la paciente fue remitida a la consulta de la especialidad de Cirugía General. Al recibir a la misma, se quejaba de dolor en epigastrio e hipocondrio izquierdo, además de hipo ocasional. Al examen físico se encontró una tumoración palpable en epigastrio. Se realizaron exámenes analíticos básicos sin encon-

trarse alteraciones, en los estudios de imagen realizados, ecografía abdominal y tomografía contrastada de abdomen se demostró una tumoración en el cuerpo y cola del páncreas. Se planificó tratamiento quirúrgico electivo, se realizó pancreatectomía distal con esplenectomía, por invasión del estómago, se complementó con gastrectomía subtotal. La paciente evoluciona sin complicaciones. La biopsia informó un tumor mesenquimal benigno primario de páncreas, tipo leiomioma, bien encapsulado.

**Conclusiones:** Se presenta el primer caso de un leiomioma primario del páncreas en una gestante. Los tumores pancreáticos en embarazadas son enfermedades raras, el manejo por un equipo multidisciplinario es la mejor forma de obtener resultados satisfactorios para la paciente.

**DeCS:** LEIOMIOMA; NEOPLASIAS PANCREÁTICAS/cirugía; COMPLICACIONES NEOPLÁSICAS DEL EMBARAZO/diagnóstico; NEOPLASIAS DE LOS TEJIDOS CONJUNTIVO Y BLANDO; PANCREATECTOMÍA.

---

## ABSTRACT

**Introduction:** Pancreatic tumors during pregnancy are very rare, diagnosis and treatment are always difficult.

**Objective:** To present the first case of a primary pancreatic leiomyoma in a pregnant woman.

**Case report:** A 26 years old primiparous pregnant is reported, with no relevant backgrounds. She was in her first trimesters of pregnancy. Diagnosed with a pancreatic tumor during a routine evaluation. She was referred to a multidisciplinary consult, deciding the voluntary interruption of pregnancy, then she is evaluated by the General Surgery specialty clinic for complaining of epigastric pain and hiccup. On physical examination an epigastric tumor was found. Auxiliary exams were normal. Imagenologic studies confirm a tumor in the pancreatic body and tail. Surgical treatment was scheduled, distal pancreatectomy with splenectomy, due to invasion of gastric wall subtotal distal gastrectomy was performed. Patient evolution without complications. Biopsy reported a well capsulated, leiomyoma type, primary mesenchymal pancreatic tumor.

**Conclusions:** The first case of a primary pancreatic leiomyoma in a pregnant woman is presented. Pancreatic tumors during pregnancy are rare. Multidisciplinary approach is the best way to improve results.

**DeCS:** LEIOMYOMA; PANCREATIC NEOPLASMS/surgery; PREGNANCY COMPLICATIONS, NEOPLASTIC/diagnosis; NEOPLASMS, CONNECTIVE AND SOFT TISSUE; PANCREATECTOMY.

Recibido: 18/11/2021

Aprobado: 16/03/2022

Ronda: 1

---

## INTRODUCCIÓN

El diagnóstico de un tumor durante el embarazo es por fortuna, un evento raro, ocurre alrededor de una vez por cada 1 000 embarazos al año, lo cual corresponde entre 0,07 % y 0,1 % de todos los casos de tumores malignos. <sup>(1)</sup> Los tumores más comunes asociados con el embarazo son el cáncer de mama, cáncer de cuello uterino, melanoma, <sup>(2)</sup> linfoma y leucemia. Estos tipos histológicos de tumores malignos también se encuentran entre los sitios de cáncer más frecuentes en mujeres no embarazadas. No obstante, otro grupo de tumores como los del páncreas, también han sido reportados en el embarazo, pero con menor frecuencia. <sup>(1)</sup>

Los tumores pancreáticos, tanto benignos como malignos, son poco comunes durante la gestación. Existen varios reportes de casos de adenocarcinoma pancreático, tumores neuroendocrinos y neoplasias quísticas en mujeres embarazadas, <sup>(3,4)</sup> no obstante por lo raro e impredecible de la ocurrencia de estos tumores pancreáticos asociados al embarazo, no existe ningún estudio disponible de grandes series de pacientes, lo que resulta en frecuentes y difíciles dilemas en el diagnóstico, la conducta a seguir y el tratamiento, particularmente al decidir el momento óptimo del tratamiento quirúrgico. <sup>(5)</sup>

Las neoplasias mucinosas quísticas son los tumores pancreáticos más diagnosticados durante el embarazo. Las evidencias muestran que las mismas tienen un patrón de evolución diferente, con un crecimiento más acelerado, causado por el influjo hormonal propio del periodo. <sup>(3)</sup>

Los tumores pancreáticos no ductales representan del 5 % al 15 % de todas las neoplasias pancreáticas, los de estirpe mesenquimal suponen solo el 1 al 2 %. La mayoría de los tumores mesenquimales son benignos, clasificados según su origen como fibroma, lipoma, hamartoma, neuroma, schwannoma, hemangioma, mioma, hemangioendotelioma o tumor desmoide. <sup>(6)</sup>

El diagnóstico de un tumor en este grupo de pacientes es siempre difícil, debido a que los síntomas y signos pueden ser atribuidos al embarazo. Es problemática la realización de estudios auxiliares, estando determinados por el trimestre de la gestación. Siempre las precauciones sobre el riesgo de lesión fetal al realizar exámenes invasivos, retrasa el diagnóstico. <sup>(7)</sup>

Los protocolos de diagnóstico y tratamiento en las gestantes son diferentes de aquellos aplicados a pacientes no embarazadas. Con frecuencia, un abordaje multidisciplinario es capaz de definir un tratamiento óptimo, en conjunto con la paciente y su familia. <sup>(7)</sup>

El tamaño de los tumores pancreáticos puede causar complicaciones durante el embarazo; estas incluyen restricción del crecimiento intrauterino, compresión de las estructuras cercanas, pancreatitis aguda y ruptura de la neoplasia. <sup>(3)</sup>

El objetivo fue presentar el caso clínico para aumentar el escaso conocimiento que se tiene sobre este problema en particular, el cual, aunque raro, es de un impacto incalculable, por afectar el binomio madre-feto, lo que es de importancia para el sistema de salud.

## CASO CLÍNICO

Paciente femenina, raza blanca de 26 años de edad, sin antecedentes médicos o quirúrgicos de relevancia. Primigesta que se encontraba cursando la semana 13 de gestación hasta el momento normal. A la paciente durante una evaluación ecográfica de rutina para detectar marcadores genéticos, se le detecta una tumoración en la glándula pancreática.

Se remite a la consulta multidisciplinaria de atención a la materna y se sugiere a la enferma y familiares la interrupción voluntaria del embarazo, quienes deciden realizarla. La paciente es remitida a la consulta de la especialidad de Cirugía General donde manifiesta dolor en epigastrio e hipocondrio izquierdo de intensidad leve, que aparecía en horario de la tarde y aliviaba con acetaminofén. En ocasiones se acompañaba de hipo. No se recogieron otros síntomas.

Al examen físico se encontró como dato positivo una tumoración palpable en la región de epigastrio de 15 x 15 cm, profunda, poco móvil, dolorosa, lisa, de bordes regulares, sin cambios de la piel del abdomen. No se demostraron otras alteraciones.

Los estudios analíticos básicos fueron normales, hemoglobina 13.5 g/L, leucocitos  $8,5 \times 10^9/L$  con diferencial normal, glucemia 5.5 mmol/L; creatinina 0.9 mg/dL; alanino amino transferasa (ALAT) 23 UI; aspartato amino transferasa (ASAT) 15 UI; gammaglutamil transpeptidada (GGT) 19 UI; fosfatasa alcalina 128 UI; amilasa sérica 18 UI; bilirrubina total  $12 \mu\text{mol/L}$  y bilirrubina directa  $4.1 \mu\text{mol/L}$ ; proteínas totales 65 g/L y albumina 45 g/L. En los exámenes de imágenes se evidenció en la ecografía abdominal una imagen tumoral en epigastrio en relación con el cuerpo y cola del páncreas de pared fina, sin flujo Doppler, de baja ecogenicidad de 69 por 65 mm de diámetro (Figura 1).

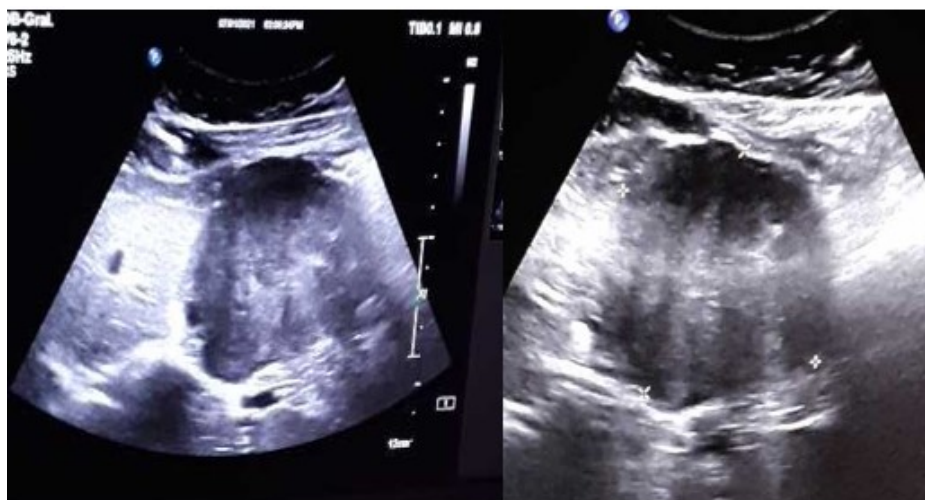


Figura 1 Imagen de ecografía diagnóstica, donde se observa masa ecomixta en la glándula pancreática. (Imágenes propia de los autores).

Se realizó además tomografía computarizada de abdomen simple y contrastada en la misma se observó la presencia de una lesión hipodensa en el páncreas (cuerpo y cola) de 107 mm de largo por 87 mm de ancho por 56 mm de alto, que tras la administración del medio de contraste se realza en la periferia y produce compresión de la curvatura menor del estómago, no se encontraron otras alteraciones, se sugirió el diagnóstico de cistoadenoma seroso del páncreas (Figura 2).

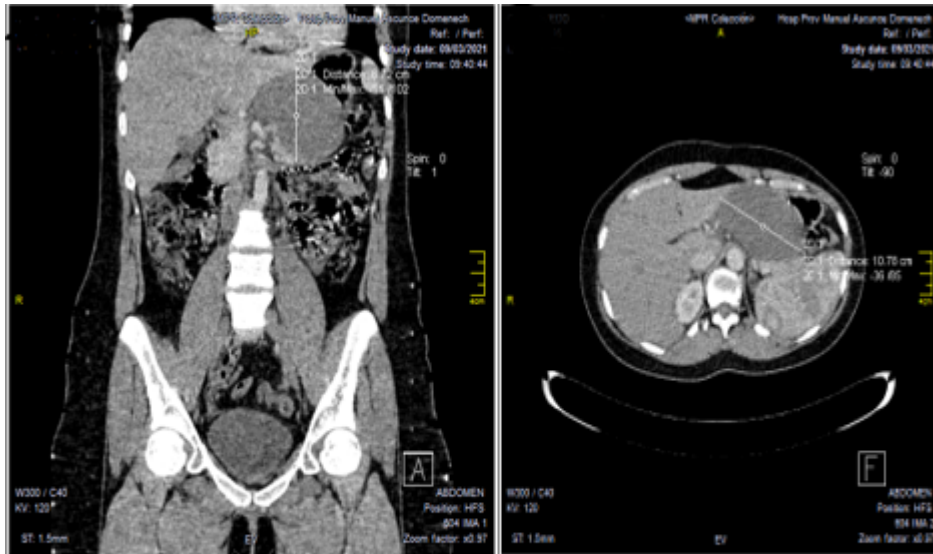


Figura 2 Imagen de tomografía computarizada de abdomen, donde se aprecia tumoración en cuerpo y cola del páncreas. (Imágenes propia de los autores).

Después de realizar los estudios clínicos y diagnósticos dada la complejidad del caso; se discutió en el colectivo multidisciplinario, se decide realizar tratamiento quirúrgico. Se realiza laparotomía exploradora a través de una incisión de Mercedes, durante la exploración en el transoperatorio, se observó una tumoración en la región corporocaudal del páncreas, adherida firmemente a la cara posterior del cuerpo gástrico, sin extensión al mismo ni presencia de otras lesiones tumorales.

Se realizó pancreatectomía distal con esplenectomía, debido a la invasión del estómago se complementó con gastrectomía subtotal y reconstrucción del tránsito digestivo mediante gastroyeyunostomía tipo Billroth II, antecólica a boca total, con yeyunoyeyunostomía laterolateral distal (Figura 3).

La paciente ingresa durante el postoperatorio inmediato en la Unidad de Cuidados Intensivos, donde permanece durante cinco días. No se presentaron complicaciones postoperatorias.

En el estudio anatomopatológico, en la macroscopía se pudo apreciar un tumor de de 12 x 10 x 5 cm, bien encapsulado, que al estudio microscópico presentó como características, anastomosis de células fusiformes de musculo liso, dispuestas en espina de pescado con abundante citoplasma fibrilar eosinófilo, núcleos elongados, cromatina fina y nucléolo pequeño (Figura 4).

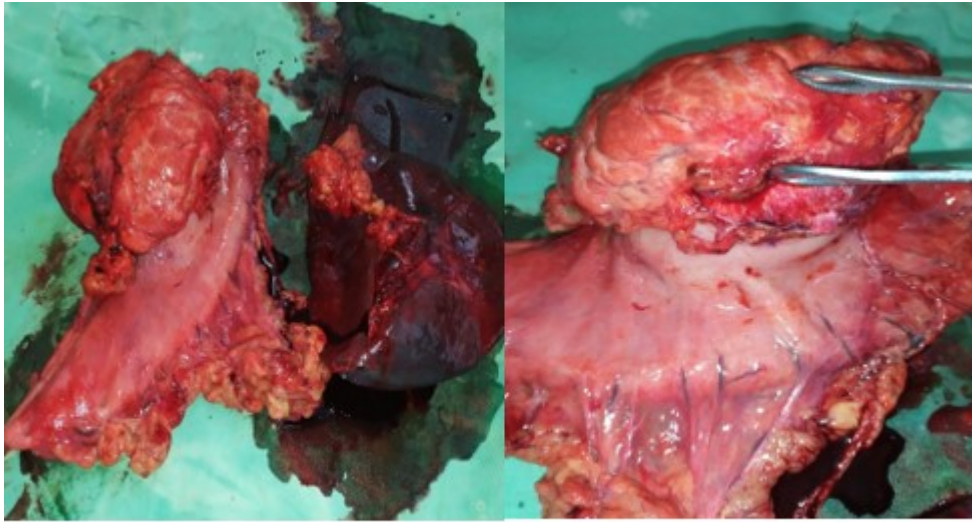


Figura 3 Pieza quirúrgica extraída, donde se aprecia el tumor adherido al estómago. (Imágenes propia de los autores).

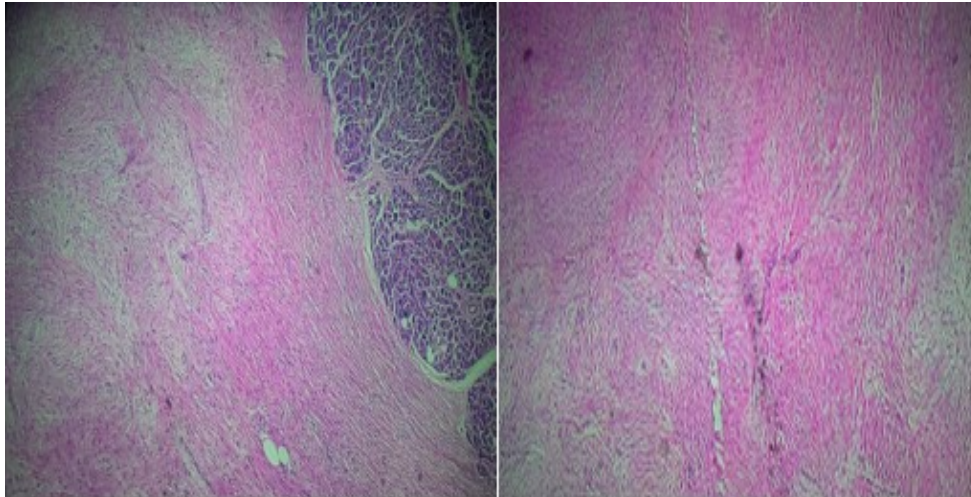


Figura 4 Estudio microscópico donde se observan las características histológicas de la tumoración. (Imágenes propia de los autores).

Por lo que se realizó el diagnóstico de tumor mesenquimal benigno primario de páncreas, tipo leiomioma. No se encontraron alteraciones histológicas en el bazo y porción de estómago resecado.

## DISCUSIÓN

El tejido estromal es escaso en el páncreas normal, por lo que los tumores mesenquimales primarios del páncreas son extremadamente raros, como afirman Zhang et al.,<sup>(8)</sup> que encontraron un total de 221 casos reportados hasta el 2016, de ellos el schwannoma y el liposarcoma fueron los tumores benignos y malignos más comunes.

Los tumores pancreáticos en el embarazo son afecciones raras en términos prácticos, las decisiones diagnósticas y terapéuticas son tomadas sobre bases individuales, por lo que cada caso es casi siempre el primero para el cirujano y el equipo multidisciplinario. El hecho de ser dos pacientes la madre y el feto, la mala reputación de los tumores pancreáticos contribuye a generar altos niveles de ansiedad, al complicar más el proceso de toma de decisiones. <sup>(5)</sup> Sumado a esto es poca la información publicada con respecto al pronóstico fetal. <sup>(9)</sup>

Iacopi et al., <sup>(5)</sup> encontraron una edad media de 37 años en los pacientes afectados, sin embargo, la paciente del estudio solo tenía 26 años de edad. Por otra parte, existe coincidencia con el resto de los estudios revisados la realización del diagnóstico en el primer trimestre del embarazo y la localización anatómica del tumor en el cuerpo y cola del páncreas, coinciden con las características más comunes citadas por los autores mencionados.

El diagnóstico preoperatorio de los tumores pancreáticos depende de una combinación de características clínicas, marcadores tumorales y estudios imagenológicos tales como ultrasonido abdominal (USA) y endoscópico (USE), tomografía computarizada (TC) abdominal y estudios de imagen por resonancia magnética (IRM). <sup>(4,5)</sup> Por desdicha la mayoría de las pacientes no presentan un cuadro clínico florido y con frecuencia refieren síntomas descritos como comunes en un embarazo normal. La paciente que los autores presentaron, no refería síntomas al momento del diagnóstico, que fue realizado de forma incidental, hecho que según Iacopi et al., <sup>(5)</sup> no es lo más común, en su estudio, reportaron que el diagnóstico incidental se realizó solo en tres pacientes de un total de 34 enfermas. Asimismo, la presentación clínica de formas complicadas de la enfermedad, como la ruptura del tumor, es también rara. La regla es la presencia de síntomas vagos y mal definidos.

Una TAC aislada no aumenta el riesgo de lesiones fetales y si es necesaria en la evaluación de una paciente gestante no debe ser deseada. El USA y la IRM son las técnicas de imagen de elección para pacientes embarazadas, su uso no está asociado con riesgos. <sup>(10)</sup> No se pudo realizar evaluación por IRM por no contar con esta posibilidad en el hospital donde fue atendida la paciente, como tampoco se pudieron realizar estudios de marcadores tumorales por no estar disponibles.

Aunque como plantean Folsom et al., <sup>(11)</sup> los marcadores tumorales como CA -125 y antígeno carcinoembrionario (CEA) por sus siglas en inglés que son importantes en el diagnóstico de muchos tipos de cáncer, estos se encuentran alterados de manera frecuente durante el embarazo, por lo que no son tan fiables en este grupo de pacientes.

La conducta seguida en el caso presentado se ajustó a los preceptos éticos de la medicina, ya que en conjunto con un equipo multidisciplinario la paciente decidió realizar la terminación voluntaria del embarazo. No obstante, en la actualidad el diagnóstico de un tumor durante el embarazo no representa obligatoriamente un resultado materno y fetal desfavorable. Existe un número reciente

de evidencias que muestran que los tratamientos quirúrgicos y las terapias sistémicas, pueden ser usados durante el embarazo. <sup>(11)</sup>

La cirugía en el primer trimestre del embarazo tiene mayores riesgos de causar abortos espontáneos, anomalías congénitas, muerte por asfixia intrauterina, déficits funcionales o retardo en el crecimiento intrauterino. El segundo trimestre parece ser el mejor momento para realizar una cirugía abdominal, ya que el período de organogénesis ha terminado y el tamaño uterino aun permite mayor facilidad en las maniobras quirúrgicas, comparado con el tercer trimestre. No obstante, cuando existe la sospecha de un tumor maligno durante el primer trimestre, se sugiere la terminación del embarazo para un mejor resultado. <sup>(12)</sup>

Para la realización de una cirugía no obstétrica eficaz en el embarazo, se requiere la intervención de un equipo multidisciplinario, que involucre a especialistas en Ginecología y Obstetricia, Cirugía General, Anestesiología y Reanimación y Neonatología. <sup>(13)</sup>

El tratamiento quirúrgico es la elección para los tumores pancreáticos resecables. La técnica quirúrgica a realizar depende de la localización del tumor entre otras características. Por la localización del tumor y su adherencia firme en esta paciente se realizó un procedimiento extendido mediante una gastrectomía subtotal. Otras opciones quirúrgicas posibles en tumores benignos que asientan en la región corporocaudal son la pancreatectomía distal con conservación esplénica, pancreatectomía distal con esplenectomía y en ocasiones la enucleación del tumor es posible. <sup>(14)</sup>

La presentación del caso tiene las limitaciones inherentes a todas las presentaciones de casos, que transmite experiencias que no pueden ser generalizadas a otros grupos de pacientes. Como puntos fuertes los autores piensan que, debido a la poca frecuencia de este problema de salud, la descripción de las intervenciones diagnósticas y terapéuticas puede ayudar a los demás profesionales a tener una ayuda en la actuación en este escenario tan complejo.

Es llamativo que el código internacional de enfermedades (CIE-10) en su décima revisión, no tiene un acápite específico para este grupo de enfermedades, <sup>(15)</sup> como expresión de la baja frecuencia de las mismas. En Cuba no existe un registro nacional oficial sobre la incidencia de tumores en el embarazo. Como principal fortaleza se presentó el quinto caso de leiomioma primario del páncreas descrito hasta el momento, <sup>(16)</sup> es el primero que se ha reportado en una paciente gestante, en la institución donde se trató la paciente, por lo que es un caso único hasta el momento.

## CONCLUSIONES

Se presentó el primer caso de leiomioma primario del páncreas en una gestante en la institución que trató a la paciente. Los tumores pancreáticos en embarazadas son enfermedades raras, el manejo por un equipo multidisciplinario es la mejor forma de obtener resultados satisfactorios para la paciente.



## REFERENCIAS BIBLIOGRÁFICAS

1. Reyna Villasmil E. Manejo de neoplasias malignas raras durante el embarazo. Rev perú ginecol obstet [Internet]. 2021 Ene-Mar [citado 09 Nov 2021];67(1). Disponible en: [http://www.scielo.org.pe/scielo.php?script=sci\\_arttext&pid=S2304-51322021000100007](http://www.scielo.org.pe/scielo.php?script=sci_arttext&pid=S2304-51322021000100007)
2. Monteagudo de la Guardia LA, Chamizo Cabrera MG, Martin Pozo Y, Monteagudo Álvarez CJ. Melanoma y embarazo. Medicentro [Internet]. 2020 [citado 09 Nov 2021];24(4). Disponible en: <http://medicentro.sld.cu/index.php/medicentro/article/view/3080/2641>
3. Revoredo F, de Vinatea J, Reaño G, Villanueva L, Kometter F, Arenas J, et al. Mucinous cystic neoplasms of the pancreas associated with pregnancy. Two case reports. Medicine [Internet]. 2020 Jul [citado 09 Nov 2021];99(31):e21471. Disponible en: <https://www.ncbi.nlm.nih.gov/pmc/articles/PMC7402798/>.
4. Boyd CA, Benarroch-Gampel J, Kilic G, Kruse EJ, Weber SM, Riall TS. Pancreatic Neoplasms in Pregnancy: Diagnosis, Complications and Management. J Gastrointest Surg [Internet]. 2012 May [citado 09 Nov 2021];16(5):1064-71. Disponible en: <https://www.ncbi.nlm.nih.gov/pmc/articles/PMC3354643/>.
5. Iacopi S, Lombardo C, Menonna F, Mazzeo S, Caramella D, Amorese G, et al. Management of pregnancy-associated pancreatic cystic tumors: Review of the literature and results of a Pancreas Club Inc. Survey. Pancreatology [Internet]. 2018 Dic [citado 09 Nov 2021];18(8):905-12. Disponible en: <https://pubmed.ncbi.nlm.nih.gov/30274883/>.
6. Rodríguez Muñoz MJ, Pinaro Zabala A, Gómez San Román MT. Lipoma pancreático. Apunt Cienc [Internet]. 2017 Ene-Abr [citado 09 Nov 2021];7(1):11-13. Disponible en: <http://apuntes.hgucr.es/wp-content/hgucr/pdf/boletin-18.pdf>
7. Predescu D. Pancreatic Neuroendocrine Tumor in Pregnancy- Diagnosis and Treatment Management. Chirurgia [Internet]. 2019 Sep [citado 09 Nov 2021];114(5):550. Disponible en: [https://www.researchgate.net/publication/336931471\\_Pancreatic\\_Neuroendocrine\\_Tumour\\_in\\_Pregnancy\\_-\\_Diagnosis\\_and\\_Treatment\\_Management](https://www.researchgate.net/publication/336931471_Pancreatic_Neuroendocrine_Tumour_in_Pregnancy_-_Diagnosis_and_Treatment_Management)
8. Zhang H, Yu S, Wang W, Cheng Y, Xiao Y, Lu Z, et al. Primary mesenchymal tumors of the pancreas in a single center over 15 years. Oncol Lett [Internet]. 2016 Nov [citado 09 Nov 2021];12(5):4027-34. Disponible en: <https://www.ncbi.nlm.nih.gov/pmc/articles/PMC5104226/>.
9. Aragón Mendoza RL, Arenas Gamboa J, Vieira Serna S, Juan Sierra IA. Tumor retroperitoneal primario durante el embarazo: reporte de un caso y revisión de la literatura. Rev Colomb Obstet Ginecol [Internet]. 2020 Abr-Jun [citado 09 Nov 2021];71(2). Disponible en: [http://www.scielo.org.co/scielo.php?script=sci\\_arttext&pid=S0034-74342020000200195](http://www.scielo.org.co/scielo.php?script=sci_arttext&pid=S0034-74342020000200195)
10. Chirag J. ACOG Committee Opinion No. 723. Guidelines for Diagnostic Imaging During Pregnancy <http://revistaamc.sld.cu/>

- and Lactation. *Obstet Gynecol* [Internet]. 2019 Ene [citado 09 Nov 2021];133(1):186. Disponible en: [https://journals.lww.com/greenjournal/Citation/2019/01000/ACOG\\_Committee\\_Opinion\\_No\\_723\\_Guidelines\\_for.28.aspx](https://journals.lww.com/greenjournal/Citation/2019/01000/ACOG_Committee_Opinion_No_723_Guidelines_for.28.aspx)
11. Folsom SM, Woodruff TK. Good news on the active management of pregnant cancer patients. *F1000Res*. 2020;9:F1000.
12. Joshi U, Upadhaya SR, Agrawal V, Rana A. Pancreatic Tumors Complicating Pregnancy: A Concern for Fetomaternal Well Being. *Int Med Case Rep J* [Internet]. 2020 [citado 09 Nov 2021];13:255-59. Disponible en: <https://www.ncbi.nlm.nih.gov/pmc/articles/PMC7367919/>.
13. Vujic J, Marsoner K, Lipp-Pump AH, Klaritsch P, Miscinger HJ, Kornprat P. Non-obstetric surgery during pregnancy-an eleven-year retrospective analysis. *BMC Pregnancy Childbirth* [Internet]. 2019 Oct [citado 09 Nov 2021];19(1):382. Disponible en: <https://pubmed.ncbi.nlm.nih.gov/31653246/>.
14. Santos D, Calhu A, Bacelar F, Vieira J. Solid pseudopapillary neoplasm of pancreas with distant metastasis during pregnancy: a diagnostic and treatment challenge. *BMC Case Rep*. 2020;13(12):e237309. doi.org./10.1136/bcr-2020-237209.
15. Organización Panamericana de la Salud. Clasificación estadística internacional de enfermedades y problemas relacionados con la salud. 10ª revisión [Internet]. Washington, D.C: OPS; 2003 [citado 09 Nov 2021]. Disponible en: <https://iris.paho.org/bitstream/handle/10665.2/6282/Volume1.pdf>
16. Daghfous A, Rhaïem R, Zehani A, Jouini M, Kacem M, Safta ZB. Laparoscopic treatment of a cephalic pancreatic leiomyoma. *Tunis Med* [Internet]. 2017 Abr [citado 09 Nov 2021];95(4):310-12. Disponible en: <https://pubmed.ncbi.nlm.nih.gov/29492939/>.

## CONFLICTOS DE INTERESES

Los autores declaran que no existen conflictos de intereses.

## DECLARACIÓN DE AUTORÍA

Frank Yasel Leyva-Vázquez (Conceptualización. Curación de datos. Análisis formal. Investigación. Recursos. Supervisión. Redacción-borrador original).

Abel Ernesto Ruiz de Villa-Suárez (Análisis formal. Metodología. Visualización).

Sindy López-Almeida (Investigación. Administración del proyecto. Recursos. Software).

Johenis Creagh-García (Curación de datos. Análisis formal. Investigación. Recursos).