

INFORME DE CASO

Hematoma epidural espinal en paciente con tratamiento anticoagulante con warfarina. A propósito de un caso

Maryla Martínez-Fortún Amador¹ , Marcos Luis García² , Suyen Jiménez Cruz^{2*} , Yuniesky Hernández González² 

¹Instituto Nacional de Oncología y Radiobiología, Plaza de la Revolución, La Habana, Cuba

²Hospital Provincial Clínico Quirúrgico Universitario “Arnaldo Milián Castro”, Santa Clara, Villa Clara, Cuba

*Suyen Jiménez Cruz. suyenjc@nauta.cu

Recibido: 11/10/2021 - Aprobado: 05/01/2022

RESUMEN

Introducción: el hematoma epidural espontáneo es una enfermedad poco habitual que puede acompañarse de compresión medular. Numerosas causas pueden ocasionarla, una es el mal control de los anticoagulantes orales.

Información del paciente: paciente de 57 años de edad, femenina, con antecedentes de padecer insuficiencia de la válvula mitral, con tratamiento anticoagulante con warfarina, que fue llevada al Cuerpo de Guardia del Hospital “Arnaldo Milián Castro” por entumecimiento de ambos miembros inferiores; al examen físico se constató paraparesia asimétrica, reflejo osteotendinoso aquiliano y rotuliano exaltados (+2), reflejo de Babinsky izquierdo y nivel sensitivo dorsal 6-7.

Conclusiones: el hematoma epidural espinal es una enfermedad causante de compresión medular aguda que requiere diagnóstico inmediato y tratamiento quirúrgico urgente.

Palabras clave: hematoma espinal epidural; espontáneo; Warfarina

ABSTRACT

Introduction: spontaneous epidural hematoma is a rare condition that may be accompanied by spinal cord compression. It can be caused by several factors, one of which is poor control of oral anticoagulants.

Patient information: 57-year-old female patient, with a history of mitral valve insufficiency, with anticoagulant treatment with warfarin, who was taken to the Emergency Room of the “Arnaldo Milián Castro” Hospital due to numbness in both lower limbs; physical examination revealed asymmetric paraparesis, exalted osteotendinous aquilean and patellar reflexes (+2), left Babinsky reflex and dorsal sensory level 6-7.

Conclusions: spinal epidural hematoma is a disease causing acute spinal cord compression that requires immediate diagnosis and urgent surgical treatment.

Key words: hematoma, epidural, spinal; spontaneous; Warfarin

INTRODUCCIÓN

El hematoma epidural espinal (HEE) se presenta habitualmente como un síndrome agudo asociado a dolor severo en la región cervical y lumbar, con irradiación radicular en el 50% de los casos y acompañado o seguido de síntomas de compresión del cordón medular (déficit motor que progresa rápidamente hacia la completa parálisis, el déficit sensitivo y los problemas esfinterianos).^(1,2,3,4,5,6,7,8,9,10) El hematoma epidural agudo espontáneo se presenta raramente; sin embargo, puede tener consecuencias desastrosas e irreversibles si no es diagnosticado y tratado quirúrgicamente de forma precoz. Su frecuencia es menor del 1% de las lesiones medulares ocupantes de espacio y su incidencia se calcula en un caso por cada millón de habitantes al año. La primera descripción clínica fue realizada por Jackson en 1869 y la primera intervención quirúrgica con éxito fue practicada en 1911.^(3,4)

Se presenta un caso de HEE de manifestación aguda en relación con un mal control de la terapia anticoagulante oral. Pese a la baja incidencia de esta enfermedad, la creciente instauración de tratamientos anticoagulantes, su control en consultas de Atención Primaria (AP) y las graves repercusiones clínicas que pueden derivarse de su inadecuado control obligan a conocer casos como este para su prevención y su diagnóstico precoz.^(1,2,3,4,5,6,7)

INFORMACIÓN DEL PACIENTE

Paciente femenina, de 57 años de edad, blanca, con antecedentes de padecer insuficiencia de la válvula mitral; en el año 2021 fue intervenida quirúrgicamente y se le colocó una prótesis valvular. Actualmente continúa con tratamiento con warfarina y seguimiento por el Especialista en Cardiología. Fue llevada al Cuerpo de Guardia del Hospital Provincial Clínico Quirúrgico "Arnaldo Milián Castro" de la Ciudad de Santa Clara, Provincia de Villa Clara, por entumecimiento de ambos miembros inferiores; se le realizó un tiempo de protombina (INR), que resultó en 7, y se le reajustó el tratamiento.

Cinco días después continuaba con entumecimiento en todo el hemicuerpo izquierdo, asociado a ligera hemiparesia de este lado. Acudió de nuevo al hospital, en el examen físico se constató paraparesia asimétrica de predominio izquierdo, reflejo osteotendinoso aquiliano y rotuliano exaltado (+2), reflejo de Babinsky izquierdo y nivel sensitivo dorsal 6-7. Se le realizó nuevamente un INR, que resultó en 7,95. Pasadas 24 horas empeoró el cuadro clínico y se constataron, al examen físico, cuadriplejía flácida, reflejos osteotendinoso bicipital muy disminuido, rotuliano y aquileanos abolidos y de Babinsky izquierdo y nivel sensitivo dorsal 1-2; un nuevo INR mostró un resultado de 6,65.

Ante la sospecha clínica de hematomielia o hematoma epidural asociado al uso de anticoagulantes se indicó realizar una tomografía axial computadorizada (TAC) de columna cervical con cortes axiales a 0,9mm y reconstrucciones MPR sagitales y coronales, sin la administración de contraste endovenoso (Figura 1 y Figura 2): se observó una imagen hiperdensa que bordea el cordón medular cervical, desde la unión cráneo-espinal hasta el nivel de C7, de predominio anterior, que comprimía el cordón medular cervical, sin evidencia de trauma a nivel óseo ni de las partes blandas adyacentes. Se sugirió corroborar el

diagnóstico con una resonancia magnética nuclear (RMN) de columna cervical con secuencia Spin Echo (SE), técnica T1 plano de corte sagital (Figura 3) y técnica T2 planos de corte axial (Figura 4) y sagital (Figura 5): se constató la presencia de una imagen de intensidad variable en secuencias de Spin Echo con técnicas de contraste T1 y T2, en el espacio epidural anterior, que se extendía desde la unión cráneo-espinal hasta C7, asociada a cambios en la intensidad de señal del cordón cervical en toda su extensión, por lo que se planteó el diagnóstico de hematoma epidural espinal asociado a hematomielia cervical *versus* edema no traumático.

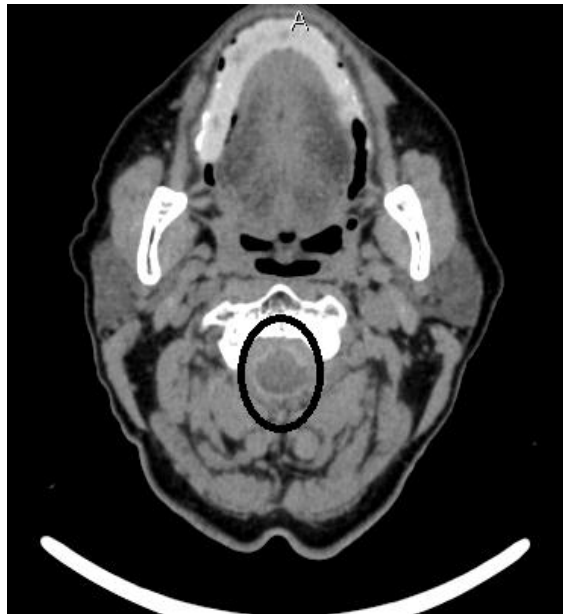


Figura 1. TAC simple, corte axial. Imagen hiperdensa en el espacio subaracnoideo a predominio anterior

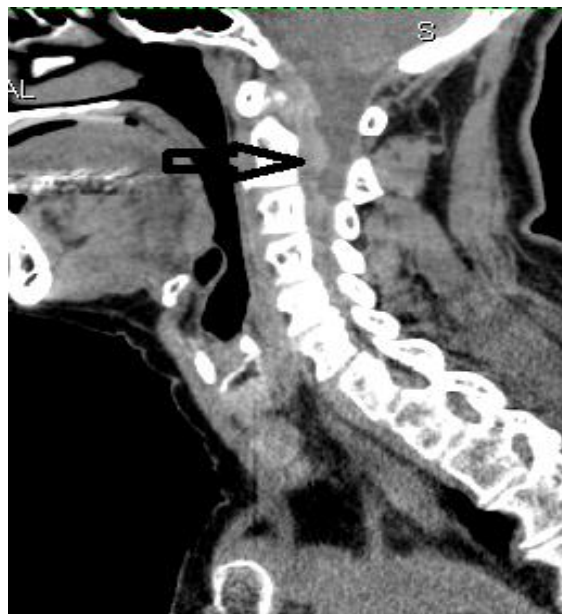

Figura 2. TAC simple, corte sagital. Imagen hiperdensa en el espacio subaracnoideo anterior desde la unión cráneo espinal hasta C7

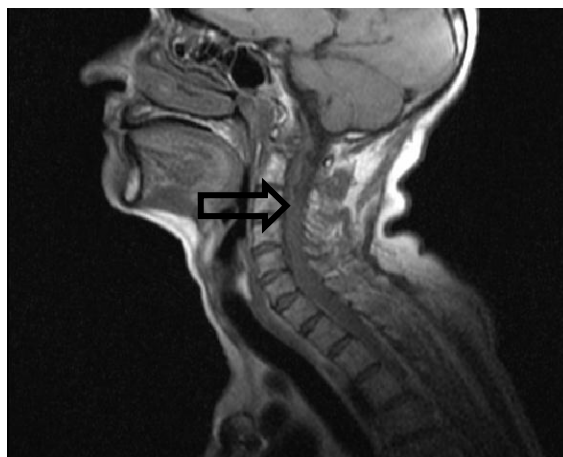


Figura 3. RMN, T1 sagital. Imagen isointensa a nivel de la columna cervical

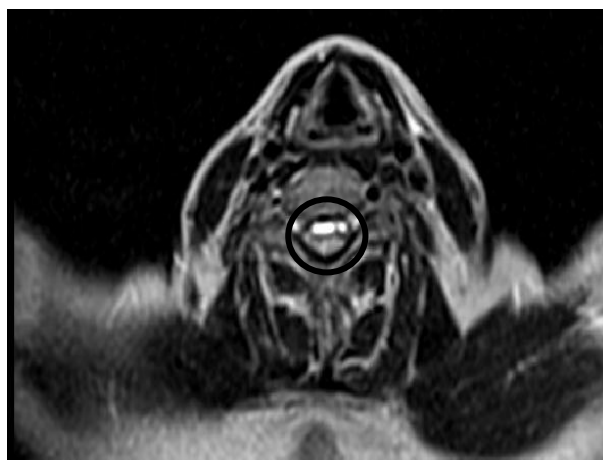


Figura 4. RMN, T2 axial. Imagen de intensidad variable, predominantemente hiperintensa, en el espacio subaracnoideo anterior

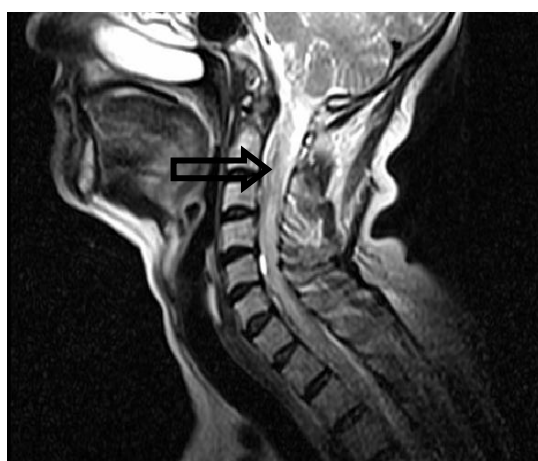

Figura 5. RMN, T2 sagital. Imagen de intensidad variable en el espacio subaracnoideo anterior

A pesar de corroborarse la sospecha clínica en el caso que se presenta se prorrogó el tratamiento quirúrgico hasta la corrección del INR. Varios días después comenzó con dificultad respiratoria y empeoramiento de la conciencia, acidosis metabólica y parada cardiorrespiratoria y falleció (posible causa de muerte: toma bulbar con edema medular ascendente).

DISCUSIÓN

El hematoma epidural espinal espontáneo es una enfermedad poco frecuente causante de compresión medular aguda. Tiene una incidencia de 0,1 casos por 100 000 personas al año. Las causas de los hematomas espinales están, por lo general, relacionadas con coagulopatías, tratamiento anticoagulante, punción lumbar, cirugía espinal o craneal, trauma espinal o una malformación vascular. En los casos que no se consigue detectar una causa se plantea hematoma epidural espontáneo y corresponden al 40% del total de hematomas epidurales espinales. Las manifestaciones clínicas comprenden desde síntomas menores como dolor interescapular o mínima afectación radicular hasta la lesión medular completa. La resonancia magnética es la técnica de imagen de elección para el diagnóstico, que presentará unas características variables en función del tiempo de evolución.^(1,2,3,4,5,6,7,8) En la fase aguda se visualiza una ocupación del canal medular por una colección en el espacio epidural que desplaza el saco tecal. En T1 esa colección se visualiza isointensa con respecto al cordón medular y en T2 se aprecia predominantemente hiperintensa y se puede asociar a hipointensidades focales (focos de deoxihemoglobina y septos fibrosos -o ambos-). El tratamiento de elección es la intervención quirúrgica mediante laminectomía descompresiva y evacuación del hematoma. En casos con mínima afección neurológica se puede optar por tratamiento no quirúrgico y vigilancia intensiva.^(9,10,11,12,13)

Actualmente se ve una gran asociación de esta enfermedad con las infecciones por COVID-19 como consecuencia de sus complicaciones. El hematoma epidural espinal es poco frecuente y causa de compresión medular aguda y requiere diagnóstico inmediato y tratamiento quirúrgico urgente porque el grado de afectación preoperatorio es el factor pronóstico más importante.

REFERENCIAS BIBLIOGRÁFICAS

1. Chuliá Carrasco V, Gómez Barbero P. Hematoma espinal epidural espontáneo asociado a tratamiento anticoagulante con acenocumarol: a propósito de un caso. *Rev Asoc Argent Ortop Traumatol* [Internet]. 2019 [citado 15/11/2020];84(3):260-264. Disponible en: <http://www.scielo.org.ar/pdf/raaot/v84n3/v84n3a09.pdf>. <https://doi.org/10.15417/issn.1852-7434.2019.84.3.892>
2. Goldfine C, Glazer C, Ratzan RM. Spontaneous Spinal Epidural Hematoma from Rivaroxaban. *Clin Pract Cases Emerg Med* [Internet]. 2018 [citado 15/11/2020];2(2):151-154. Disponible en: <https://www.ncbi.nlm.nih.gov/pmc/articles/PMC5965116/>. <https://dx.doi.org/10.5811/cpcem.2018.2.37096>
3. Castanheira Gomes AP, Cernadas E, Sá J, Brito H, Costa R. Spontaneous Spinal Haemorrhage as a Complication of Oral Anticoagulant Therapy: A Case Report and Literature Review. *EJCRIM* [Internet]. 2018 [citado 15/11/2020];5(12):[aprox. 4 p.]. Disponible en: <https://www.ejcrim.com/index.php/EJCRIM/article/view/887/1580>. https://doi.org/10.12890/2018_000887
4. Tawk C, El Hajj Moussa M, Zgheib R, Nohra G. Spontaneous epidural hematoma of the spine associated with oral anticoagulants: 3 Case Studies. *Int J Surg Case Rep* [Internet]. 2015 [citado 15/11/2020];13:8-11. Disponible en:

- <https://www.sciencedirect.com/science/article/pii/S2210261215002436>.
<https://doi.org/10.1016/j.ijscr.2015.05.022>
5. Babayev R, Ekşi MŞ. Spontaneous thoracic epidural hematoma: a case report and literature review. Childs Nerv Syst [Internet]. 2016 [citado 15/11/2020];32:181-187. Disponible en: <https://link.springer.com/article/10.1007/s00381-015-2768-5>. <https://doi.org/10.1007/s00381-015-2768-5>
 6. Aycan A, Ozdemir S, Arslan H, Gonullu E, Bozkina C. Idiopathic Thoracic Spontaneous Spinal Epidural Hematoma. Case Rep Surg [Internet]. 2016 [citado 15/11/2020];2016:5430708. Disponible en: <https://www.hindawi.com/journals/cris/2016/5430708/>. <https://doi.org/10.1155/2016/5430708>
 7. Ozel O, Demircay E, Kircelli A, Cansever T. Atypical Presentation of an Epidural Hematoma in a Patient Receiving Rivaroxaban After Total Hip Arthroplasty. Ortopedics [Internet]. 2016 [citado 15/11/2020];39(3):e558-e560. Disponible en: <https://journals.healio.com/doi/10.3928/01477447-20160414-01>. <https://doi.org/10.3928/01477447-20160414-01>
 8. Ismail R, Zaghrini E, Hitti E. Spontaneous Spinal Epidural Hematoma in a Patient on Rivaroxaban: Case Report and Literature Review. J Emerg Med [Internet]. 2017 [citado 15/11/2020];53(4):536-539. Disponible en: <https://www.sciencedirect.com/science/article/abs/pii/S0736467917304870>. <https://doi.org/10.1016/j.jemermed.2017.06.005>
 9. Castillo JM, Afanador HF, Manjarrez E, Morales XA. Non-traumatic spontaneous spinal subdural hematoma in a patient with non-valvular atrial fibrillation during treatment with rivaroxaban. Am J Case Rep [Internet]. 2015 [citado 15/11/2020];16:377-81. Disponible en: <https://www.ncbi.nlm.nih.gov/pmc/articles/PMC4479261/>. <https://doi.org/10.12659/AJCR.893320>
 10. Yu JX, Liu J, He C, Sun LY, Xiang SS, Ma YJ, et al. Spontaneous Spinal Epidural Hematoma: A Study of 55 Cases Focused on the Etiology and Treatment Strategy. World Neurosurg [Internet]. 2017 [citado 15/11/2020];98:546-554. Disponible en: <https://www.sciencedirect.com/science/article/abs/pii/S1878875016312256>. <https://doi.org/10.1016/j.wneu.2016.11.077>
 11. Muñoz González A, Cuello JP, Rodríguez Cruz PM, Iglesias Mohedano AM, Domínguez Rubio R, Romero Delgado F, et al. Hematoma espinal epidural espontáneo: estudio retrospectivo de una serie de 13 casos. Neurol [Internet]. 2015 [citado 15/11/2020];30(7):393-400. Disponible en: <https://www.sciencedirect.com/science/article/pii/S0213485314000590>. <https://doi.org/10.1016/j.nrl.2014.03.007>
 12. El Alayli A, Neelakandan L, Krayem H. Spontaneous Spinal Epidural Hematoma in a Patient on Apixaban for Nonvalvular Atrial Fibrillation. Case Rep Hematol [Internet]. 2020 [citado 15/11/2020];2020:7419050. Disponible en: <https://www.hindawi.com/journals/crnhem/2020/7419050/>. <https://doi.org/10.1155/2020/7419050>
 13. Bamps S, Decramer T, Vandebussche N, Verhamme P, Thijs V, Van Loon J. Dabigatran-Associated Spontaneous Acute Cervical Epidural Hematoma. World Neurosurg [Internet]. 2015 [citado 15/11/2020];83(2):257-258. Disponible en: <https://www.sciencedirect.com/science/article/abs/pii/S1878875014010067>. <https://doi.org/10.1016/j.wneu.2014.10.012>

CONFLICTO DE INTERESES

Los autores declararan no tener conflicto de intereses.