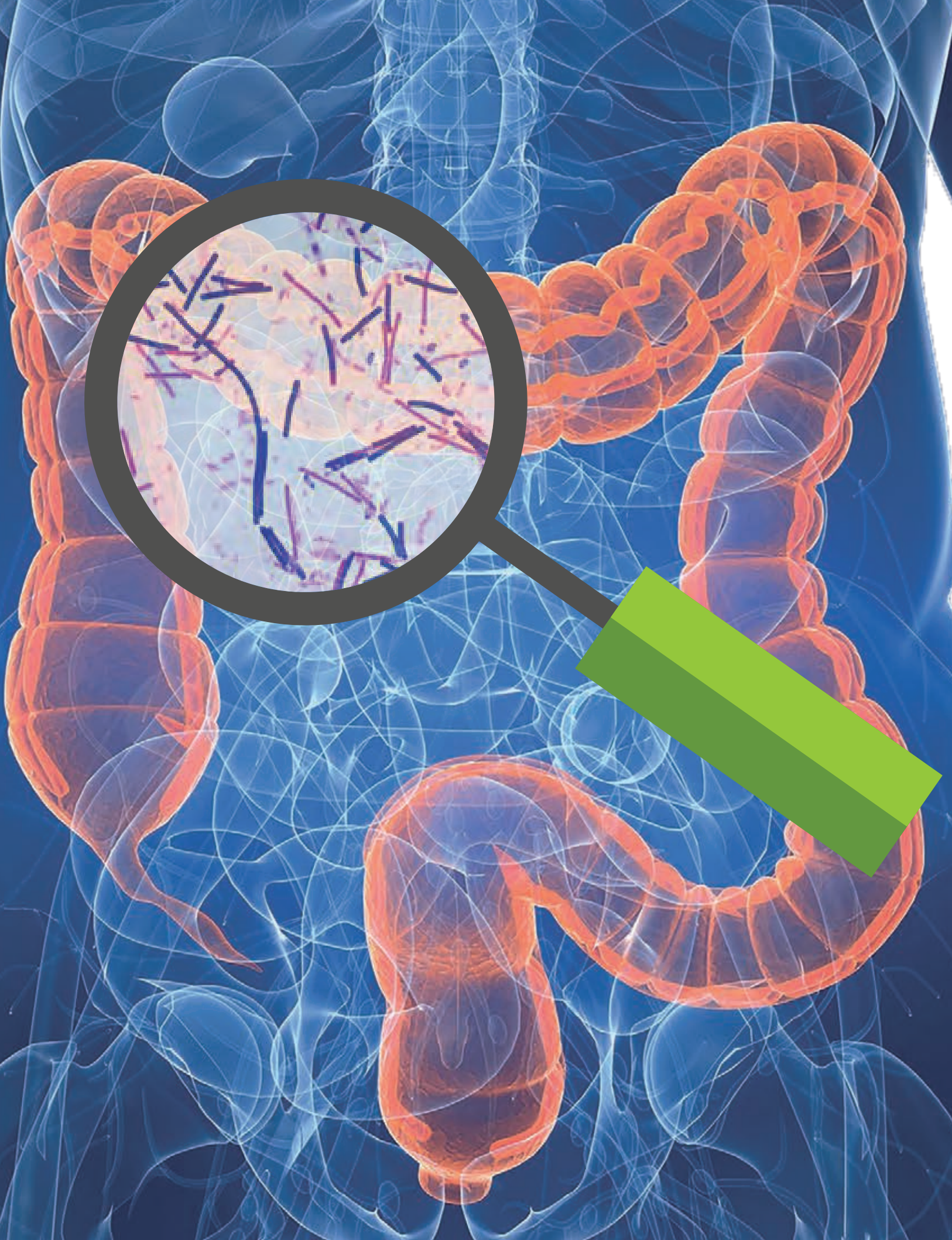



# Serie de casos de *Clostridium difficile* cepa NAP1/027/BI con novedosos tratamientos

Silvia Esmeralda Pérez-Topete,<sup>a</sup>  
Tomás Miranda-Aquino,<sup>a</sup>  
Juan Jacobo Ayala-Gaytan<sup>a</sup>

## Case series of *Clostridium difficile* NAP1/027/BI with novels treatments

**Background:** *Clostridium difficile* is a spore-forming bacterium, producing exotoxins, causing potentially fatal nosocomial diarrhea. They have recently reported outbreaks of *C. difficile* ribotype 027, which is characterized by a hypervirulent strain and high resistance to standard therapy.

**Clinical case:** We present three cases of *Clostridium difficile* NAP1/027/BI associated infection, they were presented with different clinical manifestations. Two of the patients were successfully treated with the combination of vancomycin plus tigecycline. The other case was treated with fecal microbiota transplant, with resolution of the disease.

**Conclusions:** in patients with *Clostridium difficile* NAP1/027/BI associated infection is a good therapeutic option to consider the use of tigecycline in conjunction with vancomycin, as well as fecal microbiota transplantation.

### Keywords

*Clostridium difficile*  
Fecal microbiota transplantation  
Enterocolitis, pseudomembranous

**Introducción:** *Clostridium difficile* es una bacteria formadora de esporas, productoras de exotoxinas, causante de diarrea nosocomial potencialmente mortal. En fechas recientes se han reportado brotes de *C. difficile* ribotipo 027, la cual se caracteriza por ser una cepa hipervirulenta y de gran resistencia al tratamiento habitual.

**Caso clínico:** presentamos tres casos que fueron diagnosticados con *Clostridium difficile* cepa NAP1/027/BI, los cuales cursaron con diferentes cuadros clínicos. Dos de los pacientes fueron tratados exitosamente con la combinación de vancomicina más tigeciclina. El otro caso fue tratado con trasplante de microbiota fecal, con resolución de la enfermedad.

**Conclusiones:** en pacientes con infección asociada a *Clostridium difficile* cepa NAP1/027/BI, es una buena opción terapéutica el considerar el uso de tigeciclina en conjunto con vancomicina, así como el trasplante de microbiota fecal.

### Palabras clave

*Clostridium difficile*  
Trasplante de microbiota fecal  
Enterocolitis pseudomembranosa

---

<sup>a</sup>Departamento de Medicina Interna, Hospital Christus Muguerza Alta Especialidad, Monterrey, Nuevo León, México

Comunicación con: Silvia Esmeralda Pérez Topete  
Teléfono: (81) 1244 7077  
Correo electrónico: silvia\_pt\_72@hotmail.com

## Introducción

*Clostridium difficile* (*C. difficile*) es una bacteria formadora de esporas productoras de exotoxinas, y causante de diarrea nosocomial potencialmente mortal. Su incidencia aumenta no solo en países desarrollados, considerándose un problema mundial.<sup>1,2,3</sup>

Existen varios tipos de *C. difficile* de acuerdo con el ribotipo (RT) de PCR, el más importante de los cuales es el RT 027, del cual se han aislado cepas no epidémicas desde los años 80; sin embargo, es hasta este nuevo siglo cuando ocurren brotes de cuadros diarréicos severos, con alta mortalidad y recurrencia, causados por una cepa de *C. difficile* RT NAP1/027.<sup>4,5,6</sup>

En Latinoamérica, como en nuestro país, las publicaciones sobre *C. difficile* son pocas, quizás debido al desconocimiento que genera el subdiagnóstico;<sup>3,7</sup> a pesar de ello, ya se han detectado casos originados por la cepa de *C. difficile* NAP1/027.<sup>8,9</sup>

Reportamos 3 pacientes con infección por *C. difficile* ribotipo 027 atendidos durante el año 2015, describimos cuadro clínico y evolución al tratamiento.

Los casos ocurrieron en el Hospital Christus Muguerza Alta Especialidad, considerado de enseñanza, de tercer nivel de atención, privado, con más de 200 camas.

Las características de los casos se pueden observar en el cuadro I.

## Casos clínicos

### Caso 1

Mujer de 73 años con hospitalización dos semanas previas, por cirugía de columna, se le indicó levofloxacino profiláctico. El día de su egreso inicia con evacuaciones líquidas, persiste 3 días con evacuaciones diarréicas sin moco ni sangre, de 15 a 20, acompañados de dolor tipo cólico difuso y fiebre.

Acude al servicio de Urgencias hemodinámicamente estable. A la exploración física muestra mucosas deshidratadas, abdomen distendido, peristalsis aumentada y dolor difuso a la palpación. Toxinas A y B de *Clostridium difficile* positivas. Se ingresa a piso y se inicia manejo vancomicina vía oral 250 mg cada 6 horas.

Cursa con mala evolución clínica, presentando hipotensión, oliguria y aumento de la distensión abdominal. Se dan cristaloides sin mejoría, por lo que se ingresó a terapia intensiva para manejo con vasopresores.

Se solicitó PCR para *Clostridium difficile*, siendo positivo para la cepa 027/NAP1/BI y procalcitonina positiva en 266 ng/mL. Se agregó tigeciclina, dosis de carga de 100 mg, y después 50 mg cada 12 horas.

Presentó mejoría a las 24 horas de haber iniciado tigeciclina, lográndose retirar los vasopresores y disminuyendo la cantidad de evacuaciones. Al décimo día se suspende tigeciclina y se egresa asintomática al décimo cuarto día con vancomicina 125 mg vía oral (VO) cada 6 horas por 5 días más.

### Caso 2

Mujer de 66 años con cuadros múltiples de otitis media tratadas con ciprofloxacino. Inició su padecimiento actual 3 semanas previas al presentar dolor abdominal en hipogastrio, severo, acompañado de evacuaciones líquidas, con moco, sin sangre, de entre 6 a 12 episodios por día y fiebre; se indica metronidazol, sin mejoría.

Acude al servicio de Urgencias afebril y hemodinámicamente estable. A la exploración física se identifican mucosas hidratadas, abdomen distendido, peristalsis disminuida y dolor a la palpación en fosas ilíacas, sin datos de irritación peritoneal. Toxinas A y B de *Clostridium difficile* negativas. Se solicita PCR para *Clostridium difficile* el cual resulta positivo para la cepa 027/NAP1/BI. Se solicita TAC de abdomen simple que reporta distensión de asas intestinales. Se ingresó a sala general con tratamiento vancomicina 500 mg VO c/6 horas, metronidazol 500 mg IV c/8 horas, vancomicina 500 mg vía rectal c/12 horas. Al cuarto día sin mejoría clínica se suspende vancomicina vía oral, rectal y metronidazol. Se realizó colonoscopia (figura 1) que demostró colitis pseudomembranosa con afección pancolónica, se indicó trasplante de microbiota fecal de donador relacionado. A las 24 horas del trasplante presentó mejoría del cuadro clínico. Se da de alta completamente asintomática al séptimo día.

### Caso 3

Paciente masculino de 74 años de edad con cuadros repetitivos de neumonía por broncoaspiración, el último, un mes previo tratado con clindamicina. Reingresó con nuevo cuadro de clínico de neumonía, con signos vitales normales. A la exploración física ambos hemitórax con crepitantes difusos, ruidos cardiacos arrítmicos, abdomen distendido, sin dolor a la palpación, peristalsis disminuida; se inició manejo con cefepime. A las 48 horas se agregaron evacuaciones líquidas, con moco y sin sangre, de hasta 10 ocasiones, se le solicita toxinas A y B de *C. difficile* positivas y PCR positivo para la cepa NAP1/027/BI, se inició vancomicina 250 mg por sonda de gastrostomía c/6 horas y tigeciclina 50 mg c/12 horas, a las 72 horas de iniciada la antibioticoterapia presentó mejoría de las evacuaciones, al séptimo día se suspende tigeciclina,

**Cuadro I** Resumen descriptivo de los 3 casos

Parámetro	Caso 1	Caso 2	Caso 3
Sexo	Mujer	Mujer	Hombre
Edad	73	66	74
Comorbilidades	Artritis reumatoide	Diabetes mellitus	Hipertensión arterial, fibrilación auricular, cardiopatía isquémica, evento vascular cerebral Rankin 5
Antibiótico previo	Levofloxacino	Ciprofloxacino	Clindamicina
Fiebre	Sí	Sí	No
Diarrea	Sí	Sí	Sí
Dolor abdominal	Sí	Sí	No
Íleo	No	Sí	No
Megacolon	No	No	No
Hipotensión	Sí	No	No
Hemoglobina	10 gr/dL	8.8 gr/dL	12.6 gr/dL
Leucocitos	13 820 K/uL	9720 K/uL	53180 K/uL
Creatinina	1 mg/dL	0.8 mg/dL	1.6 gr/dL
Albúmina	3.5 gr/dL	2.1 gr/dL	2.4 gr/dL
Coprológico	Guayaco: positivo Leucocitos: 30-40/campo Eritrocitos: 1-2/campo	Guayaco: positivo Leucocitos: > 100/campo Eritrocitos: 0-2/campo	Guayaco: positivo Leucocitos: > 100/campo Eritrocitos: 5-10/campo
Clasificación de severidad	Grave-complicado	Grave	Grave
Tratamiento	Vancomicina + Tigeciclina	Trasplante de microbiota fecal	Vancomicina + Tigeciclina
Tiempo de resolución de sintomatología	Día 3	Día 2	Día 5
Evolución	Resolución sin recurrencia a 3 meses	Resolución sin recurrencia a 3 meses	Resolución, pero fallece por neumonía

y se continúa vancomicina por 21 días. Falleció al día 30 secundario al proceso neumónico.

## Discusión

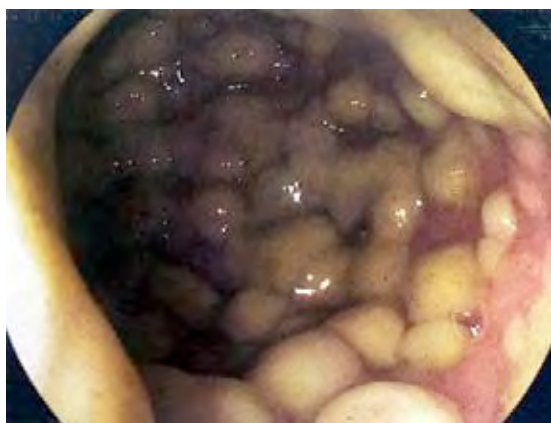
Los pacientes eran mayores de 65 años, presentaron evacuaciones diarreas, fiebre, distensión abdominal, íleo, hipotensión arterial y alteraciones en los exámenes de laboratorio, por lo que reunieron criterios de severidad.<sup>10,11</sup>

En los casos 1 y 3 se les inició rápido manejo con vancomicina oral y tigeciclina intravenosa con rápida evolución a la mejoría, en el caso 2 se inició vancomicina oral y metronidazol intravenoso con mala respuesta, continuando con el mismo cuadro clínico a pesar de la administración de vancomicina en enemas, motivo por lo que se decidió el trasplante con microbiota con rápida mejoría, su colonoscopia mostró una colitis pseudomembranosa severa.

Los primeros dos casos respondieron y fueron dados de alta del hospital, hasta el momento sin recurrencia, el tercer paciente aunque tuvo resolución de la infección por *C. Difficile*, dados sus padecimientos de fondo, continuó en el hospital falleciendo semanas después, por motivos no relacionados con el cuadro diarreico por *Clostridium difficile*.

El hospital cuenta desde hace años con la prueba de EIA ImmunoCard toxins A y B de *C. difficile* (Meridian Bioscience, Cincinnati OH, EUA), lo que ha permitido obtener experiencia en este padecimiento.<sup>12</sup> A partir del año 2014 se incorpora la prueba de PCR GeneXpert *C. difficile* Epi (Cepheid, Sunnyvale CA, EUA), para la detección de *C. difficile* productoras de toxina, incluyendo la cepa NAP1/027/BI, prueba con alta sensibilidad y especificidad aunque no identifica otras variantes de *C. difficile*.<sup>13,14</sup>

De aproximadamente 100 pruebas de PCR GeneXpert que se han efectuado, se detectó el *C. difficile* pro-



**Figura 1** Colonoscopia realizada donde se documentan pseudomembranas, las cuales fueron de afección pancolónica, dándose el diagnóstico de colitis pseudomembranosa

ductor de toxinas en 20, tres de ellas pertenecientes a la cepa 027. Los casos ocurrieron en meses diferentes, sin existir relación entre ellos; hasta el momento no se ha detectado otro caso.

De acuerdo con diversas guías de manejo,<sup>10,11,15</sup> se les inició vancomicina por la severidad del cuadro, sin embargo hubo necesidad de agregar tigeciclina en dos casos, los cuales tuvieron una rápida evolución a la mejoría a pesar de la severidad del cuadro, mientras que el otro recibió trasplante de microbiota con buena respuesta.

La tigeciclina, a través de varios años, ha demostrado eficacia en el tratamiento de cuadros severos de colitis por *C. difficile*, alcanzando excelentes niveles, suprime la toxina y la esporulación,<sup>16,17</sup> motivo por lo cual hemos empleado este fármaco en conjunto con vancomicina oral en casos severos, en lugar de metronidazol. En cuanto al trasplante de microbiota, es un procedimiento muy antiguo y que ha demostrado eficacia hasta 3 veces mayor que la vancomicina,<sup>17,18,19</sup> sin embargo las guías solo lo consideran opción en los casos recurrentes, por lo que consideramos con-

veniente tenerlo como alternativa en casos que no respondan al tratamiento convencional.

En Chile pasaron 3 años desde el primer reporte de la detección del *C. difficile* 027 hasta su diseminación en todo el país.<sup>20,21</sup>

En México, el primer caso se reportó en el 2015,<sup>9</sup> y en el mismo año Morfin *et al.*<sup>22</sup> reportan un brote de *C. difficile* en un hospital de la ciudad de Guadalajara, lo que sugiere que la cepa se encuentra en el país diseminada y lo que falta son técnicas diagnósticas adecuadas, tanto del padecimiento en sí, como del ribotipo de *Clostridium*.

## Conclusiones

Dada la diseminación de esta cepa de *Clostridium difficile* en el país, los altos costos que genera su atención, la larga estancia hospitalaria, así como su mayor mortalidad, es necesario establecer programas de vigilancia que difundan entre los sistemas de salud las características de este padecimiento, implementar nuevas y prácticas pruebas diagnósticas, y así efectuar una detección oportuna de casos, para establecer rápidamente las medidas de precaución de contacto, reforzando los programas de higiene de manos, y aunque estamos conscientes de que en los medios hospitalarios privados es difícil, hay que establecer políticas que conlleven a un mejor uso de antimicrobianos.

## Agradecimientos

Al Dr. Jorge Vera Delgado y a la Dra. Jade Estefany Pérez Ong.

**Declaración de conflicto de interés:** los autores han completado y enviado la forma traducida al español de la declaración de conflictos potenciales de interés del Comité Internacional de Editores de Revistas Médicas, y no fue reportado alguno que tuviera relación con este artículo.

## Referencias

- Zilberberg MD, Shorr AF, Kollef MH. Increase in adult *Clostridium difficile* related hospitalizations and case-fatality rate. United States, 2000-2005. *Emerg Infect Dis.* 2008;14:929-31.
- Jalali M, Khorvash F, Warriner K, Weese JS. *Clostridium difficile* infection in an Iranian hospital. *BMC Res Notes.* 2012;5:159.
- Balassiano IT, Yates EA, Domingues RM, Ferreira EO. *Clostridium difficile*: a problem of concern in developed countries and still a mystery in Latin America. *J Med Microbiol.* 2012;61:169-79.
- Valiente E, Cairns MD, Wren BW. The *Clostridium difficile* PCR ribotype 027 lineage: a pathogen on the move. *Clin Microbiol Infect.* 2014;20:396-404.
- McDonald LC, Killgore GE, Thompson A, Owens RC Jr., Kazakova SV, Sambol SP *et al.* An epidemic, toxin gene-variant strain of *Clostridium difficile*. *N Engl J Med.* 2005;353:2433-2441.
- Warny M, Pepin J, Fang A, Killgore G, Thompson A, Brazier J *et al.* Toxin production by an emerging strain of *Clostridium difficile* associated with outbreaks of severe disease in North America and Europe. *Lancet.* 2005;366:1079-1084.
- Remes-Troche JM. Diarrea asociada a infección por *Clostridium difficile*, es tiempo de preocuparnos en México? *Rev Gastroenterol Mex.* 2012;77:58-59.

8. Quesada-Gómez C, Rodríguez C, Gamboa-Coronado M del M, Rodríguez-Cavallini E, Du T, Mulvey MR *et al.* Emergence of *Clostridium difficile* NAP1 in Latin America. *Journal of Clinical Microbiology*. 2010;48:669-670.
9. Camacho-Ortiz A, López-Barrera D, Hernández-García R, Galván-De los Santos M, Flores-Treviño SM, Llaca-Díaz JM *et al.* First report of *Clostridium difficile* NAP/027 in a Mexican hospital. *PLoS One* 2015;10(4):27.
10. Cohen SH, Gerding DN, Johnson S, Kelly CP, Loo VG, McDonald MC *et al.* Clinical practice guidelines for *Clostridium difficile* infection in adults: 2010 update by the Society for Healthcare Epidemiology of America (SHEA) and the Infectious Diseases Society of America (IDSA). *Infect Control Hosp Epidemiol*. 2010;31:431-55.
11. Bagdasarian N, Rao K, Malani PN. Diagnosis and treatment of *Clostridium difficile* in adults a systematic review. *JAMA*. 2015;313:98-408.
12. Ramírez-Rosales A, Cantú-Llanos E. Mortalidad intrahospitalaria en pacientes con diarrea asociada a infección por *Clostridium difficile*. *Rev Gastroenterol Mex*. 2012;77:60-65.
13. Murad YM, Perez J, Nokh Beh R, Ybazeta G, Dewar B, Lefebvre S *et al.* Impact of polymerase chain reaction testing on *Clostridium difficile* infection rates in an acute health care facility. *Am J Infect Control*. 2015;43:383-386.
14. Jamal W, Pauline EM, Rotimi VO. Comparative performance of the GeneXpert *C. difficile* PCR assay and *C. difficile* Quik Chek complete kit assay for the detection of *Clostridium difficile* antigen and toxins in symptomatic community-onset infections. *Intern Jour Infect Dis*. 2014;29:244-248.
15. Sartelli M, Malangoni MA, Abu-Zidan FM, Griffiths EA, Di Bella S, McFarland LV *et al.* WSES guidelines for management of *Clostridium difficile* infection in surgical patients. *World Surg Emerg Surg*. 2015;10:38.
16. Di Bella S, Nisii C, Petrosillo N. Is tigecycline a suitable option for *Clostridium difficile* infection? Evidence for the literature. *Intern Jour Antimicrob Agents*. 2015;46:8-12.
17. Aldape MJ, Heeney DD, Bryant AE, Stevens DL. Tigecycline suppresses toxin A and B and sporulation in *Clostridium difficile*. *J Antimicrob Chemother*. 2015;70:153-159.
18. Van Nood E, Vrieza A, Nieuwdorp M, Fuentes S, Zoetendal EG, de Vos WM. Duodenal infusion of donor feces for recurrent *Clostridium difficile*. *N Engl J Med*. 2013;368:407-415.
19. Kelly CP. Fecal microbiota transplantation- An old therapy comes of age. *N Engl J Med*. 2013;368:474-475.
20. Hernández-Rocha C, Barra-Carrasco J, Pizarro-Guajardo M, Ibanez P, Bueno SM, Sarker MR *et al.* Epidemic *Clostridium difficile* ribotype 027 in Chile. *Emerg Infect Dis*. 2012;18:1370-1372.
21. Aguayo C, Flores R, Lévesque S, Araya P, Ulloa S, Lagos J *et al.* Rapid spread of *Clostridium difficile* NAP1/027/ST1 in Chile confirms the emergence of the epidemic strain in Latin America. *Epidemiol Infect*. 2015;143:3069-3073.
22. Morfin-Otero R, Garza-González E, Aguirre-Díaz SA, Escobedo-Sánchez R, Esparza-Ahumada S, Perez-Gómez HR *et al.* *Clostridium difficile* outbreak caused by NAP1/BI/027 strain and non-027 strains in a Mexican hospital. *Braz J Infect Dis*. 2016;20(1):8-13.