

doi.org/10.24245/rev\_hematol.v24i3.9121

# Linfoma no Hodgkin de células T/NK nasal

## Nasal natural killer/T cell lymphoma.

Georgina Rodríguez Miramontes,<sup>1</sup> Eduardo Rafael Calderón Quiroz,<sup>4</sup> Frida Fernanda Luna De la Sancha,<sup>1</sup> Norberto Vásquez Guzmán,<sup>2</sup> José Samuel Almeida Navarro<sup>3</sup>

### Resumen

**ANTECEDENTES:** El linfoma de células T/natural killer (NK) es un subtipo agresivo y poco común del linfoma no Hodgkin que ocurre de manera predominante en lugares extranodales.

**CASO CLÍNICO:** Paciente femenina de 28 años con linfoma de células T/NK nasal. La manifestación inicial fue epistaxis y obstrucción nasal. Se encontró una tumoración nasal de la que se tomó biopsia. El análisis inmunohistoquímico mostró CD45 P63 t extraganglionar, CD45 positivo, ki67 40%. El aspirado de médula ósea demostró evidencia de infiltración.

**CONCLUSIONES:** El linfoma extranodal de células T/NK es un tipo de afección oncológica extremadamente rara, representa un reto diagnóstico, por lo que ante la sospecha clínica y alteraciones paraclínicas deberán obtenerse estudios de imagen de extensión y realizar a la brevedad el análisis inmunohistoquímico para categorizar adecuadamente a los pacientes y otorgar el tratamiento adecuado.

**PALABRAS CLAVE:** *Natural killer*; linfoma de células T/NK; tumor nasal; inmunohistoquímica.

### Abstract

**BACKGROUND:** Natural killer (NK)/T-cell lymphoma is a rare, aggressive subtype of non-Hodgkin lymphoma (NHL) that occurs predominantly in extranodal sites.

**CLINICAL CASE:** A 28-year-old female patient with nasal T/NK cell lymphoma. The initial manifestations were epistaxis and nasal obstruction. A nasal tumor was found and a biopsy was performed. The immunohistochemistry showed CD45 P63 t extranodal, CD45 positive, ki67 40%. The bone marrow aspiration demonstrated evidence of infiltration.

**CONCLUSIONS:** Extranodal T/NK cell lymphoma is an extremely rare oncological condition, posing a diagnostic challenge. Therefore, in the presence of clinical suspicion and paraclinical abnormalities, imaging studies for staging and prompt immunohistochemical analysis should be obtained to accurately categorize patients and provide appropriate treatment.

**KEYWORDS:** Natural killer; NK T-cell lymphoma; Nasal tumor; Immunohistochemistry.

<sup>1</sup> Médico residente, Servicio de Medicina Interna.

<sup>2</sup> Médico adjunto, Servicio de Hematología.

<sup>3</sup> Médico adjunto, Servicio de Anatomopatología.

Hospital Civil Dr. Antonio González Guevara, Tepic, Nayarit, México.

<sup>4</sup> Médico residente, Servicio de Dermatología, Hospital Regional Dr. Valentín Gómez Farías, ISSSTE, Zapopan, Jalisco, México.

**Recibido:** septiembre 2023

**Aceptado:** octubre 2023

### Correspondencia

Georgina Rodríguez Miramontes  
georgina.rdzm@gmail.com

**Este artículo debe citarse como:** Rodríguez-Miramontes G, Calderón-Quiroz ER, Luna-De la Sancha FF, Vásquez-Guzmán N, Almeida-Navarro JS. Linfoma no Hodgkin de células T/NK nasal. Hematol Mex 2023; 24 (3): 163-168.

## ANTECEDENTES

El linfoma de células T/*natural killer* (NK) es un subtipo agresivo y poco común del linfoma no Hodgkin que ocurre de manera predominante en lugares extranodales; afecta primordialmente la cavidad nasal y los senos paranasales, pudiendo afectar la piel, las vías respiratorias, el tubo gastrointestinal y los testículos;<sup>1</sup> su causa es desconocida, pero existe una importante asociación con el virus de Epstein-Barr.

Entre los linfomas no Hodgkin están los linfomas T/NK tipo nasal. La denominación nasal hace referencia a su manifestación medio facial, que es la más común, constituyendo una masa en fosa nasal; con clínica de obstrucción en etapas iniciales presenta síntomas inespecíficos simulando un probable cuadro de sinusitis, por lo cual dificulta su diagnóstico y éste suele ser en etapas avanzadas.<sup>2</sup>

En cuanto a la epidemiología, el linfoma extraganglionar de células NK-t representa menos del 10% de todos los casos de linfoma no Hodgkin y el 0.2% de las neoplasias; se reporta mayor incidencia en población asiática, en adultos entre 50 y 60 años, con ligera preferencia por el sexo masculino.<sup>3</sup>

En cuanto a la prevalencia en México no existen datos epidemiológicos del registro de casos; se sugiere también que sea una enfermedad infra-diagnosticada y no clasificada.

Según la Organización Mundial de la Salud (OMS 2002), la variedad más frecuente es el linfoma de células T/NK tipo nasal; se caracteriza por infiltrado de células linfoides atípicas cuyo tamaño varía desde células pequeñas hasta células grandes de aspecto blástico y pleomórfico, frecuentemente muestran angiocentricidad, angioinvasión y necrosis coagulativa.<sup>4</sup>

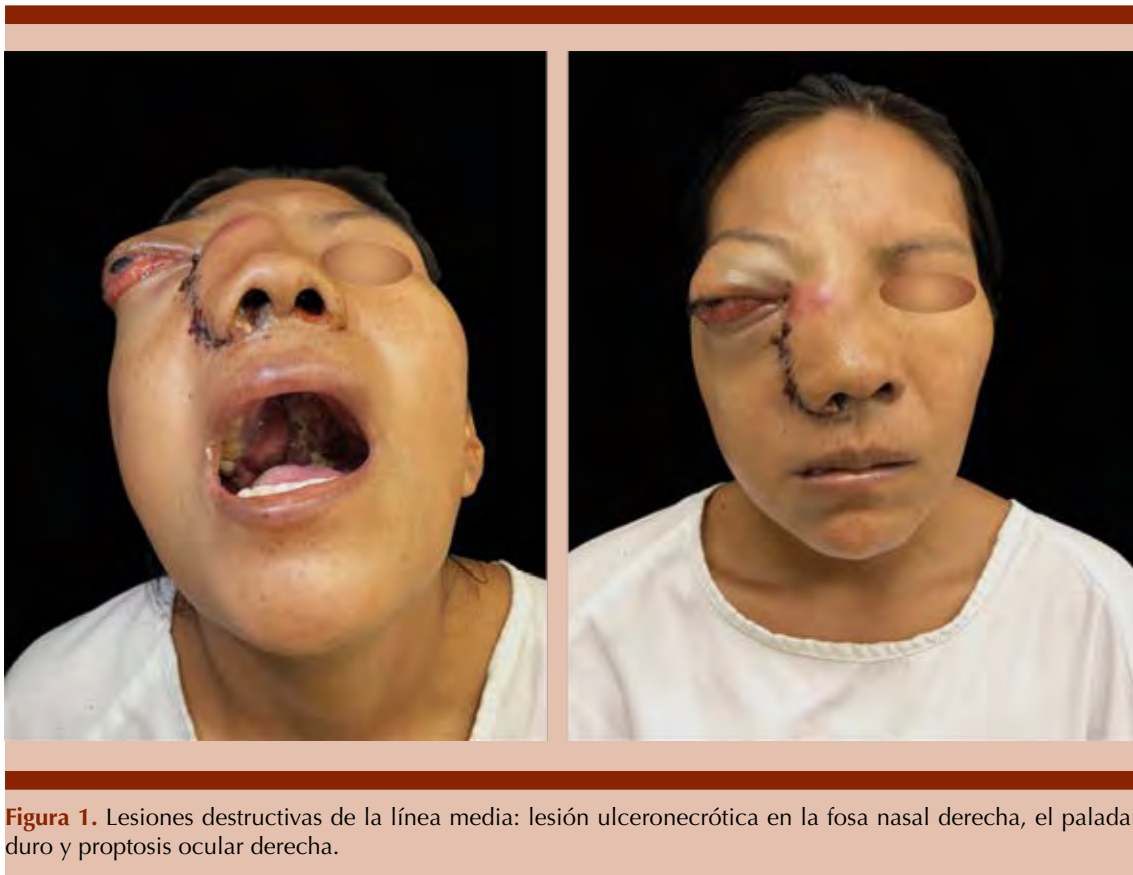Los signos y síntomas iniciales del linfoma extranodal T/NK suelen localizarse en la región nasal e incluyen obstrucción nasal y rinorrea crónica, con perforación del tabique nasal (hasta en un 40% de los casos) y edema del paladar blando o duro causado por la formación de una necrosis profunda y ulceración en esta zona, que destruye los tejidos del paladar y, en ocasiones, puede generar comunicación oronasal.<sup>5</sup> Los síntomas B (fiebre, pérdida de peso, sudores nocturnos y anemia) se reportan en ocasiones y generalmente se detectan en etapas avanzadas.

No existe un tratamiento estandarizado contra este tipo de linfomas; suelen ser tratados con el régimen quimioterapéutico CHOP (ciclofosfamida, doxorubicina, vincristina y prednisolona) y antraciclinas. La radioterapia ha mostrado resultados cuando la neoplasia se encuentra limitada. Recientemente se demostró que otros esquemas como el SMILE (dexametasona, ifosfamida, metotrexato, L-asparaginasa y etopósido), DDGP (dexametasona, cisplatino, gemcitabina y PEG-asparaginasa) han demostrado menor toxicidad, mayor supervivencia libre de enfermedad y supervivencia global. El trasplante autólogo de células progenitoras hemopoyéticas (CPH) muestra eficacia prometedora como consolidación en primera línea; sin embargo, aún es objeto de debate, sobre todo para los estadios tempranos I y II.<sup>6,7</sup>

Los factores de mal pronóstico se asocian con la variabilidad genética; sin embargo, la supervivencia es inferior a 5 meses.

## CASO CLÍNICO

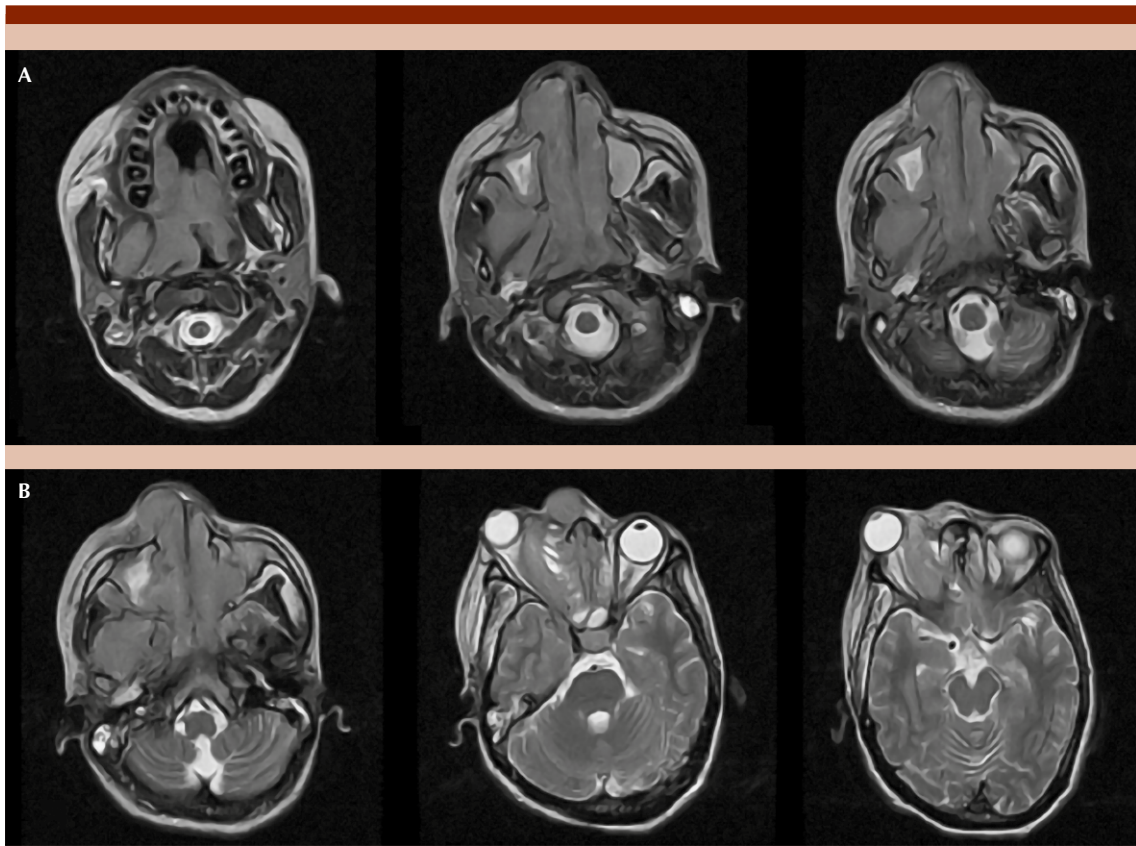
Paciente femenina de 28 años de etnia wixarika que inició con epistaxis y tumoración en la fosa nasal derecha hasta padecer proptosis ocular y pérdida de la visión (**Figura 1**). La resonancia magnética de corte axial (**Figura 2**) mostró una



**Figura 1.** Lesiones destructivas de la línea media: lesión ulceronecrótica en la fosa nasal derecha, el paladar duro y proptosis ocular derecha.

tumoración en ambas fosas nasales y la región maxilar derecha de características infiltrativas con invasión al globo ocular derecho y destrucción de tejidos periorbitarios. Se realizó toma de biopsia del paladar y las fosas nasales. La biopsia de paladar macroscópicamente no mostró características de malignidad. La biopsia de paladar, correspondiente a dos fragmentos irregulares, de tejido marrón claro de consistencia blanda y que medían el mayor 0.6 x 0.5 x 0.4 cm y el menor 0.4 x 0.3 x 0.3 cm. Se incluyeron en su totalidad para su correspondiente análisis interpretativo. En los cortes histológicos no se identificó órgano, pero se observó una proliferación neoplásica de células dispuestas en patrón difuso de tamaño intermedio a grande, basófilas y discohesivas de aspecto linfoide e invasión vascular con

figuras de mitosis atípicas. Ante los hallazgos histopatológicos identificados en tinción con hematoxilina y eosina se decidió la realización del panel de inmunohistoquímica correspondiente a las reacciones de inmunohistoquímica mostradas en el **Cuadro 1**. En conjunto, el estudio histopatológico y la expresión celular por inmunohistoquímica confirmaron el diagnóstico de linfoma extranodal T/NK de tipo nasal. En el aspirado de médula ósea se evidenció infiltración de la enfermedad. La paciente inició quimioterapia con esquema CHOP. Se realizaron 23 sesiones de radioterapia con acelerador lineal en la región nasoorbitaria. Mostró disminución de la tumoración. Completó 3 sesiones de CHOP. La paciente no regresó para continuar con su tratamiento. Actualmente se desconoce su es-



**Figura 2.** Resonancia magnética que muestra diferentes cortes axiales. **A.** T2. **B.** T1. Lesión tipo heterogénea que condiciona efecto de masa con proptosis y moldeamiento del globo ocular derecho, remodelación de las estructuras óseas, desplazamiento del resto de las estructuras musculares extraoculares, el nervio óptico y la glándula lacrimal, con extensión al espacio masticatorio derecho con infiltración de los músculos pterigoideos.

tado actual, se presume y se estima su posible fallecimiento debido al estado y la fase avanzada en la que se encontraba.

### DISCUSIÓN

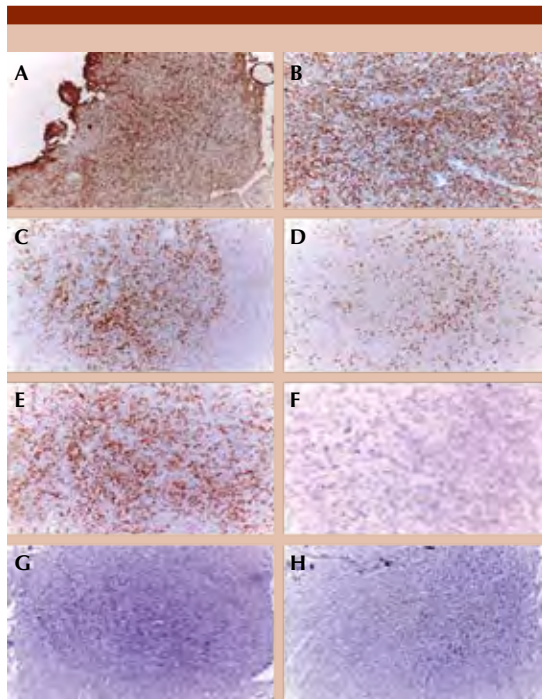
El linfoma extranodal de células NK/T tipo nasal es una enfermedad rara y de difícil diagnóstico que corresponde aproximadamente al 1.5% de los linfomas no Hodgkin; su origen no es claro, pero hay asociación con el virus de Epstein-Barr; su manifestación clínica es variable y poco específica, pudiendo aparecer obstrucción

nasal, epistaxis, lesiones necrosantes de nariz o paladar, imitar trastornos nasosinuales, infecciones fúngicas o bacterianas, enfermedades granulomatosas y otras neoplasias malignas, lo que genera retraso en su diagnóstico.

Junto a las células tumorales puede haber células inflamatorias agregadas, simulando procesos infecciosos; además, se encuentra destrucción de vasos, por lo que suele confundirse con vasculitis, por lo que ante las características histopatológicas el estudio inmunohistoquímico es fundamental para el diagnóstico preciso, en

**Cuadro 1.** Panel de inmunohistoquímica

Reacción de inmunohistoquímica	Interpretación
CD45	Positivo en células neoplásicas
CD4	Positivo en células neoplásicas
CD5	Positivo en células neoplásicas
CD8	Positivo en células neoplásicas
CD56	Positivo en células neoplásicas
CKAE1/AE3	Negativo en células neoplásicas
P16	Negativo en células neoplásicas
P53	Negativo en células neoplásicas



**Figura 3.** Reacciones de inmunohistoquímica presentes **A.** CD45. **B.** CD4. **C.** CD5. **D.** CD8. **E.** CD56. **F.** CKAE1/AE3. **G.** P16. **H.** P53.

el que puede encontrarse positividad para marcadores de los linfocitos NK, como CD2, CD3 citoplasmático, CD7, CD43, CD45RO y CD56, moléculas citotóxicas como TIA-1, granzima B y perforina.

Es característico que esté localizado en la línea medial de la vía aérea digestiva superior, aunque puede diseminarse a varios sitios; es más frecuente la contigüidad afectando los senos paranasales, las órbitas oculares, la piel circundante, el tubo gastrointestinal y los ganglios cervicales; el daño de la médula ósea es muy infrecuente, pero deberá realizarse aspirado medular para descartarlo.<sup>8,9</sup>

Nuestra paciente comenzó con síntomas de obstrucción nasal acompañados de epistaxis, por lo que recibió múltiples tratamientos sin alivio real con progresión hasta un proceso obstructivo importante, que generó proptosis ocular, lo que la llevó a buscar atención médica especializada; sin embargo, al momento de su atención y realizar estudio de gabinete de extensión se observó una importante masa tumoral ocupativa a nivel craneofacial, por lo que se decidió realizar estudio histopatológico de la misma; sin embargo, como se comenta en la bibliografía, en muchas ocasiones incluso el estudio histopatológico no es concluyente y tras realizar nueva biopsia incisional se logró observar células malignas, con reporte inmunohistoquímico concordante con linfoma extranodal de células T/NK de tipo nasal, pudiendo recibir tratamiento quimio-radioterapéutico; sin embargo, por la agresividad del mismo tras establecer el diagnóstico y la pérdida de comunicación por falta de seguimiento de la paciente, sospechamos de un desenlace fatal.

## CONCLUSIONES

El linfoma extranodal de células T/NK es un tipo de afección oncológica extremadamente rara, sobre todo en nuestro medio representa un reto diagnóstico. Establecer el diagnóstico

puede llegar a ser complicado debido a los diagnósticos diferenciales, por lo que ante la sospecha clínica y alteraciones paraclínicas deberá tenerse en mente el diagnóstico y, de esta manera, obtener estudios con cultivos especiales, estudios de imagen de extensión y, de ser posible, realizar a la brevedad el estudio histopatológico; sin embargo, en múltiples ocasiones éste puede resultar negativo a malignidad por la presencia de necrosis, por lo que debe considerarse el requerimiento de múltiples muestras; una vez obtenido el reporte, siempre será imperativo solicitar estudios de inmunohistoquímica para categorizar de manera apropiada a los pacientes y otorgar lo antes posible la terapéutica más adecuada según las características reportadas.

## REFERENCIAS

1. Aozasa K, Takakuwa T, Hongyo T, Yang W. Nasal NK/T-cell lymphoma: Epidemiology and pathogenesis. *Int J Hematol* 2008; 87: 110-7. doi: 10.1007/s12185-008-0021-7.
2. Valderrama E, Bracho G, Hernández A, Taylor LE, et al. Linfoma no Hodgkin de células grandes inmunofenotipo T/NK extraganglionar de tipo nasal (granuloma letal de la línea media). A propósito de un caso. *Dialnet* 2013.
3. Liu J, He Z, Xie Y, Fang K, et al. Nasal natural killer/T cell lymphoma with cutaneous involvement: Case report and Chinese literature review reported in China mainland. *J Dermatol* 2003; 30: 735-741. doi: 10.1111/j.1346-8138.2003.tb00469.x.
4. Velázquez-Arenas OT, Vázquez-Martínez N, Méndez-Olvera O, Barboza-Quintana M, Gómez, Ocampo-Candiani J. Linfoma de células T/NK extranodal tipo nasal. *Actas Dermosifiliogr* 2008; 99: 316-317. DOI: 10.1016/S0001-7310(08)74688-X.
5. Saavedra Ramírez JD. Linfoma nasal de células T/natural killer extranodal refractario mal diagnosticado, tratado de manera exitosa. *Case Rep Oncol* 2017; 10: 1092-1097. doi: 10.1159/000484583.
6. Yamaguchi M, Suzuki S, Oguchi M. Advances in the treatment of extranodal NK/T-cell lymphoma, nasal type. *Blood* 2018; 131: 2528-2540. doi: 10.1182/blood-2017-12-791418.
7. Pertiné B, Milone G, Ávila J, Muratore A, et al. Linfoma no Hodgkin T/NK de nariz. *Revista Hematología* 2022; 26 (2): 107-110. doi.org/10.48057/hematologa.v26i2.478.
8. De Jesús Vega-González MT, Avilés-Salas A, Pérez-Martínez R, Orozco-Anahuati AP. Linfoma extranodal de células T/ NK tipo nasal. Presentación de un caso clínico. *Revi Centro Dermatológico Pascua* 2017; 26 (2): 54-59.
9. Sosa MA, Costra C, Villafañe V, González Macchi ME. Linfoma extranodal de células NK/T tipo nasal. *Rev Hospital Privado de Comunidad* 2022; 23 (1): 29-32.