



<https://doi.org/10.24245/gom.v92i8.9723>

Involución de quistes simples de ovario con hormonales orales combinados en pacientes en edad fértil

Involvement of simple ovarian cysts with combined oral hormones in patients of childbearing age.

Francisco Villa Villagrana,¹ Rosa Alejandra Villa Grajeda,¹ Jorge Bravo Rubio,¹ Alberto Ballesteros Manzo,² José Guadalupe Panduro Barón,³ Mabel Ochoa Hernández⁴

Resumen

OBJETIVO: Establecer la evolución natural y los efectos, a dos meses, de los hormonales orales combinados indicados a pacientes en edad fértil, con quistes simples de ovario, y su diferencia con un grupo control.

MATERIALES Y MÉTODOS: Estudio prospectivo, longitudinal, descriptivo, comparativo y experimental llevado a cabo en el servicio de Ginecoobstetricia del Hospital Civil de Guadalajara Fray Antonio Alcalde en pacientes atendidas entre abril del 2018 y marzo del 2019 con diagnóstico de quiste simple de ovario. Las pacientes se asignaron al azar a dos grupos de estudio: tratadas con etinil estradiol y drospirenona (grupo A) y las que solo recibieron placebo (grupo B). Los grupos fueron similares en relación con la edad, estado civil, ocupación, embarazos y antecedente de quiste de ovario.

RESULTADOS: Se estudiaron dos grupos de 40 pacientes cada uno. Al cabo de dos meses de tratamiento el grupo A tuvo regresión en 32 casos y en el grupo B solo hubo regresión en 22 casos, con una diferencia significativa. Ninguno de los quistes mayores de 65 mm remitió.

CONCLUSIÓN: La edad más frecuente a la que aparecen los quistes simples de ovario es entre los 20 y 29 años. De la muestra estudiada en 32 de 40 pacientes con tratamiento hubo regresión, no así en los quistes ováricos mayores de 65 mm. Se recomienda la prescripción de anticonceptivos combinados orales en el tratamiento de pacientes con quistes simples de ovario entre 30 y 65 mm con el propósito de incrementar su tasa de regresión y, así, evitar un procedimiento quirúrgico.

PALABRAS CLAVE: Quiste ovárico simple; etinilestradiol; drospirenona; estado civil; edad a la aparición; embarazo.

Abstract

OBJECTIVE: To determine the natural evolution and effects, after two months, of combined oral hormonal drugs indicated for patients of childbearing age with simple ovarian cysts and their difference with a control group.

MATERIALS AND METHODS: Prospective, longitudinal, descriptive, comparative and experimental study conducted in the Gynecobstetrics Service of the Civil Hospital of Guadalajara Fray Antonio Alcalde in patients attended between April 2018 and March 2019 with a diagnosis of simple ovarian cyst. Patients were randomized to two study groups: those treated with ethinyl estradiol and drospirenone (group A) and those who received only placebo (group B). The groups were similar with respect to age, marital status, occupation, pregnancies, and history of ovarian cysts.

¹ Médico adscrito al servicio Obstetricia.

² Jefe de la División de Ginecología y Obstetricia.

³ Profesor titular de Ginecoobstetricia, CUCS, Universidad de Guadalajara.

⁴ Enfermera, Área Materno Fetal. Hospital Civil de Guadalajara Fray Antonio Alcalde, Guadalajara, Jalisco.

Recibido: abril 2024

Aceptado: junio 2024

Correspondencia

Francisco Villa Villagrana

Este artículo debe citarse como:

Villa-Villagrana F, Villa-Grajeda RA, Bravo-Rubio J, Ballesteros-Manzo A, Panduro-Barón JG, Ochoa-Hernández M. Involución de quistes simples de ovario con hormonales orales combinados en pacientes en edad fértil. Ginecol Obstet Mex 2024; 92 (8): 352-357.



RESULTS: Two groups of 40 patients each were studied. After two months of treatment, regression occurred in 32 cases in group A and in 22 cases in group B, with a significant difference. None of the cysts larger than 65 mm regressed.

CONCLUSION: The most common age of onset of simple ovarian cysts is between 20 and 29 years. Of the sample studied, regression was observed in 32 of 40 patients treated, but not in ovarian cysts larger than 65 mm. The prescription of combined oral contraceptives is recommended in the treatment of patients with simple ovarian cysts between 30 and 65 mm to increase their regression rate and thus avoid surgery.

KEYWORDS: Simple ovarian cyst; Ethinyl estradiol; Drospirenone; Marital status; age of onset; Pregnancy.

ANTECEDENTES

Los quistes de ovario son un problema común en mujeres en edad fértil, su prevalencia aproximada es del 7%. El 90% de todos los tumores ováricos son benignos; los quistes funcionales o fisiológicos son una característica frecuente de la actividad ovárica normal y muchos suelen ser asintomáticos.^{1,2,3}

Los quistes ováricos funcionales incluyen a los foliculares y a los del cuerpo lúteo que, con frecuencia, desaparecen espontáneamente en uno o dos ciclos menstruales. Su desaparición puede ocurrir luego de la reabsorción del líquido del quiste en la cavidad peritoneal, que origina un dolor transitorio, por eso en muchas ocasiones la intervención médica suele ser innecesaria.¹

Los quistes ováricos simples tienen mayor tendencia a ser benignos. Cuando son grandes, persistentes o dolorosos pueden requerir intervención quirúrgica, lo que a veces resulta en la extirpación del ovario.¹ Se consideran quistes ováricos simples los uniloculares, de paredes lisas, entre 3 y 10 cm de diámetro, con o sin eco interno y de apariencia benigna al Doppler (índice de resistencia ≥ 0.5).^{3,4}

Un quiste ovárico funcional mide entre 2 y 6 cm de diámetro, es unicelular, de paredes delgadas, anecogénico sin partes sólidas, formación papilar, masa peritoneal o ascitis.³ Los quistes funcionales o fisiológicos son variaciones del proceso ovulatorio y no se consideran precursores del cáncer de ovario.^{3,4}

La ecografía es el estudio de imagen de elección para evaluar quistes y tumores anexiales; por lo tanto, es el paso de elección luego de integrar la historia clínica, practicar el examen físico y obtener los reportes de los análisis de sangre. Cuando la tumoración ovárica se descubre de manera fortuita, la tomografía computada permite caracterizar el hallazgo de la ecografía.^{5,6,7}

Un quiste que, por lo demás, es sencillo pero con una sola tabicación delgada (menos de 3 mm) o una sola estructura pequeña en la pared, casi siempre es benigno. Aun así debe dársele seguimiento conforme a su tamaño y edad de la paciente.

Se carece de guías oficiales que determinen cuál es el momento para detener el seguimiento por imágenes. En una investigación reciente se sugieren 1 o 2 exámenes ecográficos que permitan

confirmar el tamaño y la estabilidad morfológica. Si el quiste desaparece no es necesario obtener más imágenes.⁶

El consumo de anticonceptivos orales combinados se ha asociado con reducción de la incidencia de quistes ováricos funcionales; por ello se infiere que son un recurso terapéutico.¹ Los anticonceptivos orales combinados suprimen el eje hipotálamo-hipófisis-ovario, por ello protegen al folículo y cuerpo lúteo al acortar su crecimiento.^{8,9,10}

Está demostrado que un gran porcentaje de quistes simples de ovario experimentan una regresión espontánea y, en muchos casos, ese porcentaje se incrementa con la toma durante 2 o 3 meses de anticonceptivos orales combinados.^{3,8}

En una revisión de Cochrane de 2014 se reportó que los anticonceptivos orales no aceleran la regresión de los quistes ováricos. Sin embargo, algunos médicos los prescriben en un intento por evitar la aparición de nuevos quistes, ante la obtención de imágenes confusas.^{6,11}

Otros estudios también argumentan que los quistes de ovario persistentes desaparecen después de un segundo ciclo sin ningún tratamiento; concluyen que la conducta expectante es tan efectiva, como los anticonceptivos orales combinados, para la regresión de quistes ováricos funcionales inducidos por la estimulación ovárica.¹²⁻¹⁵

Los anticonceptivos orales combinados reducen los quistes funcionales ováricos en una proporción relacionada con la dosis. Un estudio de cohorte, con 7462 mujeres, reportó reducción del 76% con dosis altas monofásicas, 48% con dosis bajas monofásicas y 9% con dosis bajas trifásicas. Además, está demostrado que los anticonceptivos orales combinados disminuyen el dolor expresado durante la ovulación, incluso en pacientes sin supresión ovárica total.^{8,9,11}

Los quistes de ovario que no revierten en el tiempo propuesto tienen mayores probabilidades de ser de naturaleza patológica y en ellos cabe la posibilidad de una evaluación quirúrgica.¹¹

En las guías actuales se recomienda que los quistes ováricos menores de 50 mm se traten mediante una conducta expectante hasta por tres ciclos y que no se indiquen anticonceptivos orales para su tratamiento.^{11,15}

Por lo anterior, el objetivo del estudio fue: establecer la evolución natural y los efectos, a dos meses, de los hormonales orales combinados indicados a pacientes en edad fértil con quistes simples de ovario y su diferencia con un grupo control.

MATERIALES Y MÉTODOS

Estudio prospectivo, longitudinal, descriptivo, comparativo y experimental llevado a cabo en el servicio de Ginecoobstetricia del Hospital Civil de Guadalajara Fray Antonio Alcalde en pacientes atendidas entre abril del 2018 y marzo del 2019 con diagnóstico de quiste simple de ovario. Se integraron al azar dos grupos de estudio. *Grupo A*: pacientes en edad fértil con diagnóstico (por ecosonograma) de quiste simple de ovario tratadas con 0.03 mg de etinilestradiol y 3 mg de drospirenona en esquema de un comprimido diario durante 21 noches, con descanso de 7 días y reinicio (21 x 7) inmediato. *Grupo B*: pacientes en edad fértil con quiste de ovario simple tratadas con placebo (tabletas inertes cada 24 h).

A los dos grupos se les dio seguimiento ecosonográfico dos meses posteriores al tratamiento. Con base en los reportes se obtuvo la media aritmética y la desviación estándar de las variables cuantitativas y el porcentaje de las variables cualitativas; para verificar las diferencias estadísticas se aplicó χ^2 y se consideró significativa una $p < 0.05$. Los datos se procesaron en el programa SPSS versión 29.



La investigación fue aprobada por los comités de Investigación y Ética del Hospital Civil de Guadalajara Fray Antonio Alcalde con el registro: 124/21. Asimismo se comentó el consentimiento informado y lo firmaron todas las pacientes.

RESULTADOS

Se estudiaron 80 pacientes asignadas al azar a dos grupos iguales. La edad promedio del grupo A fue de 28.29 años (DE \pm 5.61) y la del grupo B: 27.75 años (DE \pm 8.05). El grupo de edad con más frecuencia de quistes fue el de 20 a 29 años, donde se registraron 17 casos en cada uno de los grupos (34 de 80 pacientes). El promedio de edad a la menarquia del grupo A fue 13.3 años (DE \pm 3.66) y del grupo B: 12.6 años (DE \pm 3.21).

El estado civil más frecuente fue el de casada: 26 casos en el grupo A y 22 en el grupo B. *Antecedentes obstétricos*: la mayoría habían tenido embarazos; solo 9 pacientes del grupo A y 11 del grupo B eran nuligestas.

Ocupación: la mayoría dedicadas al hogar. Escolaridad: la mayoría con estudios básicos: 30 del grupo A y 27 del grupo B.

El antecedente de haber tenido quiste de ovario se encontró en 10 del grupo de estudio y en 9 del grupo control (χ^2 ; $p = 0.22$). **Cuadro 1**

En relación con los síntomas que motivaron el estudio ecosonográfico, en el grupo A 26 de 40 fue por irregularidades menstruales; a los dos meses de tratamiento en las 40 pacientes se corrigió el trastorno. En 14 de 40 el síntoma

dolor desapareció. En el grupo B la causa más frecuente en 25 de 40 fue la irregularidad menstrual de las que en 20 se corrigió; el dolor en 13 de 40 desapareció; en 2 de 40 el motivo de consulta fue la infertilidad, dato que se registró en el grupo control.

Medidas promedio del quiste simple de ovario al inicio del estudio ecosonográfico: grupo A: 47.7 mm; límites: 35 y 69 mm; grupo B: 48.6 mm; límites 32 y 70 mm.

Análisis comparativo de desenlaces en ambos grupos

En el ecosonograma a los dos meses del inicio del tratamiento con anticonceptivos orales combinados (grupo A) o con placebo (grupo B), en el primero persistieron los quistes en 8 de 40 y en el grupo B en 18 de 40. **Cuadro 2**

Posterior al tratamiento en el grupo de estudio 32 de 40 pacientes experimentaron la regresión del quiste simple. En el grupo control 22 de 40 tuvieron regresión del quiste ($\chi^2 = 5.69$; $p = 0.01$). **(Figura 1)** Cuando el quiste fue mayor de 65 mm, en ninguno de los grupos hubo regresión.

DISCUSIÓN

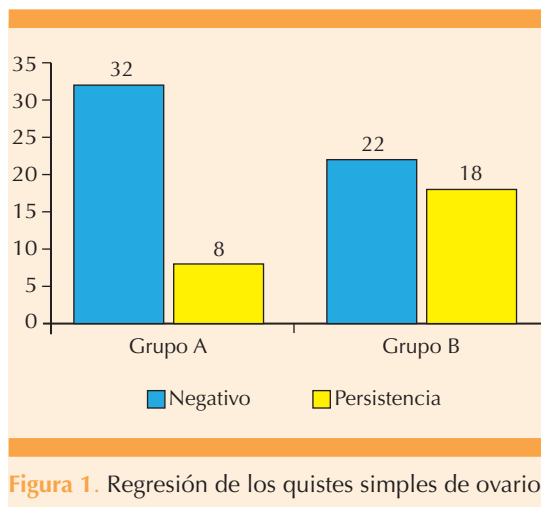
El tratamiento con anticonceptivos orales combinados, indicado a pacientes con quistes ováricos funcionales, resultó mejor que la conducta expectante, sin olvidar que estos quistes suelen desaparecer espontáneamente con o sin tratamiento. MacKenna y colaboradores reportaron

Cuadro 1. Antecedente de quistes de ovario

Antecedente de quiste	Frecuencia Grupo A	Frecuencia Grupo B
Sí	10	15
No	30	25
Total	40	40

Cuadro 2. Persistencia de los quistes simples de ovario

Ecosonograma posterior al tratamiento	Grupo A (n)	Grupo B (n)
Negativo	32	22
Persistencia	8	18
Total	40	40



que no existen diferencias entre la conducta expectante y la indicación de anticonceptivos orales combinados para eliminar los quistes ováricos funcionales. En la muestra aquí estudiada, aunque pequeña, sí se advirtió una diferencia que siempre vale la pena tomar en cuenta.¹²

Bayar y coautores incluyeron en su ensayo todo tipo de lesiones ováricas de aspecto benigno advertidas desde antes del inicio del tratamiento y encontraron que no hubo diferencias estadísticas significativas entre la conducta expectante y el tratamiento con anticonceptivos orales.¹⁴

Naz menciona que los anticonceptivos orales son muy eficaces para deshacer los quistes ováricos funcionales, aunque con una conducta expectante también se consiguen tasas de éxito similares.³

Sarkar comenta que el tratamiento médico adecuado de pacientes posmenopáusicas con quistes simples de ovario no es muy aceptado. Por lo general, se da seguimiento a quistes simples, pero la preocupación por su evolución hacia la malignidad puede conducir a la necesi-

dad de una exploración quirúrgica, previa toma de marcadores tumorales.⁴

Por su parte, Seehusen reportó que los anticonceptivos orales combinados no son un tratamiento eficaz para pacientes con quistes ováricos espontáneos o asociados con la ovulación inducida médicamente. Gran parte de los quistes desaparecen sin intervención en dos o tres meses. Los que no desaparecen en ese tiempo tienen más probabilidades de ser de naturaleza patológica y requieren una evaluación quirúrgica.¹¹

Knudsen menciona que la conducta expectante, en comparación con la anticoncepción oral, como tratamiento para quistes ováricos, es igualmente efectiva porque alrededor del 74%, en ambos grupos, experimentaron la desaparición completa.¹⁵

Los resultados de este estudio, junto con otros, muestran que los anticonceptivos orales combinados son superiores a la conducta expectante en pacientes con quistes ováricos funcionales. Por tanto, a partir de la evidencia analizada, la indicación de anticonceptivos orales combinados sí tiene ventajas en relación con la conducta expectante en pacientes con quistes ováricos funcionales.

CONCLUSIONES

La edad más frecuente a la que aparecen los quistes simples de ovario es entre los 20 y 29 años. De la muestra estudiada de pacientes con quistes simples de ovario que recibieron tratamiento en 32 de 40 hubo regresión, no así en los quistes ováricos mayores de 65 mm. Para el tratamiento de pacientes con quistes simples de ovario, entre 30 y 65 mm, se recomienda la prescripción de anticonceptivos combinados orales con el propósito de incrementar su tasa de regresión y, así, evitar un procedimiento quirúrgico.



REFERENCIAS

1. Grimes DA, Jones LB, Lopez LM, Schulz KF. Oral contraceptives for functional ovarian cysts. *Cochrane Database Syst Rev* 2014; 29 (4): CD006134. <https://doi.org/10.1002/14651858.CD006134.pub5>
2. González VM, Goity FC, Kahn ChM. ¿Son útiles los anticonceptivos orales en el tratamiento de los quistes ováricos funcionales? *Rev Chilena Obstet Ginecol* 2007; 72 (6): 402-406. <https://doi.org/10.4067/s0717-75262007000600008>
3. Naz T, Akhter Z, Jamal T. Oral contraceptives versus expectant treatment in the management of functional ovarian cysts. *J Med Sci* 2011; 19 (4): 185-188. <https://jeffreydachmd.com/wp-content/uploads/2016/06/ORAL-Contraceptives-Vs-EXPECTANT-TREATMENT-Ovarian-Cysts-Talat-Naz-2011.pdf>
4. Sarkar M, Wolf MG. Simple ovarian cysts in postmenopausal women: scope of conservative management. *Eur J Obstet Gynecol Reprod Biol* 2012; 162: 75-78. <https://doi.org/10.1016/j.ejogrb.2011.12.034>
5. Mobeen S, Apostol R. Ovarian Cyst. [Updated 2023 Jun 5]. In: StatPearls [Internet]. Treasure Island (FL): StatPearls Publishing; 2024 Jan-. Available from: <https://www.ncbi.nlm.nih.gov/books/NBK560541/>
6. Ross EK, Kebria M. Incidental ovarian cysts: When to reassure, when to reassess, when to refer. *Cleveland Clinic J Med* 2013; 80 (8): 503-514. <https://doi.org/10.3949/ccjm.80a.12155>
7. ACOG Practice Bulletin No. 174. Evaluation and management of adnexal. *Obstet Gynecol* 2016; 128 (5): e210-e226. <https://doi.org/10.1097/aog.0000000000001768>
8. Vásquez-Awad D. Beneficios de los anticonceptivos orales combinados. *Ginecol Obstet Mex* 2020; 88 (Supl 1): S47-S55. <https://doi.org/10.24245/gom.v88iSupl1.3849>
9. Vásquez-Awad D, Ospino AM. Anticonceptivos orales combinados. *Ginecol Obstet Mex*. 2020; 88 (Supl 1): S13-S31. <https://doi.org/10.24245/gom.v88iSupl1.3843>
10. Schindler AE. Non-Contraceptive benefits of oral hormonal contraceptives. *Int J Endocrinol Metab* 2013; 11 (1): 41-7. <https://doi.org/10.5812/ijem.4158>
11. Seehusen DA, Earwood JS. Oral contraceptives are not an effective treatment for ovarian cysts. *Am Fam Physician* 2014; 90 (9): 623. *Cochrane* <https://www.aafp.org/pubs/afp/issues/2014/1101/p623.pdf>
12. MacKenna A, Fabres C, Alam V, Morales V. Clinical management of functional ovarian cysts: a prospective and randomized study. *Hum Reprod* 2000; 15 (12): 2567-9. <https://doi.org/10.1093/humrep/15.12.2567>
13. Christensen JT, Boldsen JL, Westergaard JG. Functional ovarian cysts in premenopausal and gynecologically healthy women. *Contraception* 2002; 66 (3): 153-57. [https://doi.org/10.1016/s0010-7824\(02\)00353-0](https://doi.org/10.1016/s0010-7824(02)00353-0)
14. Bayar U, Barut A, Ayoğlu F. Diagnosis and management of simple ovarian cysts. *Int J Gynaecol Obstet* 2005; 91(2): 187-8. <https://doi.org/10.1016/j.ijgo.2005.07.021>
15. Knudsen UB, Tabor A, Mosgaard B, Andersen ES, et al. Management of ovarian cysts. *Acta Obstet Gynecol Scand* 2004; 83 (11): 1012-21. <https://doi.org/10.1111/j.0001-6349.2004.00607.x>

CITACIÓN ACTUAL

De acuerdo con las principales bases de datos y repositorios internacionales, la nueva forma de citación para publicaciones periódicas, digitales (revistas en línea), libros o cualquier tipo de referencia que incluya número doi (por sus siglas en inglés: Digital Object Identifier) será de la siguiente forma:

REFERENCIAS

1. Yang M, Guo ZW, Deng CJ, et al. A comparative study of three different forecasting methods for trial of labor after cesarean section. *J Obstet Gynaecol Res*. 2017;25(11):239-42. <https://doi.org/10.1016/j.jyobfe.2015.04..0015>*

* El identificador doi deberá colocarse con la liga completa (como se indica en el ejemplo).