



Evisceración intestinal transvaginal espontánea idiopática. Reporte de caso

Idiopathic spontaneous transvaginal intestinal evisceration. Case report.

Roberto Armando García-Manzano,¹ Jorge David Argüello-Cancino,² Ediel Osvaldo Dávila-Ruiz,¹ Nallely Ytandehui Martínez-Santiago³

Resumen

ANTECEDENTES: La evisceración por vía vaginal es una urgencia quirúrgica poco frecuente, con menos de 100 reportes en la bibliografía. Se asocia con múltiples factores, el más importante es la cirugía ginecológica por vía vaginal. La presentación clínica es variable y el tratamiento consiste en cirugía de urgencia para disminuir la morbilidad y mortalidad asociada con las complicaciones.

CASO CLÍNICO: Paciente de 63 años, sin antecedentes quirúrgicos o procedimientos por vía vaginal, referida del segundo nivel al Hospital Regional de Alta Especialidad de Oaxaca, con diagnóstico de evisceración por vía vaginal, posterior a una maniobra de Valsalva cuando evacuaba, con posterior sensación de cuerpo extraño en el canal vaginal. Fue valorada en el servicio de Urgencias de un hospital de tercer nivel en donde se la encontró hemodinámicamente estable, con signos vitales en parámetros normales, taquicárdica, con 103 latidos por minuto. De inmediato fue intervenida y en el transoperatorio se evidenció la ruptura de la cúpula vaginal, con evisceración y necrosis de 100 cm de íleon terminal. Se le practicaron: resección, anastomosis y cierre primario del defecto vaginal. Se le tomó biopsia del cuello uterino; la colposcopia se reportó con malignidad negativa. El posoperatorio evolucionó sin contratiempos.

CONCLUSIÓN: Hasta ahora, se encuentran menos de 100 reportes de esta complicación, que requiere de sospecha y tratamiento oportuno para disminuir la morbilidad y mortalidad asociada. Lo relevante de este caso es la ausencia de antecedentes quirúrgicos que pudieran ser la causa.

PALABRAS CLAVE: Evisceración vaginal; procedimientos quirúrgicos ginecológicos; maniobra de Valsalva; sensación de cuerpo extraño; anastomosis, quirúrgica.

Abstract

BACKGROUND: Vaginal evisceration is a rare entity, with less than 100 reports in the literature, which is associated with multiple factors, the most important being the history of a gynecological surgical approach by vaginal approach. The clinical presentation is variable, and the treatment is based on emergency surgery to reduce the associated morbidity and mortality.

CLINICAL CASE: The case of a 63-year-old female with no surgical history or vaginal procedures with a diagnosis of vaginal evisceration after performing a Valsalva maneuver when evacuating with a foreign body sensation in the vaginal canal, presenting a vaginal dome rupture, with evisceration and necrosis of the case is presented. 100 cm of terminal ileum who undergoes surgical time with resection, anastomosis as well as primary closure of vaginal defect, presents pathology report, cervical biopsy, as well as negative colposcopy of malignancy.

CONCLUSION: So far, there are fewer than 100 reports of this complication, which requires suspicion and timely treatment to reduce the associated morbidity and mortality. What is relevant in this case is the absence of a surgical history that could be the cause.

KEYWORDS: Vaginal evisceration; Gynecological Surgical Procedures; Valsalva Maneuver; Foreign body sensation; Anastomosis, Surgical.

¹ Residente de tercer año de Cirugía general.

² Adscrito al departamento de Cirugía general.

Hospital Regional de Alta Especialidad de Oaxaca, México.

³ Residente de tercer año de Cirugía general, Hospital General Sur de Puebla, México.

Recibido: octubre 2019

Aceptado: noviembre 2019

Correspondencia

Roberto Armando García Manzano
robertgmz28@gmail.com

Este artículo debe citarse como

García-Manzano RA, Argüello-Cancino JD, Dávila-Ruiz EO, Martínez-Santiago NY. Evisceración intestinal transvaginal espontánea idiopática. Reporte de caso. Ginecol Obstet Mex. 2020 marzo;88(3):176-180.
<https://doi.org/10.24245/gom.v88i3.3618>



ANTECEDENTES

Existen pocos reportes de evisceración por vía vaginal debido a su baja frecuencia.^{1,2} En gran parte de los casos reportados esta urgencia se asocia con un acceso quirúrgico por vía vaginal en mujeres posmenopáusicas, como lo comenta Kowalski y colaboradores.³ Existen múltiples factores que, en conjunto, facilitan la expresión de esta complicación: la edad, el hipoestrogenismo, algún traumatismo y la radioterapia que, asociados con maniobras de Valsalva,^{4,5} originan la evisceración. El íleon es el segmento intestinal con mayor frecuencia de evisceración por esta vía.⁶ En la mayoría de los casos la manifestación clínica es el dolor abdominal.⁷ La intervención quirúrgica de urgencia (laparotomía) es el tratamiento indicado⁸ con la aplicación de múltiples técnicas de cierre, que dependerán de los hallazgos transoperatorios identificados.⁹⁻¹²

Enseguida se expone un caso de evisceración por vía vaginal, sin antecedentes que justificaran la manifestación clínica. Se comentan las distintas opciones de tratamiento reportadas en la bibliografía.

CASO CLÍNICO

Paciente de 63 años, referida de un hospital general de segundo nivel, sin antecedentes patológicos relevantes. Menarquia a los 12 años, 8 embarazos terminados en parto, sin complicaciones aparentes, menopausia a los 40 años, sin antecedente quirúrgico o procedimientos por vía vaginal.

La urgencia comenzó luego de una maniobra de Valsalva al momento de evacuar, con posterior sensación de cuerpo extraño en la vagina. Súbitamente tuvo dolor abdominal, tipo cólico (EVA 10/10), náuseas y lipotimia. Fue llevada a un hospital de segundo nivel y de ahí referida

al Hospital Regional de Alta especialidad de Oaxaca, de tercer nivel.

A su ingreso al servicio de Urgencias la paciente se apreció: hemodinámicamente estable, con signos dentro de parámetros normales, protrusión del intestino delgado con cambios en la coloración y dilataciones, sin perforación aparente por vía vaginal. Se le colocaron compresas húmedas tibias. (**Figuras 1 y 2**)

Se ingresó de inmediato al quirófano, para acceso abdominal. Durante el procedimiento se redujeron las asas intestinales y la vagina se apreció engrosada y fibrótica, con perforación de 8 cm en la pared posterior (**Figura 3**); se efectuó el cierre primario. Se identificó isquemia de íleon de 100 cm, se reseco y procedió a la anastomosis término-terminal, con técnica de Thoreck. Se tomó una biopsia del borde vaginal y de la cúpula.

Dos días posteriores al procedimiento quirúrgico se le tomó una biopsia cervicovaginal, en búsqueda de enfermedad maligna: solo se reportó un proceso inflamatorio agudo crónico, inespecífico, sin evidencia de malignidad.

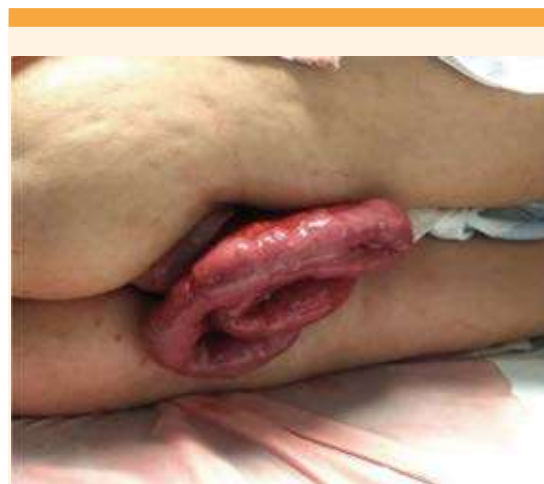

Figura 1. A su ingreso al servicio de urgencias.

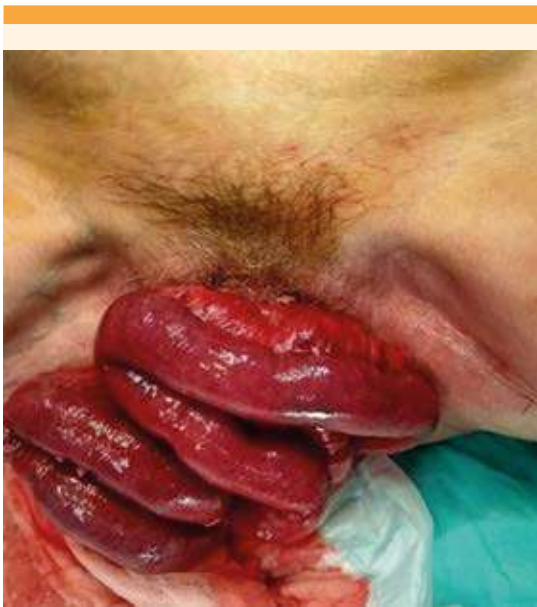

Figura 2. Imagen preoperatoria.

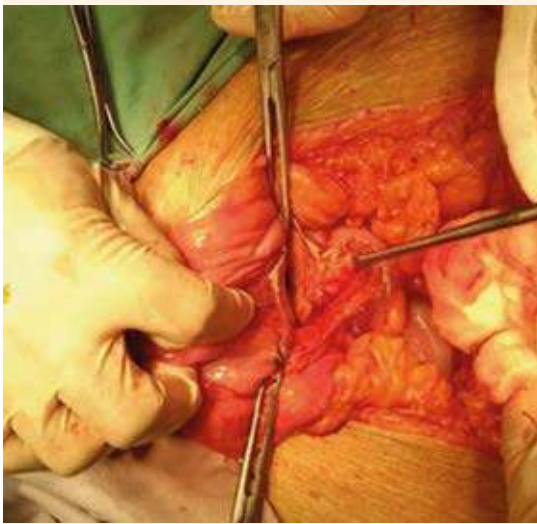


Figura 3. Orificio vaginal.

La colposcopia reportó leucorrea y Patología: reacción inflamatoria aguda extensa, con tejido

de granulación parcialmente organizado, sin datos de malignidad, íleon terminal con datos de ileítis crónica moderada. El ultrasonido transvaginal solo informó: calcificación de arterias uterinas. En ese momento la paciente se encontró con adecuada evolución posoperatoria, sin complicaciones asociadas a la resección y la anastomosis. Permaneció en vigilancia en el servicio de Colposcopia.

DISCUSIÓN

La evisceración por vía vaginal es una complicación poco frecuente. El primer caso lo reportó Hyernaux, en 1864, acompañado de rotura vaginal.¹ Hasta ahora se han descrito en la bibliografía menos de 100 casos semejantes.²

Las causas de la evisceración transvaginal son diferentes entre mujeres pre y posmenopáusicas. En estas últimas hay una importante asociación con el prolapso genital crónico, independientemente del antecedente de cirugía vaginal. Kowalski menciona que la atrofia tiene una asociación estrecha con el hipoestrogenismo, la devascularización tisular crónica y la debilidad del piso pélvico,² características encontradas en el caso, por la cantidad de partos y la edad de la paciente.

En una revisión del estudio de Kowalski y colaboradores, 68% de las pacientes con evisceración por vía vaginal eran posmenopáusicas, como la de este reporte. De esas pacientes, 73% tenía cirugía vaginal previa y 63% enteroceles.³

En mujeres posmenopáusicas, como es el caso que nos ocupa, la evisceración transvaginal se asocia, frecuentemente, con aumento de la presión abdominal, ulceración vaginal debido a una atrofia severa y a maniobras de Valsalva al defecar.⁴

Somkuti y sus colaboradores describieron una serie de factores de riesgo asociados al proce-



dimiento quirúrgico: mala técnica, infección posoperatoria, hematoma, coito antes de la curación completa, edad, radioterapia, tratamiento con corticoesteroides, traumatismo o violación, vaginoplastia previa y maniobras de Valsalva.⁴

Está descrito que el factor asociado de mayor relevancia es el antecedente de procedimientos quirúrgicos, como la histerectomía por vía vaginal.⁵ Este factor no se encontró como antecedente en el caso descrito.

El íleon terminal es el segmento intestinal de más frecuente evisceración a través de la vagina, como en el caso aquí reportado; sin embargo, aunque es menos frecuente, se ha informado de evisceración del epiplón, la trompa de Falopio, colon (sigmoides) y el apéndice cecal.⁶

Las manifestaciones clínicas, en la mayoría de las ocasiones, son: dolor abdominal, sangrado o secreción acuosa por vía vaginal; en menos ocasiones, una masa que sobresale de la vagina.⁷

La evisceración transvaginal intestinal es una urgencia quirúrgica y se asocia con una tasa de mortalidad de 6 a 10%. Las complicaciones relacionadas con la herniación vaginal del intestino delgado o colon son: isquemia, peritonitis fecal, sepsis intraabdominal, íleo y trombosis del segmento.⁸

En la bibliografía está descrita la reparación exitosa por laparotomía, por vía vaginal o laparoscópica. La mayoría de los casos con isquemia del intestino delgado reportados en la bibliografía requirieron una laparotomía.⁹ En el caso aquí informado se cumplió lo descrito en la bibliografía porque se hizo la reparación por laparotomía, y sobrevino la complicación más esperada: la isquemia intestinal.

Por lo que se refiere a la técnica de reparación, algunos autores están a favor del refuerzo de la

cúpula vaginal con los ligamentos cardinales o úterosacros, con una sacropexia como tratamiento de reparación. La mayoría de los autores prefiere la reparación primaria.¹⁰ Lo descrito en este reporte de caso es el cierre primario del defecto vaginal.

Una técnica eficaz para la reparación del piso pélvico es la culdoplastia modificada de McCall

para prevenir la recurrencia del enterocele; también puede ser útil la obliteración del fondo del saco de Douglas (procedimiento de Moschowitz).¹¹

En el caso de defectos amplios de la pared vaginal podrían utilizarse los procedimientos descritos para la reparación de fístulas vesicovaginales, luego de la radioterapia con un pedículo omental (procedimiento de Bastiaanse), interponiendo músculo bulbo cavernoso y piel de los labios vulvares (procedimiento de Martius), el colgajo miocutáneo gracilis (procedimiento de Ingelman Sundberg) o el colgajo miocutáneo de glúteo mayor o de músculo recto anterior.¹²

CONCLUSIÓN

La evisceración transvaginal intestinal es una urgencia quirúrgica que requiere diagnóstico oportuno; se asocia con alta mortalidad debido a las complicaciones relacionadas con la herniación intestinal y sufrimiento e isquemia. La intervención quirúrgica temprana favorece la reducción de la morbilidad y mortalidad asociada con sepsis, la prevención del síndrome de intestino corto y la protección del intestino delgado. En este reporte la paciente carecía de antecedentes que justificaran la evisceración.

REFERENCIAS

1. Calles Sastre L, et al. Evisceración transvaginal espontánea en paciente anciana con prolapso genital. Prog Obstet

- Ginecol. 2013;56(6):316-318. <https://doi.org/10.1016/j.pog.2012.07.016>.
2. Yanar F, et al. Spontaneous transvaginal small bowel evisceration following hysterectomy: a case report. *Ulus Travma Acil Cerrahi Derg.* 2019; 25 (4): 424-26. doi: 10.14744 / tjtes.2019.57318.
 3. Kowalski LD, et al Vaginal evisceration: presentation and management in postmenopausal women. *J Am Coll Surg.* 1996; 183: 225-9.
 4. Somkuti SG, Vieta PA, Daugherty JF, Hartley LW, Blackmon Jr EB. Transvaginal evisceration after hysterectomy in premenopausal women: a presentation of three cases. *Am J Obstet Gynecol.* 1994;171:567-8. [https://doi.org/10.1016/0002-9378\(94\)90306-9](https://doi.org/10.1016/0002-9378(94)90306-9).
 5. Partsinevelos GA, et al. Vaginal evisceration after hysterectomy: a rare condition a gynecologist should be familiar with. *Arch Gynecol Obstet* 2009; 279:2 67-70. <https://doi.org/10.1007/s00404-008-0820-3>.
 6. Serati M, Casarin J, Braga A. Transvaginal repair of a misunderstood large bowel evisceration six months after vaginal hysterectomy. *Eur J Obstet Gynecol Reprod Biol.* 2017 Oct;217:180-181. <https://doi.org/10.1016/j.ejogrb.2017.08.033>.
 7. Gandhi P, Jha S. Vaginal vault evisceration. *Obstetr Gynaecol.* 2011; 13: 231-7. doi: 10.1576 / toag.13.4.231.27688.
 8. Ho PW, et al. Transvaginal small bowel evisceration and strangulation. *ANZ J Surg* 2008;78:726-7. 10.1111/j.1445-2197.2008.04617.x.
 9. Toh JWT, et al. Transvaginal evisceration of small bowel. *ANZ J Surg.* 2019 Jun; 89 (6): 774-76. 10.1093/jscr/rjz317.
 10. Narducci FA, et al. Vaginal evisceration after hysterectomy: the repair by a laparoscopic and vaginal approach with a omental flap. *Gynecol Oncol* 2003; 89: 549-551. [https://doi.org/10.1016/S0090-8258\(03\)00153-7](https://doi.org/10.1016/S0090-8258(03)00153-7).
 11. Quiróz-Guadarrama CD, et al. Vaginal evisceration. Report of a case and a literature review. *Ginecol Obstet Mex.* 2013 Jun;81(6):349-52.
 12. Lledó JB, et al. Laparoscopic repair of vaginal evisceration: a case report. *Surg Laparosc Endosc Percutan Tech* 2002; 12:446-48. doi: 10.14744 / tjtes.2019.57318.

CITACIÓN ACTUAL

De acuerdo con las principales bases de datos y repositorios internacionales, la nueva forma de citación para publicaciones periódicas, digitales (revistas en línea), libros o cualquier tipo de referencia que incluya número doi (por sus siglas en inglés: Digital Object Identifier) será de la siguiente forma:

REFERENCIAS

1. Katarina V, Gordana T. Oxidative stress and neuroinflammation should be both considered in the occurrence of fatigue and depression in multiple sclerosis. *Acta Neurol Belg* 2018;34(7):663-9. doi: 10.1007/s13760-018-1015-8.
2. Yang M, et al. A comparative study of three different forecasting methods for trial of labor after cesarean section. *J Obstet Gynaecol Res* 2017;25(11):239-42. doi: <https://doi.org/10.1016/j.jyobfe.2015.04.015>