

# Hiperaldosteronismo primario (HAP) por hiperplasia suprarrenal unilateral (HSU). Reporte de dos casos

Aldo Ferreira-Hermosillo, Álex Francisco Hernández-Martínez, Irma Hernández-García y Mario Molina-Ayala\*

Servicio de Endocrinología y Unidad de Endocrinología Experimental, Hospital de Especialidades, Centro Médico Nacional Siglo XXI, Instituto Mexicano del Seguro Social (IMSS), México, D.F.

## Resumen

El HAP es considerado actualmente la principal causa de hipertensión arterial endocrina. Este síndrome está caracterizado por hipertensión, hipocalemia, actividad de renina plasmática (PRA) suprimida e incremento en la secreción de aldosterona. Las formas más comunes son la hiperplasia bilateral idiopática y el adenoma suprarrenal productor de aldosterona (enfermedad de Conn), y existen causas menos frecuentes como la HSU, el carcinoma suprarrenal o casos familiares de HAP. El porcentaje de pacientes con HSU como causa de HAP ha sido reportado hasta en el 2-3% de los casos; esta cifra está apoyada por lo observado por Kotsaftis, et al.

**PALABRAS CLAVE:** Hipertensión arterial. HAP. HSU.

## Abstract

Primary aldosteronism (PA) is actually the main cause of adrenal-endocrine hypertension. This syndrome is characterized by hypertension, hypokalemia, suppressed plasma renin activity, and increased aldosterone excretion. The most common causes of this syndrome are bilateral idiopathic hyperaldosteronism and aldosterone producing adenoma (Conn's syndrome) and less frequently unilateral adrenal hyperplasia, adrenal carcinoma, or familial hyperaldosteronism. Unilateral adrenal hyperplasia (UAP) constitutes 2% of the causes of PA. We present the case of two patients with UAP. (Gac Med Mex. 2013;149:668-72)

**Corresponding autor:** Mario Molina-Ayala, mmol\_17@yahoo.com.mx

**KEY WORDS:** Hypertension. Primary aldosteronism. Unilateral adrenal hyperplasia.

## Introducción

El HAP es considerado actualmente la principal causa de hipertensión arterial secundaria y se presenta en un 5 -13%<sup>1,2</sup>. Debe sospecharse esta entidad en pacientes de la tercera a la sexta décadas de la vida con presencia de hipocalemia, hipertensión resistente a tratamiento (más de tres antihipertensivos a dosis

máximas, uno de los cuales sea diurético), hipertensión grave (cifras de tensión arterial [TA]  $\geq$  160/100 mmHg) o un incidentaloma suprarrenal en pacientes que inician con descontrol hipertensivo en edades tempranas<sup>3</sup>.

Se ha reportado que hasta el 60% de los casos de HAP son ocasionados por hiperplasia bilateral idiopática, el 35% son provocados por un adenoma suprarrenal productor de aldosterona (enfermedad de Conn) y el 5% son debidos a otras causas, entre las que se incluye la HSU (2%), el carcinoma suprarrenal (< 1%) o casos familiares de HAP (< 1%)<sup>4,5</sup>.

### Correspondencia:

\*Mario Molina-Ayala

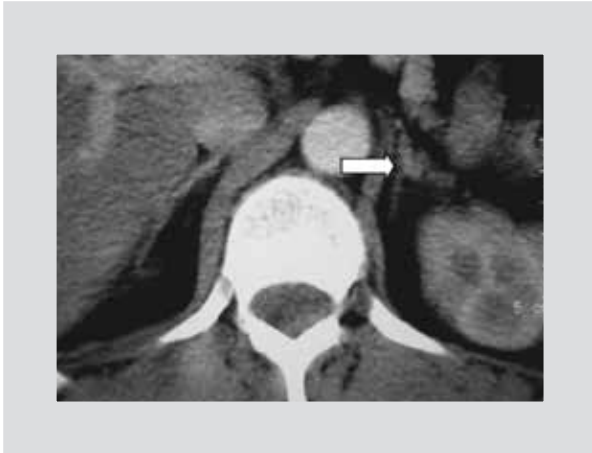Cuauhtémoc, 330

Col. Doctores, C.P. 06720, México, D.F.

E-mail: mmol\_17@yahoo.com.mx

Fecha de recepción en versión modificada: 05-04-2013

Fecha de aceptación: 19-09-2013



**Figura 1.** CT de suprarrenales. Se observa una probable tumoración en la glándula suprarrenal izquierda (flecha blanca).

A continuación, se presentan dos casos de HAP con presentación clínica poco habitual, en los que se detectó hiperplasia unilateral.

## Presentación de los casos

### Caso clínico 1

Una mujer de 47 años de edad fue referida al Servicio de Endocrinología del Centro Médico Nacional Siglo XXI por hipertensión arterial sistémica (HAS), con control inadecuado y sin haberse identificado causas secundarias en valoraciones previas. Inicialmente fue tratada con metoprolol 100 mg cada 8 h, captopril 50 mg cada 8 h, amlodipino 10 mg cada 12 h e hidroclorotiazida 25 mg cada 24 h. En los estudios de laboratorio iniciales se reportó potasio plasmático de 2.8 mEq/l y sodio de 144 mEq/l; la gasometría arterial con alcalosis metabólica con pH fue de 7.49 y el bicarbonato, de 28 mEq/l.

Ante la sospecha clínica de HAP, se decidió realizar una reposición intravenosa de potasio, y en condiciones de normocalemia se cuantificó la concentración de aldosterona plasmática (PAC) en 35.1 ng/dl y la PRA en 0.5 ng/ml/h, con una relación PAC/PRA de 70. Debido

a la elevación de este parámetro (PAC/PRA > 30), se realizó una prueba confirmatoria con carga de solución salina (2 l de solución salina al 0.9% por bomba de infusión durante 4 h con el paciente recostado), que reportó una PAC de 23.5 ng/dl, con lo que se corroboró el diagnóstico. Al realizar estudios de imagen no se encontraron lesiones sugerentes de adenoma, por lo que se envió a muestreo de las venas suprarrenales, que reportó un gradiente negativo. Ante esta situación, se decidió el manejo conservador con espironolactona, felodipino, prazosina y sales de potasio.

A pesar de una aparente respuesta inicial favorable, la paciente reingresó tres años después con hipocalemia grave (concentración de potasio de 1.5 mEq/l), por lo que se realizó una nueva tomografía computarizada (CT), que detectó una posible lesión nodular en la glándula suprarrenal izquierda (Fig. 1). Se realizó nuevamente el muestreo de las venas suprarrenales y se detectó un gradiente de concentración de aldosterona/concentración de cortisol (A/C) lateralizado a la suprarrenal izquierda (Tabla 1). Con el resultado de esta prueba se decidió la suprarrenalectomía izquierda por vía laparoscópica. El estudio histopatológico reportó una glándula suprarrenal de 8 x 5 x 2 cm, en cuyos cortes seriados se logró identificar un parénquima café naranja y nódulos de 3 y 4 mm, concluyendo hiperplasia nodular (Figs. 2A y B). La evolución posquirúrgica fue favorable, la presión arterial y las cifras de potasio se normalizaron, y se redujeron las dosis de antihipertensivos. Los niveles de aldosterona plasmática al mes descendieron a 5.4 ng/dl, con una PRA de 1.27 ng/ml/h.

Actualmente, ocho años después de la suprarrenalectomía, la paciente cursa con cifras de presión arterial normales y manejadas únicamente con losartán 50 mg vía oral (v.o.) cada 24 h.

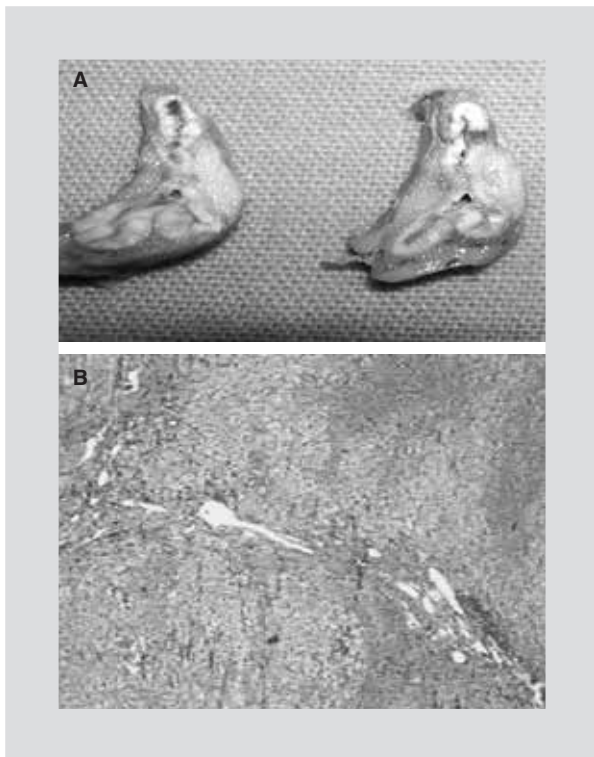
### Caso clínico 2

Hombre de 35 años de edad diagnosticado con HAS e inicialmente tratado con telmisartán 40 mg v.o. cada 24 h e hidroclorotiazida 25 mg v.o. cada 24 h,

**Tabla 1.** Muestreo de las venas suprarrenales con gradiente de A/C

	A/C vena suprarrenal derecha	A/C vena suprarrenal izquierda	A/C periférica (vena cava inferior)
Basal	84.4/38.4	2,465/46.3	104.03/28.4
15 min pos-ACTH	85.13/34.2	731.8/108	106.8/40.4
30 min pos-ACTH	73.94/34.7	161.84/35.2	101.4 45.9

A: concentración de aldosterona en µg/dl; C: concentración de cortisol en µg/dl; ACTH: adrenocorticotropina.



**Figura 2.** A: pieza quirúrgica; se señala el aspecto micronodular de la suprarrenal. B: corte histopatológico de la pieza quirúrgica obtenida del caso 1. Se observa hiperplasia nodular.

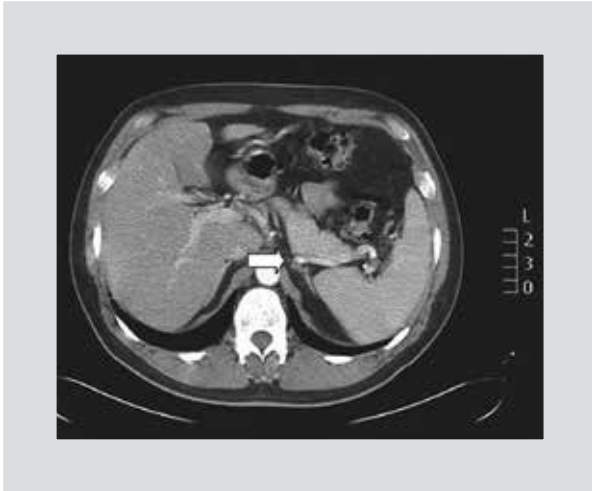y posteriormente losartán 50 mg v.o. cada 12 h. Inició su padecimiento cinco años antes de la valoración, con debilidad proximal en miembros pélvicos, dificultad para la deambulación y caídas desde su propia altura. Fue enviado a valoración a nuestra unidad, donde se encontró con una TA de 160/100 mmHg, una fuerza muscular de 2/4 en los miembros pélvicos y de 3/4 en los torácicos, una marcha con amplia base de sustentación y dificultad para incorporarse de la posición sentada. Los estudios de laboratorio reportaron glucosa de 94 mg/dl, creatinina de 0.58 mg/dl, urea de 36 mg/dl, Na de 148 mEq/l, K de 2.7 mEq/l, Cl de 100 mEq/l, P de 3.1 mg, Ca de 9 mg/dl, Mg de 2.7 mg/dl, con gasometría venosa con pH de 7.47 y HCO<sub>3</sub> de 27.7 mEq/l. Se inició una reposición con solución salina y cloruro de potasio, y el paciente presentó mejoría de la movilidad.

Debido a la elevación persistente de las cifras tensionales a pesar del manejo con diuréticos y antihipertensivos (prazosina, metoprolol y amlodipino), así como a la hipocalcemia crónica, se inició el protocolo de estudio. Se tomó el perfil hormonal, que reportó cortisol de 12.49 µg/dl (5-25 µg/dl), cortisol urinario de 70 µg/dl/24 h, T4L de 1.14 ng/dl (0.93-1.70 ng/dl) y TSH de 2.22 µU/l (0.27-4.2 µU/l). Debido a que inició con in-

suficiencia renal aguda, se sospechó hiperaldosteronismo secundario, por lo que se solicitó un USG Doppler, un gammagrama renal y una angiotomografía, que fueron normales. Finalmente se realizó una CT renal, que reportó: glándula suprarrenal izquierda con lesión nodular, de 8 × 8 mm con adenopatías retroperitoneales (Fig. 3). Ante estos hallazgos el paciente fue hospitalizado y se ajustó el tratamiento con prazosina y felodipino, y en condiciones de normocalcemia se cuantificó una PAC de 17.5 ng/dl y una PRA de 0.012 ng/ml/h, con una relación basal de 1,458. Como prueba confirmatoria se realizó una carga de solución salina (2 l de solución salina al 0.9% mediante bomba de infusión durante 4 h con el paciente recostado) y se determinó una PAC de 14.8 ng/dl, que confirmó el diagnóstico. La prueba fue positiva a pesar del uso de calcio antagonista no dihidropiridínico, que puede provocar falsos negativos. Debido a los hallazgos de la tomografía, la sospecha inicial fue de adenoma suprarrenal, por lo que no se realizó un muestreo de las venas suprarrenales. Finalmente, el paciente fue sometido a una suprarrenalectomía izquierda y, después del tratamiento quirúrgico, se suspendieron los antihipertensivos y el uso de sales de potasio. En el reporte histopatológico se describió una glándula suprarrenal de 9 × 4 × 2 cm; al ser seccionada se identificó un parénquima lobulado y opaco, con un nódulo de 0.3 cm no delimitado del resto del tejido, y se llegó a la conclusión de que se trataba de una hiperplasia nodular y difusa de la corteza suprarrenal<sup>6</sup>. Seis meses después del procedimiento quirúrgico, se repitieron las determinaciones de PAC y PRA, que se reportaron en 12 ng/dl y 1 ng/ml/h, respectivamente. El paciente, a los dos años de seguimiento, se encuentra clínicamente estable, sin uso de fármacos antihipertensivos.

## Discusión

El abordaje diagnóstico del paciente con HAP empieza con la determinación de la relación PAC/PRA<sup>7</sup>, cuyo valor mayor o igual a 30 (utilizando la PAC expresada en ng/dl y la PRA expresada en ng/ml/h) o a 750 (utilizando la PAC expresada en pmol/l) tiene una sensibilidad del 90% y una especificidad del 91%<sup>8</sup>. Esta prueba debe realizarse en condiciones de normocalcemia y se requiere la suspensión, al menos durante seis semanas, del tratamiento con espironolactona, eplerenona, amilorida, triamtereno y diuréticos ahorradores de potasio únicamente, sin que sea necesaria la suspensión de otros tratamientos antihipertensivos<sup>9,10</sup>.



**Figura 3.** CT de suprarrenales del caso clínico 2. Se observa una probable tumoración en la glándula suprarrenal izquierda (flecha blanca).

Una vez realizadas las pruebas de escrutinio y en casos de alta sospecha de HAP (la relación PAC/PRA es negativa, pero el paciente tiene datos clínicos y bioquímicos altamente sugestivos de HAP), se procede a realizar las pruebas confirmatorias. La más sensible de ellas es la infusión de 2 l de solución salina al 0.9% durante 4 h con el paciente recostado por lo menos 1 h antes y durante el estudio, con la monitorización de la frecuencia cardíaca y de la presión arterial. En este estudio, una PAC > 10 ng/dl es altamente sugestiva del diagnóstico. Otras pruebas validadas y confirmatorias son la carga oral de sodio, la prueba de fludrocortisona y la prueba de captopril<sup>7,11</sup>.

Posteriormente es necesario realizar estudios de localización; el de mayor sensibilidad y especificidad es la CT de cortes finos. Sin embargo, en casos dudosos (por ejemplo, cuando hay tumoraciones bilaterales), se requiere de muestreo de los senos venosos. Esta prueba tiene una especificidad del 100%, una sensibilidad del 95% y un riesgo de complicaciones del 2.5%<sup>12,13</sup>.

La HSU constituye el 2% de los casos con HAP<sup>14</sup>. Omura, et al. reportaron una prevalencia de HSU del 0.1%<sup>15</sup>. Esta entidad es difícil de diagnosticar debido a su similitud bioquímica con el adenoma suprarrenal y a que los estudios de gabinete son poco útiles para diferenciarla<sup>16</sup>. De hecho, Katayama, et al. previamente describieron un caso de HSU en donde el diagnóstico diferencial fue histopatológico<sup>17</sup>. Esto sucedió en el segundo caso, donde inicialmente se había diagnosticado un probable adenoma suprarrenal, y fue previamente descrito en el caso presentado por Kotsaftis, et al., quienes habían identificado en la CT

una tumoración en la glándula suprarrenal izquierda, pero el reporte histopatológico definitivo fue hiperplasia nodular<sup>14</sup>. Respecto a este punto, de acuerdo con la definición histopatológica, se diagnostica HSU cuando hay hiperplasia microscópica con hiperplasia cortical nodular y adenomas cuando hay atrofia cortical o una corteza normal pero con un adenoma único<sup>18</sup>.

Aunque la hipertensión es la primera manifestación de HAP, en casos secundarios a HSU predominan la debilidad muscular grave y la hipocalcemia, tal como se observó en el segundo caso clínico<sup>14,19</sup>. De hecho, de forma característica en los pacientes con miopatía se ven afectados principalmente los músculos de los miembros pélvicos y torácicos. Además, Huang, et al. observaron que la gravedad de la miopatía parece correlacionarse con las concentraciones de potasio<sup>20</sup>. En relación con esto, Goh, et al. describieron una serie de pacientes con HSU que presentaban un potasio sérico de 2.8 mmol/l (rango: 1.4-3.9 mmol/l) como primera manifestación del HAP<sup>21</sup>. En este mismo estudio, todos los pacientes con HSU eran hipertensos y la media de edad fue de 49 años (rangos intercuartílicos [RI]: 10-62 años).

En el caso 1, inicialmente se detectó y confirmó HAP, y, debido a que no se encontraron en los estudios iniciales imágenes sugestivas de adenoma, se decidió realizar un muestreo venoso, que resultó ser negativo, es decir, con una relación A/C no mayor de 3 entre ambas suprarrenales y mayor de 1 en comparación con la sangre al nivel de la vena cava inferior<sup>22,23</sup>. Sin embargo, debido a que reingresó con hipocalcemia, a pesar del tratamiento, se repitió la prueba, que resultó positiva para lateralización del lado izquierdo. Desconocemos si en la primera ocasión el resultado negativo se debió a una mala canalización de la vena suprarrenal, ya que no se contó con la relación inicial de cortisol.

Tenemos que considerar que ambos casos fueron inicialmente diagnosticados como adenoma productor de aldosterona; sin embargo, el reporte histopatológico definitivo reportó hiperplasia suprarrenal nodular, una causa rara de HAP con mecanismo fisiopatológico desconocido. Algunos autores, de hecho, consideran que esta enfermedad es un estado intermedio entre el adenoma productor de aldosterona y la hiperplasia suprarrenal idiopática. El tratamiento de esta enfermedad es quirúrgico y requiere una monitorización cuidadosa de las cifras de potasio ante el hipoaldosteronismo subsecuente durante al menos cuatro semanas. A pesar de que se ha descrito que la hipertensión arterial se resuelve en un periodo de entre una y tres semanas, los pacientes con hiperplasia unilateral parecen responder rápidamente al tratamiento quirúrgico.

## Conclusiones

La HSU es una presentación rara de aldosteronismo primario, con una prevalencia reportada, según las diferentes series, de entre el 0.1 y el 2%. Su presentación clínica y bioquímica es similar a la del adenoma productor de aldosterona, y es una condición corregible por cirugía. Debe sospecharse su diagnóstico en pacientes con características clínicas y bioquímicas altamente sugestivas, cuando no se logra definir claramente una imagen sugestiva de adenoma suprarrenal en la CT. En estos casos, el muestreo de los senos venosos únicamente define la lateralidad de la hipersecreción de aldosterona. El diagnóstico definitivo es histopatológico.

## Bibliografía

1. Young WF Jr. Minireview: primary aldosteronism--changing concepts in diagnosis and treatment. *Endocrinology*. 2003;144(6):2208-13.
2. Mattsson C, Young WF Jr. Primary aldosteronism: diagnostic and treatment strategies. *Nat Clin Pract Nephrol*. 2006;2(4):198-208; quiz, 191 following 230.
3. Amar L, Plouin PF, Steichen O. Aldosterone-producing adenoma and other surgically correctable forms of primary aldosteronism. *Orphanet J Rare Dis*. 2010;5:9.
4. Stowasser M, Taylor PJ, Pimenta E, Ahmed AH, Gordon RD. Laboratory investigation of primary aldosteronism. *Clin Biochem Rev*. 2010;31(2):39-56.
5. Enberg U, Volpe C, Hoog A, et al. Postoperative differentiation between unilateral adrenal adenoma and bilateral adrenal hyperplasia in primary aldosteronism by mRNA expression of the gene CYP11B2. *Eur J Endocrinol*. 2004;151(1):73-85.
6. Ferreira-Hermosillo A, Bernal-Garduño J, Hernández-García I, Molina-Ayala M. Debilidad muscular en un paciente con hipertensión arterial sistémica. *Revista de Endocrinología y Nutrición*. 2010;18(4):194-6.
7. Funder JW, Carey RM, Fardella C, et al. Case detection, diagnosis, and treatment of patients with primary aldosteronism: an endocrine society clinical practice guideline. *J Clin Endocrinol Metab*. 2008;93(9):3266-81.
8. Young WF. Primary aldosteronism: renaissance of a syndrome. *Clin Endocrinol (Oxf)*. 2007;66(5):607-18.
9. Cortes P, Fardella C, Oestreich E, et al. [Excess of mineralocorticoids in essential hypertension: clinical-diagnostic approach]. *Rev Med Chil*. 2000;128(9):955-61.
10. Fardella CE, Mosso L, Gomez-Sanchez C, et al. Primary hyperaldosteronism in essential hypertensives: prevalence, biochemical profile, and molecular biology. *J Clin Endocrinol Metab*. 2000;85(5):1863-7.
11. Tiu SC, Choi CH, Shek CC, et al. The use of aldosterone-renin ratio as a diagnostic test for primary hyperaldosteronism and its test characteristics under different conditions of blood sampling. *J Clin Endocrinol Metab*. 2005;90(1):72-8.
12. Rossi GP, Ganzaroli C, Miotto D, et al. Dynamic testing with high-dose adrenocorticotropic hormone does not improve lateralization of aldosterone oversecretion in primary aldosteronism patients. *J Hypertens*. 2006;24(2):371-9.
13. Daunt N. Adrenal vein sampling: how to make it quick, easy, and successful. *Radiographics*. 2005;25 Suppl 1:S143-58.
14. Kotsaftis P, Savopoulos C, Agapakis D, et al. Hypokalemia induced myopathy as first manifestation of primary hyperaldosteronism - an elderly patient with unilateral adrenal hyperplasia: a case report. *Cases J*. 2009;2:6813.
15. Omura M, Saito J, Yamaguchi K, Kakuta Y, Nishikawa T. Prospective study on the prevalence of secondary hypertension among hypertensive patients visiting a general outpatient clinic in Japan. *Hypertens Res*. 2004;27(3):193-202.
16. Chen SY, Shen SJ, Chou CW, Yang CY, Cheng HM. Primary aldosteronism caused by unilateral adrenal hyperplasia: rethinking the accuracy of imaging studies. *J Chin Med Assoc*. 2006;69(3):125-9.
17. Katayama Y, Takata N, Tamura T, et al. A case of primary aldosteronism due to unilateral adrenal hyperplasia. *Hypertens Res*. 2005;28(4):379-84.
18. Weiss LM. Comparative histologic study of 43 metastasizing and non-metastasizing adrenocortical tumors. *Am J Surg Pathol*. 1984;8(3):163-9.
19. Karagiannis A, Tziomalos K, Kakafika A, Harsoulis F, Zamboulis C. Paralysis as first manifestation of primary aldosteronism. *Nephrol Dial Transplant*. 2004;19(9):2418-9.
20. Huang YY, Hsu BR, Tsai JS. Paralytic myopathy--a leading clinical presentation for primary aldosteronism in Taiwan. *J Clin Endocrinol Metab*. 1996;81(11):4038-41.
21. Goh BK, Tan YH, Chang KT, Eng PH, Yip SK, Cheng CW. Primary hyperaldosteronism secondary to unilateral adrenal hyperplasia: an unusual cause of surgically correctable hypertension. A review of 30 cases. *World J Surg*. 2007;31(1):72-9.
22. Young WF, Stanson AW, Thompson GB, Grant CS, Farley DR, van Heerden JA. Role for adrenal venous sampling in primary aldosteronism. *Surgery*. 2004;136(6):1227-35.
23. Doppman JL, Gill JR Jr. Hyperaldosteronism: sampling the adrenal veins. *Radiology*. 1996;198(2):309-12.