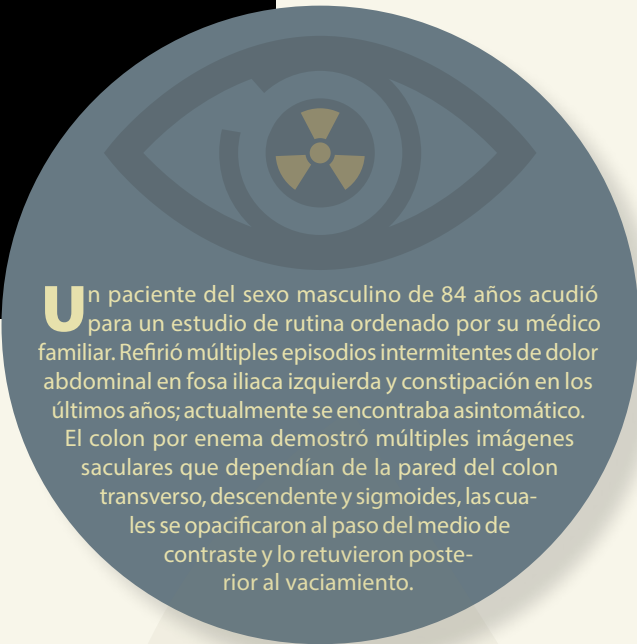


Haga su diagnóstico

Sección a cargo del Dr. José Luis Ramírez-Arias



Un paciente del sexo masculino de 84 años acudió para un estudio de rutina ordenado por su médico familiar. Refirió múltiples episodios intermitentes de dolor abdominal en fosa iliaca izquierda y constipación en los últimos años; actualmente se encontraba asintomático. El colon por enema demostró múltiples imágenes saculares que dependían de la pared del colon transverso, descendente y sigmoides, las cuales se opacificaron al paso del medio de contraste y lo retuvieron posterior al vaciamiento.

1. De acuerdo con los datos clínicos y su posible diagnóstico, ¿cuál es el principal factor de riesgo para desarrollar la patología que se aprecia en el colon por enema?

- a) Edad avanzada
- b) Tabaco
- c) Obesidad
- d) Consumo de fibra
- e) Sedentarismo

2. ¿Cuál es el segmento intestinal más afectado por esa patología en la población americana y europea?

- a) Sigmoides
- b) Recto
- c) Colon ascendente
- d) Colon transverso
- e) Colon descendente

3. ¿Cuál es el método de imagen más utilizado para diagnosticarla?

- a) Colon por enema
- b) Resonancia magnética
- c) Tomografía computarizada
- d) Ecografía abdominal
- e) Angiografía

4. ¿Qué tipo de contraste se emplea comúnmente y da mayor sensibilidad en un colon por enema para detectarla?

- a) Ninguno
- b) Gas
- c) Bario
- d) Gadolinio
- e) Agua

^a Departamento de Imagenología. Hospital Ángeles del Pedregal. Ciudad de México, México.

^b Licenciatura Médico Cirujano Anáhuac Campus Norte. Ciudad de México, México. ORCID ID:

[†] <https://orcid.org/0000-0002-3540-2945>

[§] <https://orcid.org/0009-0006-8202-8657>

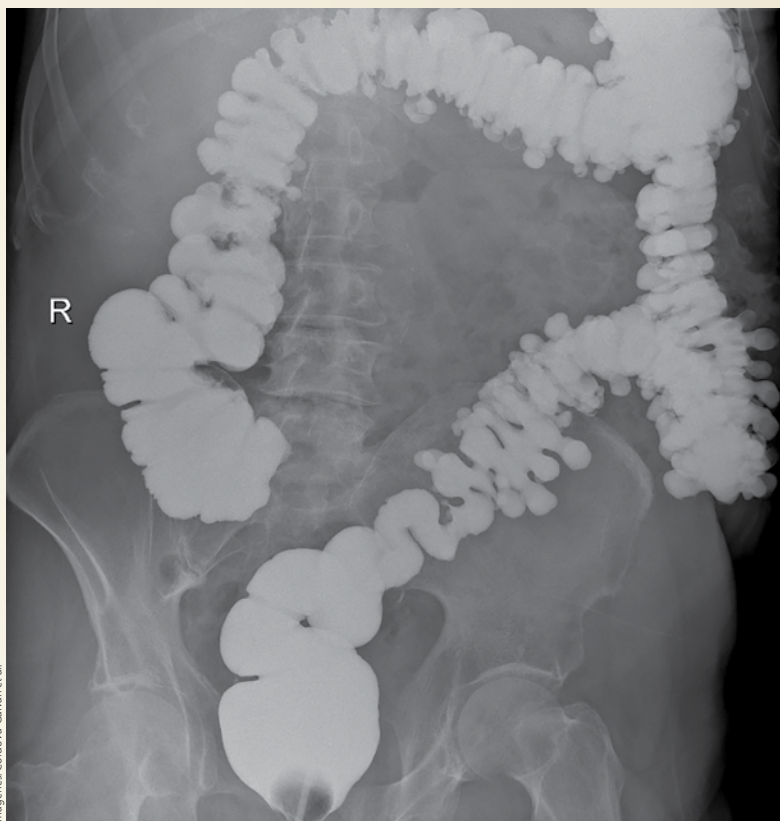* Autor para correspondencia: Daniel E.

Córdova Galván.

Correo electrónico: daecordova@gmail.com

Recibido: 30-junio-2024. Aceptado:

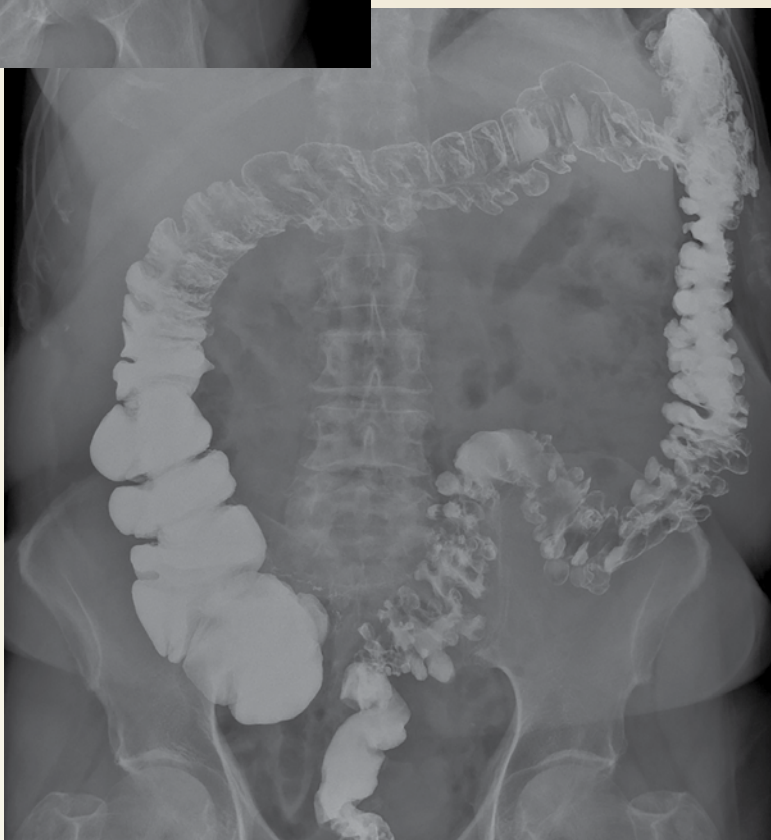22-agosto-2024.



Imágenes: Córdova Galván et al.

Figura 1. Colon por enema; proyección anteroposterior de abdomen en decúbito

Figura 2. Colon por enema; proyección anteroposterior de abdomen en decúbito postevacuación



5. ¿Cuál es la complicación más común de esta alteración?

- a) Trombosis
- b) Obstrucción intestinal
- c) Hernia
- d) Absceso
- e) Aneurisma

BIBLIOGRAFÍA

- Klarenbeek BR, de Korte N, van der Peet DL, Cuesta MA. Review of current classifications for diverticular disease and a translation into clinical practice. *Int J Colorectal Dis.* 2012;27:207-214. doi: 10.1007/s00384-011-1314-5.
- Morris AM, Regenbogen SE, Hardiman KM, Hendren S. Sigmoid diverticulitis: a systematic review. *JAMA* 2014;311(3):287-297.
- Sartelli M, Catena F, Ansaloni L. WSES Guideline for the management of acute left sided colonic diverticulitis in the emergency setting. *World J Emerg Surg.* 2016;11:37. doi: 10.1186/s13017-016-0095-0.
- Van Dijk ST, Bos K, de Boer MGJ, et al. A systematic review and meta-analysis of outpatient treatment for acute diverticulitis. *Int J Colorectal Dis.* 2018;33:505-512. doi: 10.1007/s00384-018-3015-9.

Respuestas correctas: 1 a 2 a 3 c 4 c 5 d