

# Optimizando la evaluación de la mano desde una perspectiva de funcionalidad

Alberto Chávez Delgado<sup>a,b</sup>, Víctor Iván Galarza Chávez<sup>c,\*</sup>,  
Bianca Elena Ramírez Vera<sup>d</sup>, Sebastián Urresta Tascón<sup>e</sup>



## Resumen

El objetivo principal de este manuscrito es brindar una perspectiva funcional del examen físico de mano. Por lo que se recopiló de fuentes bibliográficas y la experiencia de los autores los puntos clave que se consideran necesarios para hacer un abordaje funcional de la mano, ya que es una estructura anatómica con una muy relevante para la funcionalidad, se comenta que representa el 33% de la funcionalidad de una extremidad superior, para esto es de relevancia conocer el cómo abordarla con base en la funcionalidad, por eso es indispensable la evaluación de la mano y los dedos haciendo énfasis su movilidad realizando mediciones cuantitativas y cualitativas como el uso de índices de movilidad y el uso de un goniómetro de dedos, la medición de la fuerza puede

ser medida de las mismas maneras con el uso del examen manual muscular y dinamometría de mano respectivamente y así tener en cuenta los conceptos biomecánicos como lo son el uso de palancas. Por estas cuestiones es necesario implementar una valoración de mano y dedos enfocada a la funcionalidad, teniendo presente los factores que podrían modificar la exploración y así poder reportar una valoración más orientada a las deficiencias y necesidades del paciente. **Palabras clave:** Mano; dedos; funcionalidad; fuerza; evaluación.

## Optimizing Hand Evaluation from a Functional Perspective

### Abstract

The primary goal of this manuscript is to provide a functional perspective the physical examination of the hand. Therefore, the key points that are considered necessary for a functional approach to the hand have been compiled from bibliographic sources and the experience of the authors. Since it is an anatomical structure with high relevance for functionality, it is commented that it represents 33 % of the functionality of an upper extremity, for this it is relevant to know how to approach it based on the functionality, which is why the evaluation of the hand and fingers is essential, emphasizing their mobility, performing quantitative and qualitative measurements such as the use of indices of mobility and the use

<sup>a</sup> Sistema Nacional para el Desarrollo Integral de la Familia. Ciudad de México, México.

<sup>b</sup> Centro Médico Nacional 20 de Noviembre ISSSTE. Ciudad de México, México.

<sup>c</sup> Residente de 3<sup>er</sup> año de Medicina de Rehabilitación. Centro Médico Nacional 20 de Noviembre. Ciudad de México, México.

<sup>d</sup> Residente de 1<sup>er</sup> año de Medicina de Rehabilitación. Centro Médico Nacional 20 de Noviembre. Ciudad de México, México.

<sup>e</sup> Residente de 1<sup>er</sup> año de Medicina de Rehabilitación. Centro Médico Nacional 20 de Noviembre. Ciudad de México, México.

\* Autor para correspondencia: Víctor Iván Galarza Chávez.

Correo electrónico victor\_fob@hotmail.com

Recibido: 25-julio-2024. Aceptado: 27-agosto-2024.

of a finger goniometer, the measurement of force can be measured in the same ways with the use of manual muscle examination and hand dynamometry, respectively, and thus consider biomechanical concepts such as the use of levers. For these reasons, it is necessary to carry out an assessment of the hand and fingers focused on functionality, keeping in mind the factors that could modify the examination and thus be able to report an assessment more oriented to the patient's deficiencies and needs.

**Keywords:** *Hand; fingers; functionality; strength; evaluation.*

## INTRODUCCIÓN

La mano es una estructura anatómica excepcionalmente compleja y funcionalmente crucial en el cuerpo humano. Está compuesta por una gran cantidad de huesos, músculos, nervios y vasos sanguíneos que le permiten realizar una amplia gama de movimientos y funciones. Además, la mano es un órgano sensorial importante que nos permite percibir el mundo que nos rodea. Las puntas de los dedos están repletas de terminaciones nerviosas que nos permiten sentir el tacto, el calor, el frío y el dolor.

La mano también es un efector primario que nos permite realizar acciones complejas, como manipular objetos, escribir, dibujar, tocar un instrumento musical, entre otras.

La exploración física de la mano juega un papel fundamental en la evaluación de la salud y el diagnóstico de condiciones médicas que pueden afectar su funcionalidad<sup>1</sup>. Dentro de la evaluación funcional de la mano, podemos incluir aspectos como la fuerza, la sensibilidad y la movilidad, así como pruebas especiales que nos permiten tener un panorama global de la condición de nuestro paciente.

Esta guía de exploración funcional de la mano se presenta como un manual integral para profesionales de la salud, médicos, terapeutas ocupacionales y otros especialistas involucrados en la evaluación clínica de las condiciones relacionadas con la mano. El objetivo principal de esta guía es estandarizar y sistematizar el proceso de examen físico de la mano, permitiendo una evaluación precisa y consistente de la función.



Foto: Johannes Wunstash

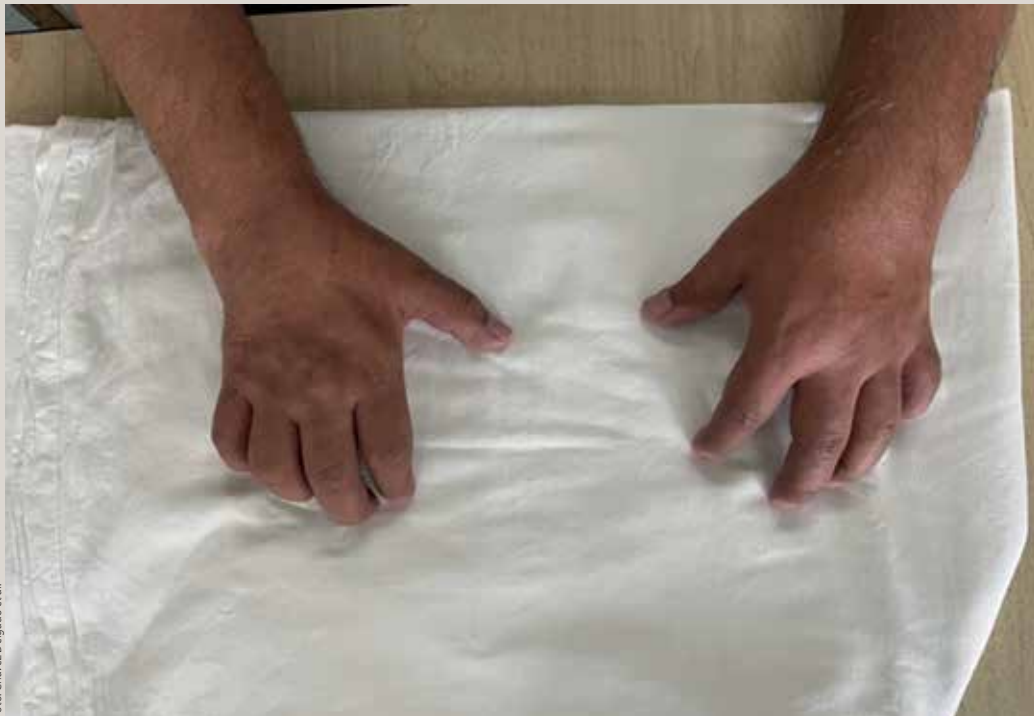

Foto: Chávez Delgado et al.

**Figura 1.** Se observa hipotrofia en la región tenar, cara dorsal de la mano derecha, lo que condiciona debilidad

## OBJETIVO

Esta guía tiene como objetivo proporcionar una estructura detallada para la exploración física de la mano. Se enfoca en identificar anomalías anatómicas, limitaciones de movimiento, dolor, inflamación y cualquier otro signo o síntoma relevante que pueda ayudar en la evaluación dirigida a la funcionalidad. Además, busca estandarizar la terminología utilizada para describir hallazgos y garantizar una comunicación clara y precisa entre los profesionales de la salud.

## METODOLOGÍA

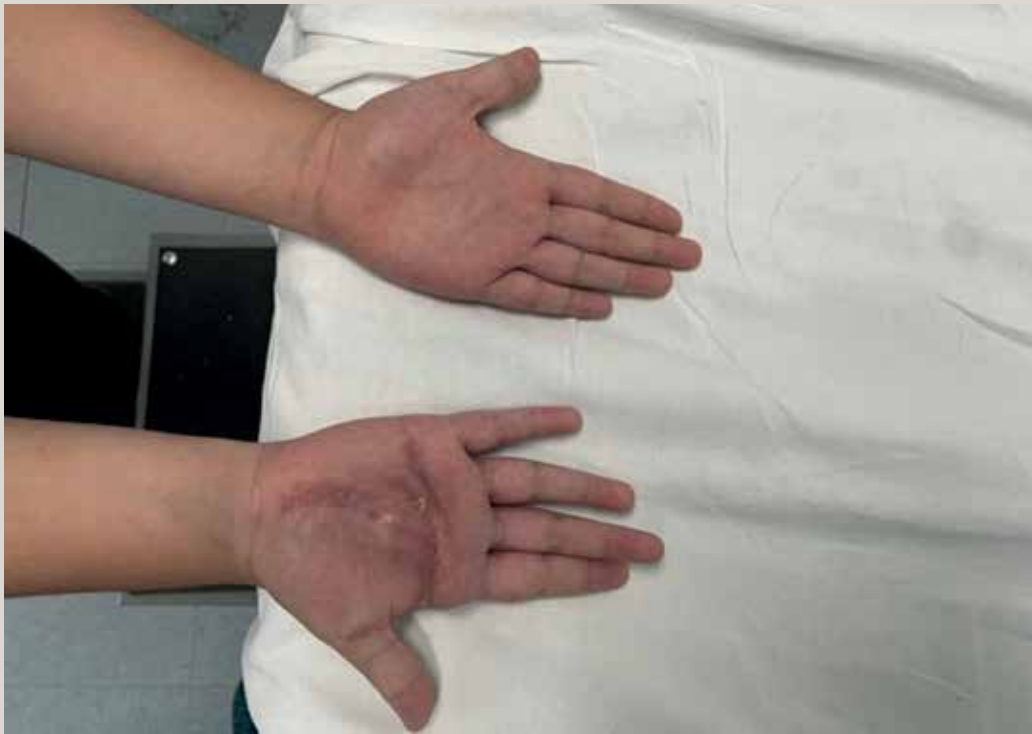Para la realización de esta guía, se realizó una búsqueda en la literatura médica que proporcionara información de como explorar los diferentes aspectos de la mano. Se utilizaron términos de búsqueda como “exploración física de mano”, “evaluación de la mano” y sus variantes en inglés.

Al momento de realizar una exploración de mano tocaremos 8 puntos principales:

1. Inspección
2. Palpación
3. Arcos de movimiento
4. Fuerza
5. Sensibilidad
6. Tipos de pinza
7. Maniobras especiales
8. *Hand grip*

## INSPECCIÓN

Al momento de realizar una inspección debemos observar de manera clínica las diferentes regiones de la mano, desde el carpo hasta falanges distales, de región tenar e hipotenar, tanto en la cara dorsal como palmar y así reportar las posibles diferencias anatómicas visibles de relevancia, como lesiones, suturas, tumoraciones, edema, hiperromías o hipocromías, hipotrofia de los músculos (**figura 1**), cicatrices (**figura 2**), deformación de los huesos o articulaciones. Ya que estas alteraciones nos podrían llevar a una pérdida de la funcionalidad, ya



**Figura 2.** Cicatriz en forma de T en cara palmar, además de tumoración visible lo que condiciona limitación para la prensión global

sea por la limitación de los arcos de movimiento, la disminución de la fuerza, entre otras. Además, la inspección puede darnos una orientación para llegar a un correcto diagnóstico.

### **PALPACIÓN**

Debemos corroborar nuestra inspección con una correcta palpación, en la cual podremos identificar correctamente las estructuras de la mano, además de poder encontrar lo que no se puede observar, ya sea tumoraciones, turgencia de la piel, temperatura, presencia de edema. La palpación también nos ayudará a identificar si hay presencia de dolor en regiones específicas, lo que nos podría orientar mejor a nuestro diagnóstico.

### **ARCOS DE MOVIMIENTO**

La medición de los arcos de movimiento se realiza mediante la goniometría, es importante para evaluar la función articular, detectar limitaciones en

la movilidad y evaluar la efectividad de los tratamientos y terapias de rehabilitación.

Para los arcos de movimiento de la mano deberemos tener un goniómetro de dedos y algún objeto que cuente con una numeración para medir (por ejemplo; cinta métrica), con el objetivo de cuantificar cuántos grados o centímetros nos hacen falta para completar el arco de movimiento en sus rangos normales<sup>2</sup> (**figura 3**).

Valores normales:

### **Carpó**

Presenta movimientos de flexión-extensión y desviación radial-cubital (**tabla 1**).

### **Mano**

Las articulaciones de los dedos de la mano son: la articulación metacarpofalángica (flexión-extensión) y las articulaciones interfalángicas proximales y distales (flexión) (**tabla 2**).

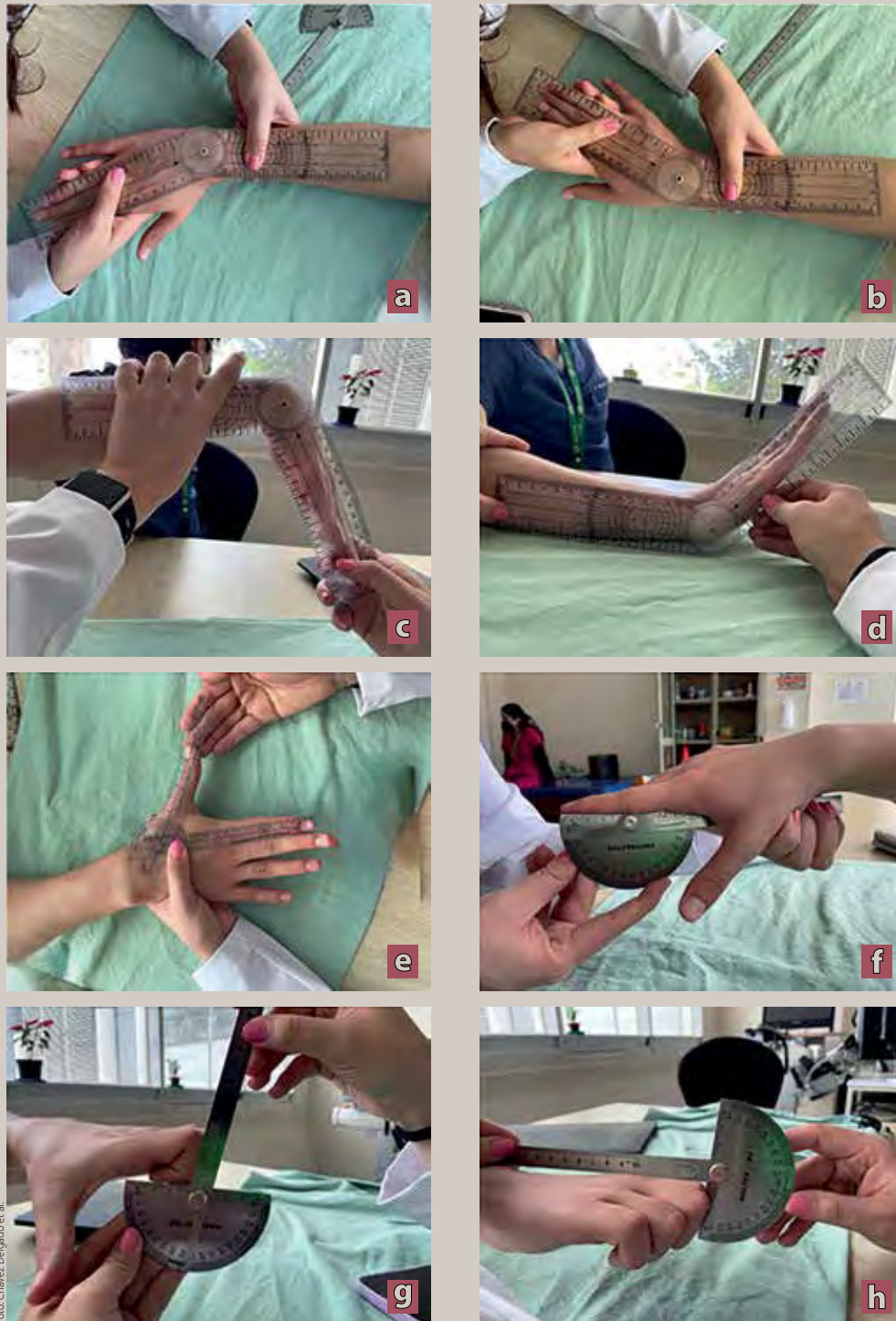

Foto: Chávez Delgado et al.

**Tabla 1.** Valores normales de los movimientos del carpo

Carpo	AO	AAOS
Flexión	0-50° /60°	0-80°
Extensión	0-35°/60°	0-70°
Desviación radial	0-25°/30°	0-20°
Desviación cubital	0-30°/40°	0-30°

AO: Asociación para el Estudio de Osteosíntesis; AAOS: American Academy of Orthopaedic Surgeons.

**Tabla 2.** Valores normales de los movimientos de la mano

Mano	AO	AAOS
<i>Articulación metacarpofalángica</i>		
Flexión	0-90°	0-90°
Extensión	0-30°	0-45°
<i>Articulación interfalángica proximal</i>		
Flexión	0-100°	0-100°
Extensión	0°	0°
<i>Articulación interfalángica distal</i>		
Flexión	0-90°	0-90°
Extensión	0°	0°

AO: Asociación para el Estudio de Osteosíntesis; AAOS: American Academy of Orthopaedic Surgeons.

**Tabla 3.** Valores normales de los movimientos del pulgar

Pulgar	AO	AAOS
<i>Articulación trapecio-metacarpiana</i>		
Abducción	0-70°	0-70°
Aducción	0°	0°
<i>Articulación metacarpofalángica</i>		
Flexión	0-50°	0-50°
Extensión	0°	0°
<i>Articulación interfalángica del pulgar</i>		
Flexión	0-80°	0-80°
Extensión	0-20°	0-20°

AO: Asociación para el Estudio de Osteosíntesis; AAOS: American Academy of Orthopaedic Surgeons.

### **Preensión global**

Se deberá poder realizar una flexión de los dedos en la cual las falanges distales deberán poder tocar la palma de la mano. De no poder realizar el cierre completo se deberá medir en centímetros<sup>2</sup>.

### **Articulaciones del pulgar**

Son la trapecio-metacarpiana (abducción, flexión-extensión y oposición), la metacarpofalángica (flexión) y la interfalángica (flexión-extensión) (**tabla 3**).

### **Oposición**

Debe de poder oponer y poder realizar una pinza fina con el pulgar en todos los dedos de la mano. De no poder realizar completa la pinza, se deberá medir en centímetros.

### **FUERZA**

Fuerza se define como una acción o influencia que causa que un objeto cambie su velocidad, dirección o forma. La fuerza se mide en unidades como el

newton (N) en el Sistema Internacional de Unidades<sup>3</sup>.

Existen unos dispositivos mecánicos simples que se utilizan para amplificar la fuerza aplicada a un objeto: las palancas. Una palanca consta de 3 componentes principales: un punto de apoyo (fulcro), un brazo de fuerza (donde se aplica la fuerza) y un brazo de carga (donde se aplica la resistencia que se quiere vencer)<sup>3</sup>.

Se denominan de acuerdo con la posición de estos componentes en relación con el fulcro y se conocen como palancas de primer, segundo y tercer género:

- En una palanca de primer género, el punto de apoyo (fulcro) está situado entre la fuerza aplicada y la resistencia (carga). La fuerza se aplica en un extremo y la resistencia se encuentra en el otro extremo, con el fulcro en medio<sup>3</sup>.
- En una palanca de segundo género, la resistencia (carga) se encuentra entre el punto de apoyo (fulcro) y la fuerza aplicada. La fuerza se aplica en un extremo, el fulcro está en el otro extremo, y la resistencia se encuentra en el medio<sup>3</sup>.
- En una palanca de tercer género, la fuerza se aplica entre el punto de apoyo (fulcro) y la resistencia (carga). La resistencia está en un extremo, el fulcro está en el otro extremo y la fuerza se aplica en el medio<sup>3</sup>.

La mano también utiliza el sistema de palancas para realizar movimientos y ejercer fuerza, utiliza principalmente palancas de tercer género que permiten realizar movimientos finos y precisos como agarrar objetos pequeños o escribir.

Para poder realizar una correcta evaluación de la fuerza de los músculos de la mano es imprescindible conocer la anatomía de estos y de esta manera poder hacer una correcta palanca que nos ayude a evaluar cada uno de los músculos, en donde tanto el explorador como el paciente puedan lograr un *par de fuerzas* (**anexo 1**).

Al momento de realizar el examen manual muscular es importante explorar la fuerza de músculo que genera movimiento en la mano. Para esta evaluación utilizaremos una escala basada en dos

autores: Escala de Lovett y escala de Daniels, la cual se describe de la siguiente manera:

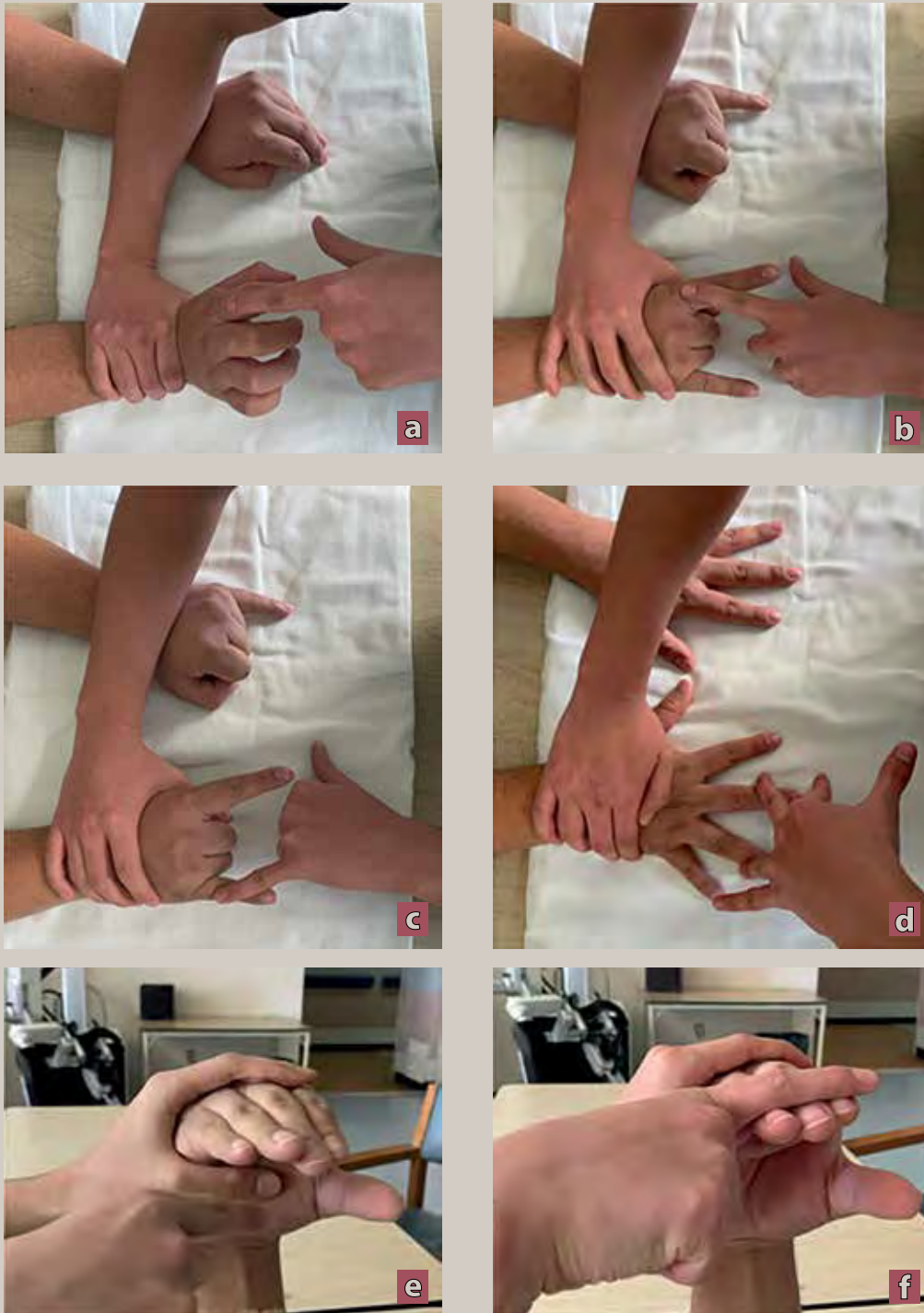
1. Ausencia de contracción muscular.
2. Contracción visible o palpable.
3. Movimiento de extremidad, la cual completa el arco de movimiento, pero no completa al someterse contra la gravedad.
4. Completo arco de movimiento y es indiferente a la gravedad.
5. Completo arco de movimiento contra resistencia >11% y <90%.
6. Completo arco de movimiento contra resistencia >90%.

Para realizar un correcto examen manual muscular deberemos tener en claro los conceptos de fijación de las articulaciones, para evitar que el paciente llegue a compensar el movimiento por su falta de fuerza, por lo que nosotros como examinadores con nuestras manos fijamos la articulación proximal, mientras ejercemos una resistencia contra el movimiento en la estructura que deseamos evaluar. También resulta de vital importancia al momento de evaluar, hacerlo con el mismo dedo del cual se está evaluado del paciente (el dedo meñique del paciente será evaluado con nuestro dedo meñique), para poder generar una comparativa en fuerza. Al momento de realizar la evaluación de fuerza es importante colocar las manos del paciente sobre una superficie, ya sea la camilla o una almohada sobre sus piernas y coloque sus manos y antebrazos encima de ella.

### Exploración manual muscular por músculo

Iniciamos la exploración con las manos y el antebrazo en pronación (**figura 4**).

1. *Músculo extensor de los dedos*. Se le solicita al paciente que coloque su mano sobre una superficie, realice una extensión del carpo, flexión de las falanges medias de los dedos y extensión de las falanges proximales, posteriormente ejercemos una presión dirigida a la superficie de la exploración sobre las falanges proximales. La indicación sería “Haga sus manos en garra y no deje que baje sus dedos”.



**Figura 4.** Exploración de fuerza región dorsal: **a)** músculo extensor común de los dedos, **b)** músculo extensor propio del índice, **c)** extensor propio del meñique, **d)** músculos interóseos dorsales, **e)** músculos lumbricales porción extensora, **f)** músculos lumbricales porción flexora

Foto: Chávez Delgado et al.



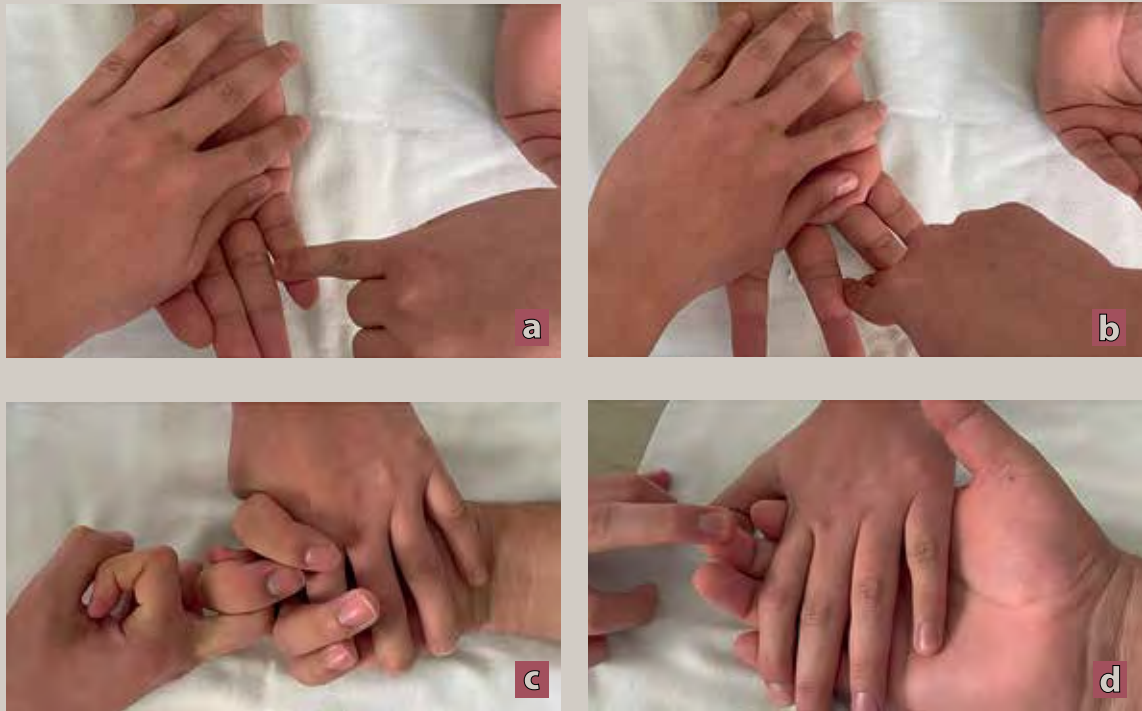


2. *Músculo extensor propio del índice y propio del meñique.* Se le solicita al paciente que realice una prensión de la mano y posteriormente libere el índice y el meñique en completa extensión haciendo unos cuernitos con la mano, valoraremos al ejercer una resistencia hacia la camilla sobre los dedos en extensión. La indicación sería “Haga cuernitos con la mano y no deje que le baje los dedos”.
3. *Músculos interóseos dorsales de la mano.* El paciente coloca sus manos en extensión sobre la superficie y realiza una abducción de los dedos mientras nosotros intentamos llevarlos a la aducción colocando nuestros dedos a los lados de los dedos examinados. La indicación para el paciente sería “No deje que cierre o junte sus dedos”.
4. *Músculos lumbricales.* En este músculo el paciente lleva sus manos a la altura de su mentón con los codos flexionados y le solicitamos que realice una flexión de las AMF y extensión de las falanges distales, mientras ejercemos una presión tanto en la parte flexora como la extensora,

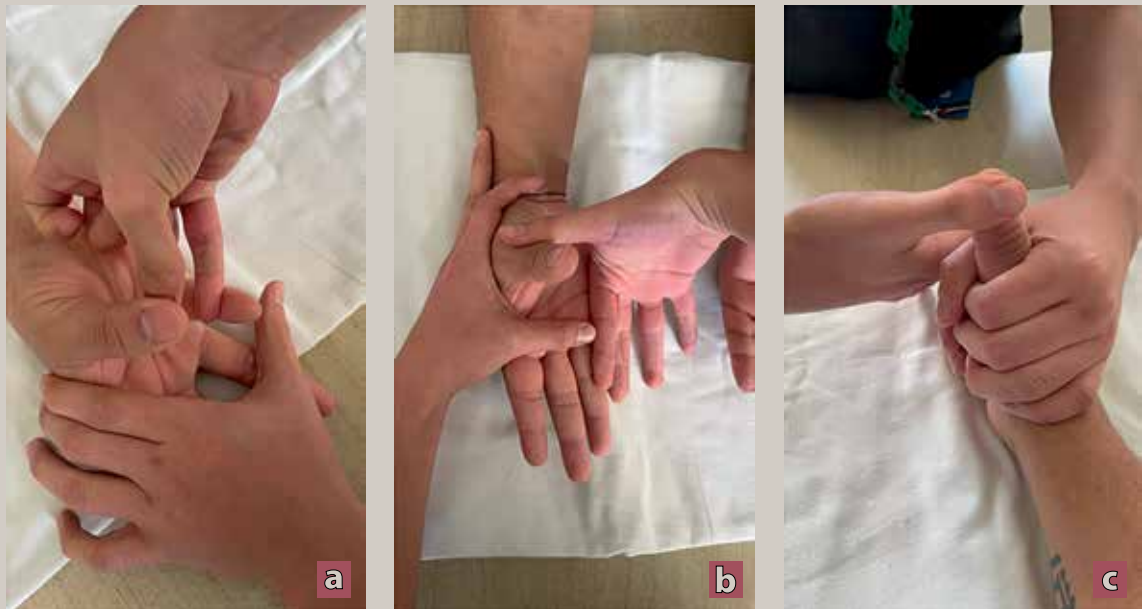
esta se podría realizar al mismo tiempo o por partes separadas. La indicación sería “Coloque sus manos como si leyera un periódico o sujetara una hamburguesa y no deje que lo venzamos con nuestra fuerza”.

Seguimos la exploración con las manos y el antebrazo del paciente en supinación (**figuras 5 y 6**).

5. *Músculo flexor profundo de los dedos.* El paciente con las manos sobre la superficie en su cara anterior le solicitamos que realice una flexión de los dedos mientras nosotros fijamos las falanges medias y proximales y dejamos libres las distales para poder evaluarlas, al momento de realizar la flexión nosotros ejerceremos una resistencia hacia la extensión de solo las falanges distales. La indicación sería “Cierre su mano y no deje que jale sus dedos”.
6. *Músculo flexor superficial de los dedos.* Misma indicación que los flexores profundos, a diferencia que aquí fijamos solamente las falanges



**Figura 5.** Exploración de fuerza región palmar: **a y b)** músculos interóseos palmares, **c)** músculo flexor superficial de los dedos, **d)** músculo flexor profundo de los dedos



**Figura 6.** Exploración de fuerza, pulgar: **a)** músculo oponente del pulgar y músculo oponente del meñique, **b)** músculo abductor largo del pulgar, **c)** músculo extensor largo del pulgar

Fotos: Chávez Delgado et al.



Foto: Adrien King/Junipbsh

- proximales y la resistencia la ejerceremos a nivel de las falanges medias. La indicación para el paciente sería la misma que en músculo pasado.
7. *Músculos interóseos palmares.* Colocamos las manos del paciente sobre la superficie en su cara anterior con los dedos en completa extensión y le solicitamos que junte sus dedos, llevándolos a la aducción, mientras intentamos separarlos o llevándolos a la abducción. La indicación sería “Coloque sus manos como si pidiera algo y no permita que separe sus dedos”.
  8. *Músculo abductor largo del pulgar.* Las manos del paciente en cara anterior con los dedos en extensión completa, le solicitamos que lleve su dedo pulgar a la línea media de la mano y no dirija posteriormente en dirección a su nariz, mientras nosotros ejercemos una resistencia sobre la base del primer metacarpiano en dirección hacia la palma de su mano. La indicación sería “Lleve su dedo pulgar hacia adentro y apunte a su nariz, no deje que le baje el dedo”.
  9. *Músculo abductor corto del pulgar.* La exploración de este músculo es la misma que del abductor largo, con la diferencia de la resistencia será ejercida sobre la base de la falange proximal del primer dedo. La indicación para el paciente será la misma.
  10. *Músculo flexor largo del pulgar.* Colocamos la mano y el antebrazo del paciente en cara anterior, le solicitamos que flexione su dedo pulgar mientras nosotros fijamos la falange proximal y dejamos libre la distal, mientras ejercemos una resistencia hacia la extensión de la falange distal. La indicación sería “flexione su dedo pulgar y permita que los venza con mi fuerza”.
  11. *Músculo flexor corto del pulgar.* La exploración de este músculo es la misma que el flexor corto del pulgar, con la diferencia de que se fijará sobre la AMF dejando libre las falanges y se realizará la resistencia sobre la falange proximal. La indicación para el paciente sería la misma.
  12. *Músculo extensor largo del pulgar.* Colocamos el antebrazo y mano del paciente en posición, neutra y le solicitamos que realice una flexión de los dedos y extensión completa del pulgar mientras nosotros fijamos la falange proximal,

dejando libre la falange distal y realizamos una resistencia hacia la flexión de la misma falange. La indicación sería “coloque su mano como si dijera OK y no permita que baje su dedo”.

13. *Músculo extensor corto del pulgar*. La exploración de este músculo es similar a la del extensor largo del pulgar, con la diferencia de que se fija sobre la articulación metacarpofalángica (AMF) y se ejerce resistencia sobre la falange proximal. La indicación para el paciente es la misma que del músculo anterior.
14. *Músculo aductor del pulgar*. El paciente coloca sus manos en vista anterior y realiza una aducción del pulgar hacia la línea media de la palma de la mano con los dedos en extensión, realizaremos una resistencia sobre la falange proximal en dirección a la abducción. La indicación sería “Lleve su dedo pulgar a la mitad de la palma de su mano y no permita que lo mueva”.
15. *Músculo abductor del dedo meñique*. Este músculo se explorará de forma aislada y específicamente contra gravedad, cuando se pueda, ya que representa el miotomo T1, se le solicita al paciente que eleve sus brazos, flexione sus codos y muestre la cara palmar de la mano al examinador, dejando el dedo meñique sobre los demás dedos y se le solicita que abduzca su dedo meñique mientras ejercemos una resistencia hacia la aducción en la falange proximal. La indicación sería “Enseñe las palmas de sus manos y levante el dedo meñique”.
16. *Oponente del pulgar*. Le solicitaremos al paciente que realice una oposición del dedo pulgar con el meñique, para este músculo podemos usar 2 variantes, fijar el meñique y aislar la oposición del pulgar o permitir que el paciente realice la oposición e intentar separar ambos dedos ahí valorando los 2 músculos oponentes de la mano, en ambos casos la resistencia se ejercerá a nivel de la AMF e intentaremos separar los dedos. La indicación sería “Junte su dedo pulgar y meñique y no permita que los separe”.
17. *Oponente del meñique*. Este músculo se explorará de la misma forma que el oponente del pulgar, con la diferencia que en lugar de querer fijar algún dedo, se fijará el pulgar y se dejará libre el dedo

meñique. La indicación para el paciente es la misma que en el músculo anterior.

18. *Palmar cutáneo*. Este músculo en particular no realiza una función específica como tal, más que contribuye a la prensión de mano, para su exploración solo se palpara su contracción a nivel de la región hipotenar de la cara palmar de la mano. La indicación sería “Cierre su puño y apriete su mano lo más que pueda”.

### Exploración por miotomos

En esta exploración nos enfocaremos en 3 acciones de raíces nerviosas que representan una acción muscular a la cual son más afines, en este caso las raíces nerviosas a explorar serán C6, C8 y T1<sup>6</sup>.

- *C6*. Será explorado con la mano y el antebrazo del paciente en pronación, el codo fijado a la parrilla costal y se le solicitará al paciente que realice una extensión del carpo con la mano empuñada, para examinarlo fijamos el tercio distal del antebrazo mientras ejercemos una resistencia sobre el dorso de la mano en dirección a la flexión.
- *C8*. Este miotomo explora los músculos flexores de los dedos en el cual para su exploración haremos la misma. Se explorará el músculo flexor superficial de los dedos solamente enfocados al dedo medio.
- *T1*. Este miotomo explora directamente el músculo abductor del dedo meñique, por lo que su exploración será la misma de este músculo ya comentado previamente.

Existe una prueba funcional que nos ayuda a evaluar la capacidad de la mano para realizar una serie de movimientos específicos; denominado índice de Kapandji (**anexo 2**).

### SENSIBILIDAD

A grandes rasgos, en cuanto a sensibilidad se refiere, se explorarán 3 nervios: nervio mediano, nervio ulnar y nervio radial. Siempre de forma comparativa con la extremidad no afectada o, en caso de tener afección bilateral, será comparativa la sensibilidad con alguna región anatómica proximal donde se

encuentre la sensibilidad conservada. En esta evaluación se le solicitará al paciente que cierre sus ojos.

La valoración de la sensibilidad se realizará de 2 formas: sensibilidad superficial o exteroceptiva y sensibilidad profunda o propioceptiva, en las cuales nos ayudaremos de una brocha para la superficial y un diapasón de 128 Hz para la profunda.

La sensibilidad superficial será valorada pasando la brocha de manera suave por la piel de la mano en sentido antidrómico, recorriendo el territorio de cada nervio periférico de interés.

Los hallazgos encontrados en la valoración de la sensibilidad superficial serán reportados como: anestesia (la pérdida de sensibilidad o la disminución de la capacidad para percibir estímulos sensoriales), hipoestesia (disminución de la sensibilidad táctil o sensorial en una parte del cuerpo), hiperestesia (aumento anormal de la sensibilidad táctil o sensorial en una parte del cuerpo), alodinia (condición en la cual una persona experimenta dolor o molestia ante estímulos que normalmente no deberían causar dolor), hiperalgesia (aumento anormal en la sensibilidad al dolor) o sensibilidad superficial conservada<sup>6</sup>.

La sensibilidad profunda será valorada por medio del diapasón (128 Hz) en el cual lo haremos vibrar y posteriormente se colocará sobre los reparos anatómicos como lo es la apófisis estiloides ulnar y la articulación metacarpofalángica.

Los hallazgos se reportarán como: parestesia conservada (sensación en la que una persona percibe una vibración o zumbido en una parte de su cuerpo), hipoparestesia (sensación disminuida de la percepción de la vibración), hiperparestesia (sensación aumentada de la percepción de la vibración)<sup>6</sup>.

Sensibilidad por dermatomas es la otra forma disponible, la cual nos refleja el área de la piel inervada por una raíz nerviosa de la médula espinal, reflejada en la mano donde exploramos las raíces nerviosas C7, C8 y en menor medida C6<sup>7</sup>.

Otra manera de evaluar la sensibilidad es mediante las pruebas cuantitativas por presión de contacto, esta prueba se suele realizar con los monofilamentos de Von Frey o de Semmes y Weinstein. Permiten una clasificación por calibración del contacto percibido, correspondiente a un peso creciente

de 0.3 a 30 g. El monofilamento se coloca durante un segundo en la zona que se va a valorar, se curva al contacto en los casos más finos y no se curvan los más gruesos. Para la serie usual de 6 monofilamentos, la presión ejercida es de 0.3 g (límite inferior de percepción), luego de 0.5 g, 1 g, 1.5 g, 2.5 g y 3 g. Este método permite identificar de manera sencilla y rápida las zonas de anestesia, hipoestesia y percepción normal. Sin embargo, esta prueba, como todas las demás, sigue dependiendo de la precisión del examinador.

### REFLEJOS DE ESTIRAMIENTO MUSCULAR

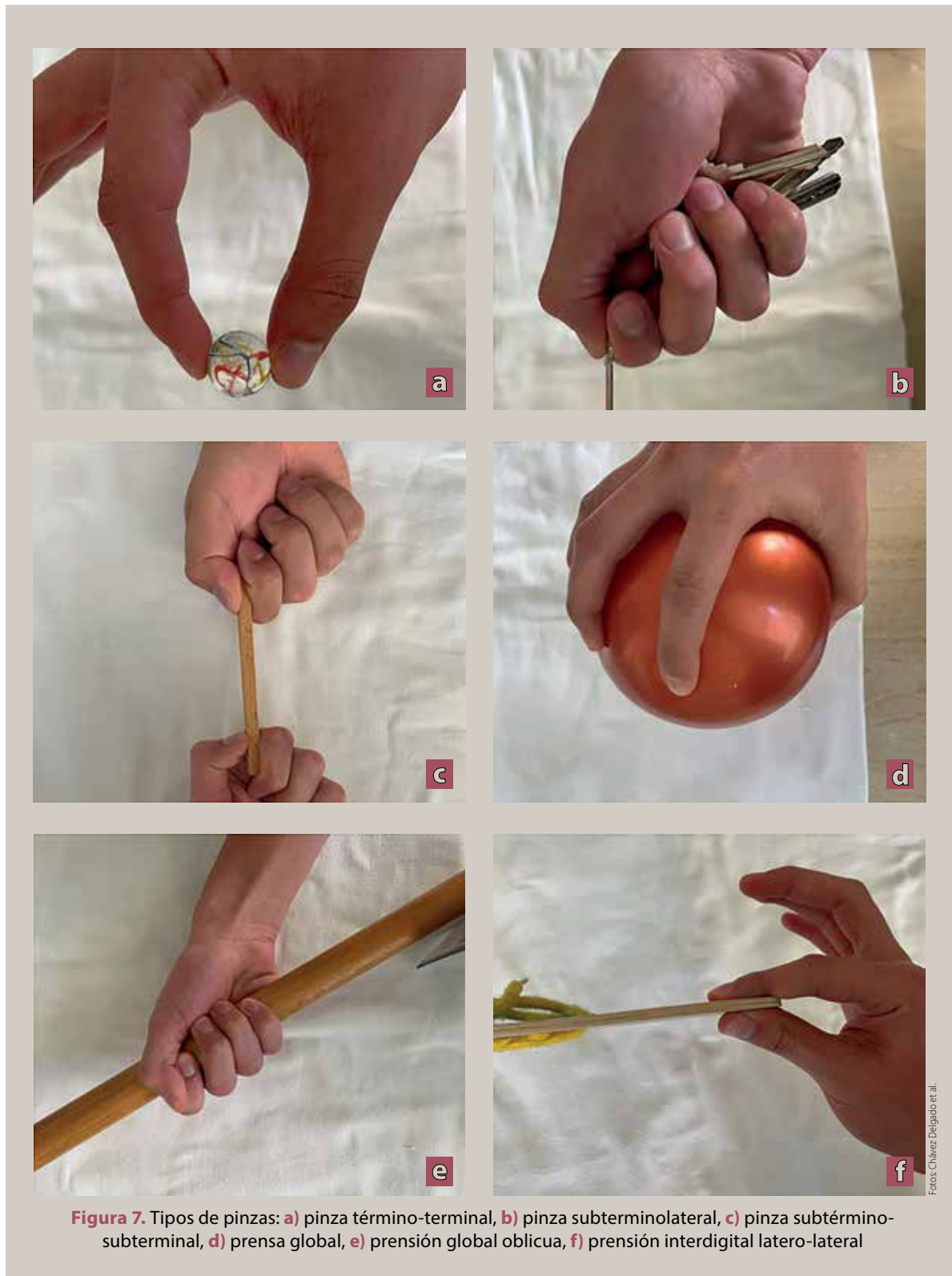
A pesar de encontrarse fuera de la mano, los reflejos de estiramiento muscular son de vital importancia, ya que proporcionan información sobre el trayecto nervioso relacionado con la inervación de la mano. Para su medición, la calificación se basará en la intensidad y simetría del reflejo en comparación con el reflejo contralateral, y se determinará de la siguiente forma: arreflexia = +, hiporreflexia = ++, reflejo conservado = +++, hiperreflexia = ++++, clonus = +++++.

- *Bicipital*. Se debe realizar una percusión con el martillo de reflejos sobre el tendón del bíceps, en este esperamos que se realice una flexión del codo.
- *Tricipital*. Se debe realizar una percusión con el martillo de reflejos sobre el tendón del tríceps y se espera una extensión del codo.
- *Estilorrádial*. Se debe realizar una percusión con el martillo de reflejos sobre el vientre muscular del músculo braquiorrádial.

### TIPOS DE PINZA

Los diferentes tipos de pinzas en la mano tienen una relación directa con la funcionalidad de la mano en las actividades de la vida diaria. Evaluaremos varios tipos de pinza, todos dirigidos a realizar correctamente las actividades básicas o instrumentadas de la vida diaria. Para llevar a cabo esta evaluación, nos ayudaremos de diferentes objetos para poder evaluar su correcta función<sup>7</sup> (**figura 7**).

- Pinza fina término-terminal.
- Prensión dígito-tenar.



**Figura 7.** Tipos de pinzas: **a)** pinza término-terminal, **b)** pinza subterminolateral, **c)** pinza subtérmino-subterminal, **d)** prensa global, **e)** prensión global oblicua, **f)** prensión interdigital latero-lateral

Fotos: Chávez Delgado et al.

- Pinza polidigital subterminolateral (pinza de llave).
- Prensión global oblicua.
- Pinza subtérmino-subterminal.
- Prensión multidigital.
- Prensión interdigital latero-lateral.
- Prensa global.
- Pinza compleja. En esta es toda aquella donde se utiliza más de una pinza para llegar al gesto motor instrumentado deseado.

### MANIOBRAS ESPECIALES NEUROLÓGICAS

- *Maniobra de Bouvier*: Examen de la capacidad de compensación pasiva de una posición en garra del dedo anular y meñique en la parálisis cubital motora. Se le pide al paciente que extienda completamente los dedos. El examinador bloquea pasivamente la sobreextensión de la articulación metacarpofalángica. Si se produce una extensión completa de las articulaciones interfalángicas distales (IFD) e interfalángicas proximales (IFP), se puede compensar completamente la posición en garra. En caso de parálisis de la musculatura intrínseca de los dedos anular y meñique, se produce una sobretensión en las articulaciones metacarpofalángicas proximal y distal.
- *Signo de Froment*. Valoración de una alteración del músculo aductor del pulgar (nervio cubital). Se pide al paciente que agarre una hoja de papel entre los dedos pulgar e índice y lo sostenga contra la tracción ejercida por su otra mano o por el explorador. Cuando existe debilidad o deterioro funcional (parálisis) del músculo aductor del pulgar, la articulación interfalángica distal del pulgar pasará a una flexión de compensación.
- *Prueba de la O*. Cuando los músculos responsables de este movimiento funcionan correctamente, el examinador no será capaz de modificar la forma de “O” aunque aplique una presión intensa con su dedo índice. En el síndrome del nervio interóseo anterior, que se caracteriza por la parálisis de los músculos flexor común profundo de los dedos y flexor largo del pulgar, la articulación interfalángica distal de los dedos

índice y pulgar permanecerá extendida, y no se formará la “O” característica.

- *Signos del círculo*. Se le pide al paciente que toque la yema del meñique con el pulgar. En presencia de una parálisis del nervio mediano, se observa una falta de función del músculo oponente del pulgar. Esto impide que el pulgar se oponga correctamente al meñique, de modo que los pulgares solo pueden moverse en círculos. Persiste el movimiento de aducción, similar al necesario para cerrar el puño.
- *Prueba de Ochsner*. Se pide al paciente que coloque las manos como si fuera a rezar. Cuando existe una parálisis del nervio mediano, no es posible flexionar los dedos II y III.

### HAND GRIP

La evaluación de la fuerza de prensión de mano se reconoce como un indicador de un estado nutricional deficiente y un marcador temprano de privación nutricional, así como marcador temprano de morbi-mortalidad de enfermedad cardio metabólica. Para su evaluación deberemos utilizar un dinamómetro de mano, en nuestro caso utilizamos un dinamómetro de agarre manual T-18 TTK SMEDLY III<sup>®</sup> (Takei Scientific Instruments Co., Ltd, Niigata, Japón), que es un dinamómetro analógico estándar con mango ajustable. Se deberá colocar el codo en flexión pegado a la parrilla costal mientras la fijamos y le solicitaremos al paciente que realice una fuerza máxima de prensión mientras aprieta el dinamómetro por 6 segundos, donde se registrará la fuerza máxima obtenida (**figura 8**).

La estandarización es importante para permitir comparaciones válidas dentro o entre países, evaluar tendencias longitudinales o seculares y detectar de manera confiable una debilidad en la fuerza en entornos clínicos, así como identificar individuos que puedan beneficiarse particularmente de intervenciones. Sin embargo, el valor máximo entre estos ensayos comúnmente ha sido utilizado por muchos investigadores y la Encuesta Nacional de Salud y Nutrición de Estados Unidos (NHANES) informa el máximo de la fuerza combinada de la mano izquierda y derecha como podemos observar en las siguientes tablas (**tablas 4 y 5**).



Fotos: Chávez Delgado et al.

**Figura 8.** Hand grip, se observa la posición correcta para la evaluación con dinamómetro

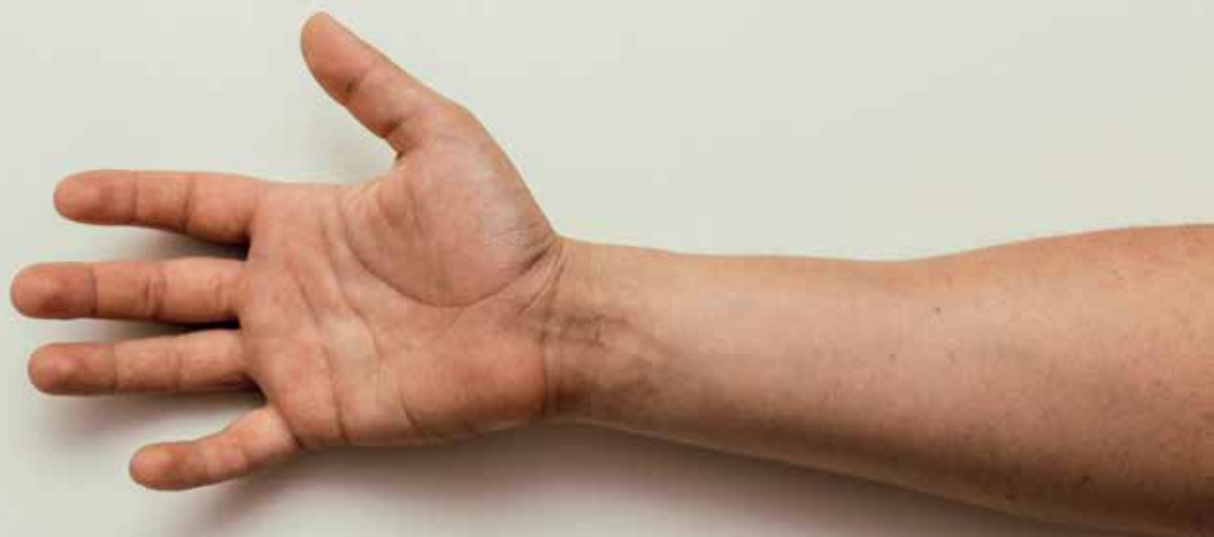**Tabla 4.** Valores normales de hand grip en hombres

Edad	Media en kilogramos
18+	36.8
19+	37.3
20+	37.3
21+	38.2
22+	37.5
23+	38.4
24+	36.3
25+	38.9
26+	40
27+	37.1
28+	35.9
29+	38.2

**Tabla 5.** Valores normales de hand grip en mujeres

Edad	Media en kilogramos
18+	22.3
19+	22.5
20+	23
21+	23.8
22+	23.1
23+	24.1
24+	23.4
25+	24.5
26+	23.5
27+	22.4
28+	24.7
29+	24.6





## CONCLUSIONES

La evaluación funcional de la mano es una herramienta valiosa para los profesionales de la salud que tratan problemas de la mano. Esta evaluación es útil para el diagnóstico, la planificación del tratamiento y la evaluación del progreso del tratamiento. Esta guía se presenta como una herramienta que permite a los profesionales de la salud tener un manual básico para evaluar la funcionalidad de la mano de manera sistemática. ●

## REFERENCIAS

1. American Medical Association. *AMA Manual of Style: A Guide for Authors and Editors*. 11th ed. Oxford University Press; 2019.
2. Taboadela CH. *Goniometría: una herramienta para la evaluación de las incapacidades laborales*. 1st ed. Buenos Aires: Asociart ART; 2007.
3. Tipler PA, Mosca G. *Física para la ciencia y la tecnología*. Vol. 1: Mecánica, oscilaciones y ondas, termodinámica. Editorial Reverté; 2010.
4. Comité Editorial. *Exploración Física del Aparato Locomotor*. Carpintero Benítez P, editor. Servicio de COT, Hospital Reina Sofía; Córdoba: 2010.
5. Bates B. *Bates' Guide to Physical Examination and History Taking*. Lippincott Williams & Wilkins; 2017.
6. Ordóñez Mora LT, Sánchez DP, editoras científicas. *Evaluación de la función neuromuscular*. Cali, Colombia: Editorial Universidad Santiago de Cali; 2020.
7. American Spinal Injury Association. *Normas Internacionales para la Clasificación Neurológica de Lesión de la Médula Espinal (ISNCSCI)*. Revisado en 2019.
8. Morro-Martí MR. *Anatomía aplicada a la cirugía de los tendones flexores*. Departamento de Anatomía y Embriología Humana, Facultad de Medicina, Universidad de Barcelona. España: Elsevier España; 2015.
9. Basset N. Estudios y rehabilitación de los trastornos de la sensibilidad de la mano. *EMC - Kinesiterapia - Medicina Física*. 2021;42(4):1-13. doi:10.1016/S1293-2965(21)45680-X.
10. Delprat J, Ehrler S, Romai M, Xenard J. Estudio de la presión. *Encyclopédie Médico-Chirurgicale*. E26-008-D20; 2002.

## ANEXO 1

Músculo	Origen	Inserción	Inervación	Acción
Músculo extensor de los dedos	Epicóndilo lateral de húmero, ligamento colateral ulnar y fascia del antebrazo	Se dividen los 4 tendones de en el dorso de la mano y se insertan en las superficies dorsales del 2° al 5° dedo, base de la falange intermedia y base de la falange distal	Nervio radial, C6 - C8	Extensión de los dedos del 2° al 5°
Músculo extensor propio del índice	Mitad distal de la superficie dorsal de la ulna, membrana interósea	Cara ulnar de la aponeurosis dorsal del índice	Nervio radial, C6 - C8	Extensión del dedo índice
Músculo extensor propio del meñique	Epicóndilo lateral del húmero, fascia del antebrazo	Aponeurosis dorsal del meñique	Nervio radial, C6 - C8.	Extensión del dedo meñique
Músculos interóseos dorsales de la mano	Cara interna de los metatarsianos, a cada lado	Cara radial de la base de la falange próxima del índice, cara radial y ulnar del tercer dedo, cara ulnar del 4° dedo, aponeurosis extensa de los dedos del 2° al 4°	Nervio ulnar, C8 - T1	Abducción de los dedos
Músculos lumbricales	Tendones de los flexores profundos de los dedos	Cara radial de cada uno de los dedos en la región de la aponeurosis extensora	1 y 2 nervio mediano, C8 - T1 3 y 4 nervio ulnar, C8 - T1	Flexión de la articulación metacarpofalángica y extensión de las falanges distales
Músculo flexor profundo de los dedos	Superficie proximal anterior de la ulna, fascia del antebrazo, membrana interósea	Los tendones se extienden hacia el 2° hasta el 5° dedo y discurren a través del músculo flexor superficial de los dedos hasta llegar a la superficie palmar de la base de la falange distal	2° y 3° dedo por parte del nervio mediano, C5 - T1 4° y 5° dedo por parte del nervio ulnar, C8 - T1	Flexión de las falanges distales del 2° al 5° dedo
Músculo flexor superficial de los dedos	Cabeza humeroulnar: epicóndilo medial del humero, apófisis coronoides de la ulna Cabeza radial: superficie ventral del radio	Sus tendones se dividen en 2 porciones que se insertan a los lados de la base de las falanges medias del 2° al 5° dedo	Nervio mediano, C7 - T1	Flexión de las falanges proximales del al 2° al 5° dedo

Continúa en la siguiente página...

## Anexo 1. Continuación...

Músculo	Origen	Inserción	Inervación	Acción
Flexor corto del dedo meñique	Hueso ganchoso, retináculo flexor	Cara ulnar de la base de la 5º falange proximal	Nervio ulnar, C8 - T1	Flexión de la falange proximal del 5º dedo
Músculos interóseos palmares	Cara ulnar del 2º metacarpiano, cara radial del 4º metacarpiano, cara radial del 5º metacarpiano	Irradiaciones en la aponeurosis extensora de las falanges proximales del 2º, 4º y 5º dedo	Nervio ulnar, C8 - T1	Aducción de los dedos
Músculo abductor corto del pulgar	Tubérculo del hueso, escafoides, retináculo flexor de la mano, hueso, trapecio	Superficie lateral de la base de la falange proximal del pulgar	Nervio mediano, C7 - T1	Abducción del pulgar
Músculo abductor largo del pulgar	Tercio medial de la superficie dorsal del radio, membrana interósea	2 tercios distales de la superficie dorsal de la ulna, cara radial de la base del 1º hueso	Nervio radial, C6 - C8	Abducción del pulgar
Músculo flexor largo del pulgar	Superficie ventral de la mitad medial del radio, membrana interósea, apófisis coronoides de la ulna	Superficie palmar de la base de la falange distal del pulgar	Nervio interóseo anterior del nervio mediano, C7 - T1	Flexión de la falange distal del pulgar
Músculo flexor corto del pulgar	Cabeza superficial: hueso trapecio, retináculo flexor Cabeza profunda: hueso trapezoide, hueso grande, ligamentos entre los huesos del carpo	Cara radial de la base de la falange proximal del pulgar	Cabeza superficial: nervio mediano, C7 - T1 Cabeza profunda: nervio ulnar, C7 - T1	Flexión de la falange proximal del pulgar
Músculo extensor largo del pulgar	Superficie medial dorsal de la ulna, membrana interósea	Superficie dorsal de la base de la falange distal del pulgar	Nervio radial, C6 - C8	Extensión de la falange distal del pulgar
Músculo extensor corto del pulgar	Tercio distal de la superficie dorsal del radio, membrana interósea	Superficie dorsal de la base de la falange proximal del pulgar	Nervio radial, C6 - C8	Extensión de la falange proximal del pulgar
Músculo aductor del pulgar	Cabeza oblicua: hueso grande, base del segundo y del tercer metacarpiano, ligamentos intercarpianos Cabeza transversa: dos tercios proximales de la superficie palmar del tercer hueso metacarpiano	Sesamoideo en cara ulnar de la articulación carpometacarpiana del pulgar	Nervio ulnar, C8 - T1	Aducción del pulgar

Continúa en la siguiente página...

**Anexo 1.** Continuación...

Músculo	Origen	Inserción	Inervación	Acción
Músculo abductor del dedo meñique	Hueso pisiforme, retináculo flexor de la mano, tendón del músculo flexor ulnar del carpo	Borde ulnar de la base de la 5ª falange proximal, con irradiaciones a la aponeurosis extensora del dedo meñique	Nervio ulnar, C8 - T1	Abducción del meñique
Oponente del pulgar	Hueso trapecio, retináculo flexor de la mano	Cara radial de la diáfisis del primer metacarpiano	Nervio mediano, C7 - T1	Oposición del pulgar
Oponente del meñique	Hueso ganchoso, retináculo flexor de la mano	Cara ulnar del 5º metacarpiano	Nervio ulnar, C8 - T1	Oposición del meñique
Palmar cutáneo	Aponeurosis palmar, retináculo flexor de la mano	Piel de la palma de la mano en la cara ulnar	Nervio ulnar, C7 - T1	No realizar una acción específica como tal

**ANEXO 2****ÍNDICE DE KAPANDJI MODIFICADO I**

Evaluación de la oposición del pulgar con relación en el resto de los dedos. Se valora del 0 al 10, colocando cada número en puntos específicos de la mano, en los cuales el dedo pulgar debería normalmente poder llegar a los diferentes puntos de la mano.

1. Alcanza la región lateral de falange media del índice
2. Alcanza el lateral de su falange distal
3. Alcanza la punta
4. Toca la punta del dedo medio
5. Toca la punta del dedo anular
6. Toca la punta del dedo meñique
7. Toca la cara radial de la falange distal del meñique
8. Alcanza la falange media del meñique
9. Alcanza la falange proximal del meñique
10. Alcanza el pliegue palmar distal de la mano

**ÍNDICE DE KAPANDJI MODIFICADO II**

Evalúa la flexión de los dedos en relación con el pulgar. Se valora del 1 al 5 para cada dedo según al nivel que se pueda llegar en el pulgar.

0. Si la punta del dedo largo no alcanza la del pulgar
1. Alcanza la punta

2. Alcanza el pliegue interfalángico del pulgar
3. Llega al pliegue de la articulación metacarpo-falángica
4. Alcanza el punto medio de la eminencia tenar
5. Toca el pliegue palmar

**ÍNDICE DE KAPANDJI MODIFICADO III**

Evalúa la extensión de los dedos excepto el pulgar sobre una superficie. Se valora del 0 al 5 según la relación que se encuentre entre el dedo y la superficie donde se extiende.

1. Logra tocar con las uñas
2. Se posiciona con el borde de las uñas
3. Contacta la punta de los dedos
4. Solo el pulpejo de los dedos se contactan con la superficie
5. Puede apoyar toda la superficie de la mano y los dedos

Al finalizar los 3 test se hará una sumatoria de estos, siendo el valor máximo para cada mano 50 y para ambas manos 100. Siendo 100 la máxima movilidad y 0 la mínima movilidad.

## ANEXO 3

Exploración de las zonas quirúrgicas de la mano de Cirugía de la Mano considera siete zonas (5) la Federación Internacional de Sociedades de división:

### ZONAS EN DEDOS TRIFALÁNGICOS:

Zonas	Localización
Zona I	Comprende desde la inserción del músculo flexor superficial de los dedos a nivel proximal, hasta la inserción del flexor profundo de los dedos en la falange distal
Zona II	Se extiende desde el pliegue palmar flexor más distal hasta la región de inserción del flexor superficial de los dedos. También conocida como zona de "no man's land" o "tierra de nadie"
Zona III	Abarca desde el retináculo flexor en su región más distal hasta el pliegue palmar distal antes mencionado como límite en la Zona II
Zona IV	Comprende a la zona profunda respecto al retináculo flexor o ligamento transverso del carpo. El túnel carpiano es un ejemplo de estructura conocida situada en esta zona
Zona V	Segmento situado entre la unión miotendinosa y el límite proximal del retináculo flexor
Zona IP	Situada de forma distal con respecto a la polea oblicua. Corresponde con la articulación interfalángica
Zona IP	Abarca desde el segmento distal de la polea oblicua hasta la zona proximal de la polea A1. Equivale aparte de la región metacarpofalángica y la cara anterior de falange proximal
Zona IIP	La que se extiende desde región proximal de polea A1 a borde distal del ligamento transverso del carpo. Aproximadamente sobre la articulación trapecio-metacarpiana en su cara volar

### LISTADO DE ABREVIATURAS

- AAOS: American Academy of Orthopedic Surgeons.
- AIF: Articulación interfalángica AIF.
- AMF: Articulación metacarpofalángica AMF.
- AO: Asociación para el Estudio de Osteosíntesis.