

# “Unum digitum”: Caracterización clínica y radiológica de la sindactilia

A propósito de una serie de casos

Hugo E. Beyuma-Mora<sup>a,\*‡</sup>, Edgar García  
Álvarez<sup>a,§</sup>, Myrna Lizeth Cuevas Meléndez<sup>a,¶</sup>



Foto: Dumpiestibian/Wikipedia

## Resumen

La sindactilia es una de las anomalías congénitas más comunes de las extremidades. Consiste en una malformación digital en la que los dedos adyacentes de manos y/o pies están fusionados por una falla en su separación durante el desarrollo gestacional. Esta se puede categorizar como completa (hasta la punta de los dedos) o incompleta y simple (cutánea) o compleja (con fusión ósea). La forma complicada comprende una alteración importante de la anatomía digital y generalmente es sindrómica. La importancia del diagnóstico y tratamiento oportuno radica en el impacto cosmético y funcional de la mano, siendo la principal herramienta de trabajo del ser humano, y dada su compleja anatomía y función, la que nos diferencia de otras especies, es imperativa la corrección antes de la fase de secuelas, siendo necesario en la gran mayoría de casos el tratamiento quirúrgico.

**Palabras clave:** Sindactilia; dedo; fusión; mano; congénito.

<sup>a</sup> Servicio de Cirugía Plástica y Reconstructiva. UMAE de Traumatología y Ortopedia No. 21. Monterrey, Nuevo León, México.

ORCID ID:

<sup>‡</sup> <https://orcid.org/0000-0003-4055-8271>

<sup>§</sup> <https://orcid.org/0009-0004-1082-5484>

<sup>¶</sup> <https://orcid.org/0009-0009-2863-6987>

\* Autor para correspondencia: Hugo Enrique Beyuma Mora.

Correo electrónico: hugobeyumamora@gmail.com

Recibido: 09-febrero-2024. Aceptado: 26-abril-2024.

## “Unum Digitum”: Clinical and Radiological Characterization of Syndactyly. In Relation to a Number of Cases

### Abstract

Syndactyly is one of the most common congenital anomalies of the extremities. It consists of a digital malformation in which the adjacent fingers and/or toes are fused by a failure to separate them during gestational development. This can be classified as complete (up to the fingertips) or incomplete and simple (cutaneous) or complex (with bony fusion). The complicated form involves a significant alteration of the digital anatomy and is usually syndromic. The importance of timely diagnosis and treatment lies in the cosmetic and functional impact of the hand, being the main working tool of the human being, and given its complex anatomy and function, which differentiates us from other species, it is imperative the correction before the sequelae phase, being necessary in the vast majority of cases surgical treatment.

**Keywords:** Syndactyly; finger; fusion; hand; congenital.

## INTRODUCCIÓN

Definida como una fusión de los dedos de la mano y/o el pie, la sindactilia representa la patología congénita más frecuente de la mano, con una preva-

Se recomienda completar el tratamiento quirúrgico de la sindactilia en la etapa preescolar, tomando en cuenta factores funcionales y estéticos con un impacto en el desarrollo motor de la mano y psicológico. Es prioritaria la separación inicial de los dedos con discrepancias longitudinales en sindactilias múltiples; específicamente los del primer espacio interdigital (pulgares, índice) así como (anular y meñique), recomendado su liberación a los 6-12 meses de edad. Una liberación más tardía (18 meses) está indicada en sindactilias de dedos largos, sin embargo, cuanto más joven sea la edad del niño en el momento de la cirugía, menor será el riesgo de recurrencia.

lencia de 3-10 en cada 10,000 nacidos vivos, siendo bilateral en el 50% de los casos, con predominio en la fusión del dedo medio y anular, así como una mayor prevalencia en el sexo masculino. Su fisiopatología se resume en una falta de separación digital durante la séptima a octava semana de gestación, secundario al fallo en la apoptosis del mesénquima interdigital<sup>1-5</sup>. Clínicamente se puede manifestar de forma sindrómica con asociación a otras malformaciones craneofaciales y musculoesqueléticas, o bien de forma aislada con afección única de la mano<sup>2</sup>.

Para su clasificación se han propuesto diferentes métodos; siendo la clasificación anatómica las más práctica y reproducible. Esta las diferencia con base en el involucro únicamente de tejidos blandos en “simple” o en “compleja” si existe fusión ósea de las falanges; así como en “completa” o “incompleta”, si la fusión digital se extiende hasta la punta digital o si esta es parcial. La forma “complicada” se define cuando además de existir fusión ósea, está asociada una alteración importante de la anatomía osteotendinosa y neurovascular digital<sup>2,5,6</sup>. Una presentación frecuente de la forma “complicada” es en el contexto de una “acrocefalosindactilias” o “síndrome de Apert”. En este caso se utiliza el sistema de “Upton”,

clasificándolas en tres grados, dependiendo de la fusión digital y el compromiso del dedo pulgar<sup>7,8</sup>.

El diagnóstico inicialmente es clínico con una adecuada anamnesis y exploración física. Las radiografías simples de la mano en proyecciones antero-posterior y oblicua determinan el grado de fusión ósea y complementan la clasificación anatómica de la sindactilia, la cual permite guiar el manejo definitivo<sup>9,10</sup>. Es importante descartar un componente sindrómico, con la finalidad de una referencia oportuna al genetista y especialistas correspondientes, para una valoración y manejo integral<sup>9</sup>.

El tratamiento de elección de la sindactilia es quirúrgico, basado en la liberación con colgajos, injertos cutáneos y expansores tisulares. Actualmente se proponen nuevas técnicas de tratamiento, sobre todo en el manejo de formas complejas, como son el uso de injertos grasos dérmicos, colgajos abdominales. Es recomendando completar el tratamiento quirúrgico en la etapa preescolar, tomando en cuenta factores funcionales y estéticos con un impacto en el desarrollo motor de la mano y psicológico.

Es prioritaria la separación inicial de los dedos con discrepancias longitudinales en sindactilias múltiples; específicamente los del primer espacio interdigital (pulgares, índice) así como (anular y meñique), recomendado su liberación a los 6-12 meses de edad. Una liberación más tardía (18 meses) está indicada en sindactilias de dedos largos, sin embargo, cuanto más joven sea la edad del niño en el momento de la cirugía, menor será el riesgo de recurrencia<sup>6,12-14</sup>.

## CASOS CLÍNICOS

### Caso 1

Paciente del sexo masculino, de 4 años de edad, quien presentaba un caso de sindactilia unilateral aislada. En la exploración física se identificó la fusión del tercer espacio interdigital desde la base hasta la punta digital del dedo medio y anular de la mano izquierda. En el estudio radiográfico se identificó el compromiso únicamente de tejidos blandos (**figura 1**). Se integró el diagnóstico de una “sindactilia simple completa.” Se realizó la liberación en zig-zag mediante colgajos adiposo-cutáneos e injertos cutáneos de espesor completo.

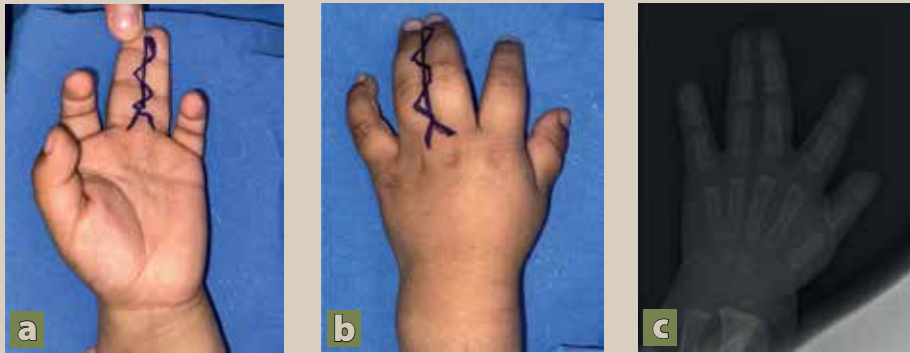


Figura 1. (a y b) Sindactilia simple completa (3<sup>er</sup> espacio interdigital) mano izquierda. (c) Radiografía preoperatoria

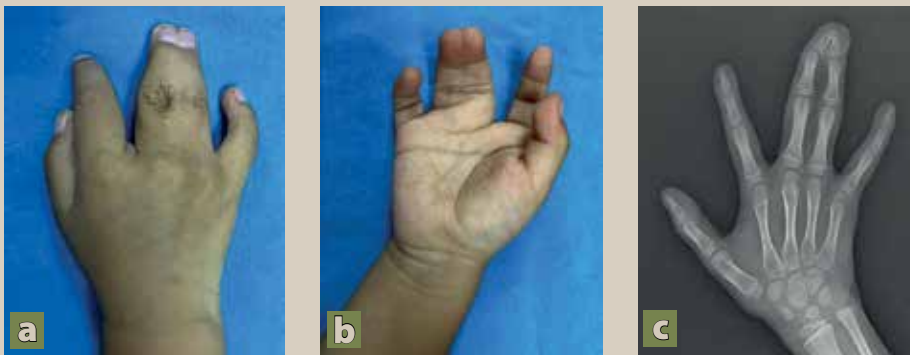


Figura 2. (a y b) Sindactilia compleja completa (3<sup>er</sup> espacio interdigital) mano derecha. (c) Radiografía preoperatoria

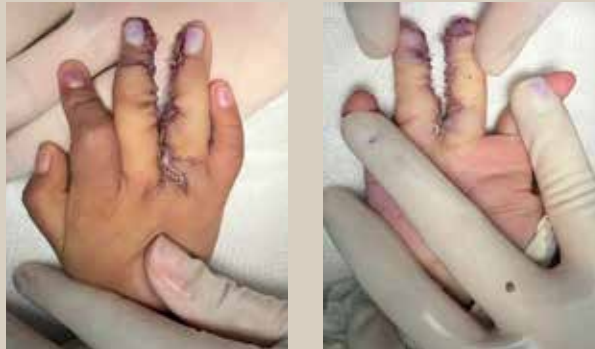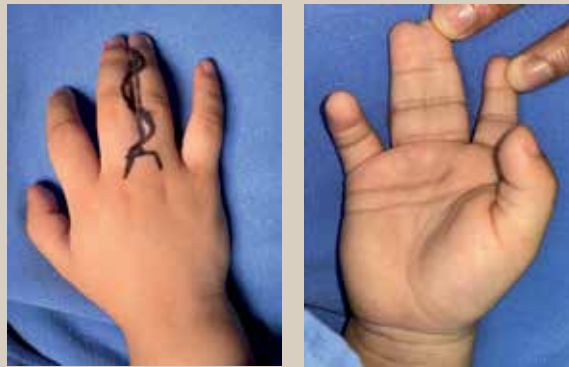


Figura 3. Liberación del 3<sup>er</sup> espacio interdigital mediante colgajos e injertos cutáneos

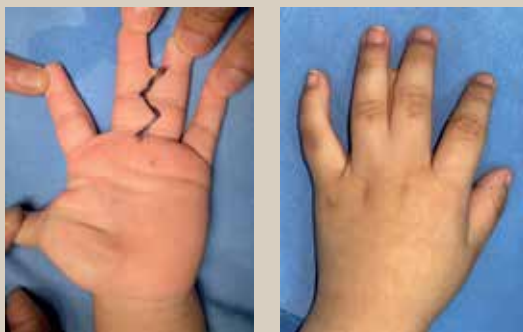## Caso 2

Paciente del sexo masculino, de 6 años de edad, quien presentaba un caso de sindactilia unilateral asilada. Durante la exploración física se apreció fusión del tercer espacio interdigital desde la base hasta la punta digital del dedo medio y anular de la mano derecha. A la revisión del estudio radiográfico

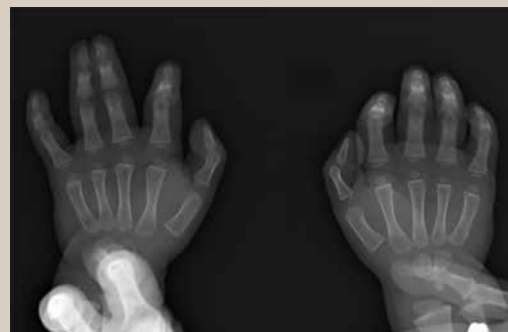se identificó compromiso óseo con fusión de las bases y puntas de falanges distales (figura 2). Se integró el diagnóstico de un “sindactilia compleja completa” y se realizó la liberación mediante incisiones en zig-zag y colgajos adiposo-cutáneos asociados a injertos cutáneos de espesor completo (figura 3).



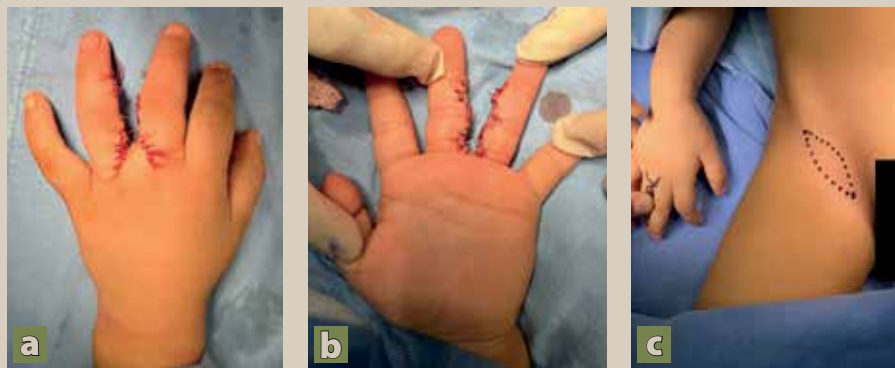
**Figura 4.** Sindactilia simple completa (3<sup>er</sup> espacio interdigital) mano derecha



**Figura 5.** Sindactilia simple incompleta (3<sup>er</sup> espacio interdigital) mano izquierda



**Figura 6.** Radiografía comparativa de sindactilia bilateral del 3<sup>er</sup> espacio; derecha completa, izquierda incompleta

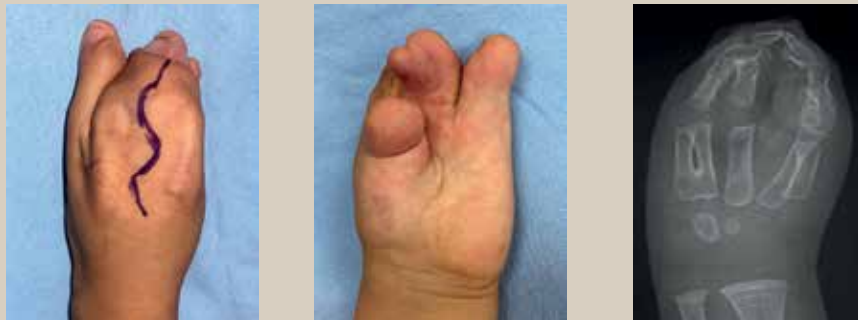

**Figura 7. (a y b)** Liberación del 3<sup>er</sup> espacio interdigital mediante colgajos e injertos cutáneos. **(c)** Área donadora de injerto cutáneo

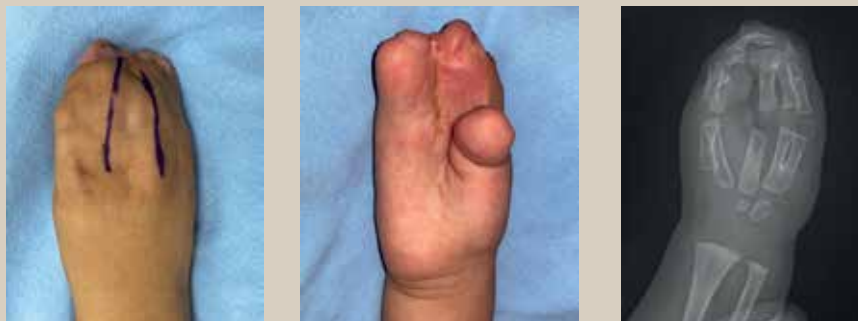### Caso 3

Paciente del sexo masculino, de 2 años de edad, con sindactilia bilateral. En la exploración física se observó una fusión en el tercer espacio interdigital de la mano derecha (**figura 4**), y en la mano izquierda una fusión del tercer y cuarto dedo (**figura 5**), confirmado mediante radiografía comparativa de

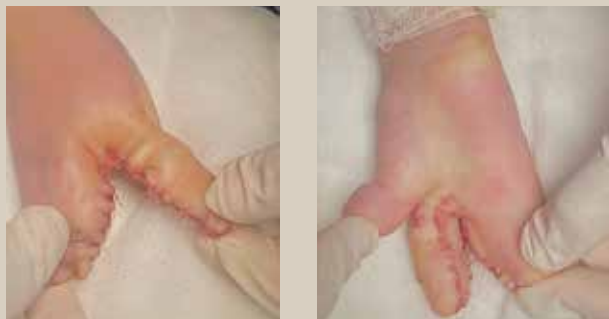las manos que descartó la fusión ósea (**figura 6**). Se diagnosticó sindactilia simple completa en la mano derecha y simple incompleta en la mano izquierda. La corrección se realizó con incisiones en zigzag, colgajos cutáneos e injerto cutáneo de espesor total en ambas manos (**figura 7**).



**Figura 8.** Sindactilia complicada UPTON III (acrocefalosindactilia) mano izquierda. Pérdida de la anatomía ósea y tejidos blandos



**Figura 9.** Sindactilia complicada UPTON III (acrocefalosindactilia) mano derecha. Pérdida de la anatomía ósea y tejidos blandos



**Figura 10.** Liberación del 2<sup>do</sup> espacio interdigital mediante colgajos e injertos cutáneos, mano derecha

#### Caso 4

Paciente del sexo masculino, de 4 años de edad, con antecedente de craneosinostosis. En la exploración física se observaron manos en capullo de rosa (pezuña), compleja por la unión osteocartilaginosa en la totalidad de los dedos y distorsión de la anatomía (**figuras 8 y 9**), con una limitación funcional significativa de ambas manos. En la radiografía se aprecia la pérdida de alineación y orientación, así como la fusión parcial de metacarpos y falanges de los cinco dedos (**figuras**

**8 y 9**). Se integró el diagnóstico de sindactilia bilateral, sindrómica, complicada, asociada al síndrome de Apert, tipo III según la clasificación de Upton. Este caso se requirieron múltiples liberaciones por etapas; el paciente ya contaba previamente con la liberación del primer espacio interdigital. En esta etapa, se dividió el segundo espacio mediante incisiones interdigitales con colgajos adiposo-cutáneos e injertos cutáneos de espesor total (**figura 10**).



## DISCUSIÓN

Los objetivos del tratamiento incluyen el crear nuevos pliegues ungueales paroniquiales, desarrollar la comisura interdigital de los dedos que se van a separar y crear un nuevo espacio interdigital<sup>15</sup>. Algunas consideraciones anatómicas importantes para el tratamiento es que se debe liberar un lado por intervención (ya sea radial o cubital) para no comprometer la viabilidad vascular del dedo, y que existe un déficit cutáneo aproximadamente del 30% en los dedos afectados ya que la circunferencia de los dedos separados es 1.4 veces la de los dedos fusionados, lo que hace necesario un injerto cutáneo de espesor total para el cierre sin tensión al separar los dedos<sup>2,6</sup>. En nuestra población el abordaje quirúrgico de elección fue la incisión en zig-zag de base dorsal y volar descrita por Cronin. El injerto cutáneo fue de espesor total y como área donadora la región inguinal con cierre primario del área. Las complicaciones agudas más comunes posterior al tratamiento incluyen isquemia digital, necrosis del colgajo o pérdida del injerto, así como cicatrización patológica, retráctil y adherencias con cierre del espacio interdigital de forma tardía<sup>15</sup>.

## CONCLUSIÓN

El retraso en el correcto diagnóstico y manejo oportuno de la sindactilia, puede resultar en un deterioro funcional y psicosocial significativo. Tomando en cuenta que la separación tardía de los dedos, especialmente los que presenta discrepancias longitudinales importantes, pueden condicionar deformidad y limitación funcional permanente<sup>18</sup>, y que la accesibilidad a cirujanos especializados para corregir la deformidad de las manos, y el acceso a hospitales bien equipados, puede estar limitada, especialmente para las personas que viven en áreas remotas y de bajo nivel socioeconómico. Es importante el conocimiento de esta entidad en el primer nivel de atención, con la finalidad de poder realizar una anamnesis completa, un examen físico detallado y la realización de estudios diagnósticos complementarios para una derivación adecuada y oportuna.

## CONFLICTO DE INTERESES

Los autores declaran que no tienen ningún conflicto de intereses. ●

## REFERENCIAS

1. Zaib T, Rashid H, Khan H, Zhou X, Sun P. Recent advances in syndactyly: Basis, current status and future perspectives. *Genes (Basel)*. 2022;13(5).
2. Jordan D, Hindocha S, Dhital M, Saleh M, Khan W. The epidemiology, genetics and future management of syndactyly. *Open Orthop J*. 2012;6(1):14-27.
3. Kozin SH. Syndactyly. *J Am Soc Surg Hand*. 2001;1(1):1-13.
4. Eaton CJ, Lister GD: Syndactyly. *Hand Clin*. 1990;6(4): 555.
5. Green DP, Hotchkiss RN, Pederson WC, Wolfe SW. *Green's operative hand surgery*. 5th ed. Philadelphia, PA: Elsevier; 2005. Vol. 2, p. 1381-2.
6. Kvernmo HD, Haugstvedt JR. Treatment of congenital syndactyly of the fingers. *Tidsskr Nor Laegeforen*. 2013 Aug 20;133(15):1591-5.
7. Upton J. Apert syndrome: classification and pathologic anatomy of limb anomalies. *Clin Plast Surg*. 1991;18(2): 321-55.
8. Kracoff SL. Radiographic characteristics of the hand in Apert syndrome. *J Hand Surg Asian Pac Vol*. 2020;25(1):82-6.
9. Buck-Gramcko D. Congenital malformations of the hand and forearm. *Chir Main*. 2002 Mar;21(2):70-101.
10. Toledo LC, Ger E. Evaluation of the operative treatment of syndactyly. *J Hand Surg Am*. 1979;4(6):556-64.
11. Senda E, Ueda K, Hirota Y, Mitsuno D, Nuri T. Using Dermal Fat Graft to Release Complex Syndactyly: A New Method. *Plast. Reconstr. Surg. Glob. Open*. 2020;8: e3068.
12. Pei J, Zhang J, Song B. The use of abdominal flaps for complex syndactyly release: A case series. *J. Hand Surg*. 2021;46:552-554.
13. Dao KD, Shin AY, Billings A, Oberg KC, Wood VE. Surgical treatment of congenital syndactyly of the hand. *J Am Acad Orthop Surg*. 2004 Jan-Feb;12(1):39-48.
14. Langlais T, Rougereau G, Marty-Diloy T, Bachy M, Barret H, Vialle R, Fitoussi F. Surgical treatment in child's congenital toe syndactyly: Risk factor of recurrence, complication and poor clinical outcomes. *Foot Ankle Surg*. 2022;28:107-113.
15. Vekris MD, Lykissas MG, Soucacos PN, Korompilias AV, Beris AE. Congenital syndactyly: outcome of surgical treatment in 131 webs. *Tech Hand Up Extrem Surg*. 2010 Mar;14(1):2-7.
16. Tonkin MA. Failure of differentiation part I: Syndactyly. *Hand Clin*. 2009 May;25(2):171-93.
17. Le Hanneur M, Cambon-Binder A, Bachy M, Fitoussi F. Treatment of congenital syndactyly. *Hand Surg Rehabil [Internet]*. 2020;39(3):143-53.
18. Little KJ, Cornwall R. Congenital Anomalies of the Hand—Principles of Management. *Orthop. Clin. N. Am*. 2016; 47:153-168.