

Haga su diagnóstico

Jovanni González Nava^{a,‡}, Daniel E. Córdova Galván^{a,§}

Sección a cargo del Dr. José Luis
Ramírez-Arias

Paciente del sexo femenino de 23 años, asintomática, que acudió con el facultativo para control de natalidad con dispositivo intrauterino (DIU). Sin antecedentes relevantes. Se colocó el DIU. Durante el mes siguiente presentó dismenorrea y manchado continuo, por lo que acudió a revisión y se realizó el ultrasonido ginecológico que muestran las imágenes mostradas.

1. ¿Qué tipo de abordaje con ultrasonido se realizó?

- a) Transvaginal
- b) Suprapúbico
- c) Abdominal
- d) Contrastado

2. ¿Cuál es el órgano valorado que muestra la patología en las imágenes del ultrasonido?

- a) Útero
- b) Ovario
- c) Trompa uterina
- d) Endometrio

3. ¿En el eje sagital, qué estructuras se pueden valorar?

- a) Vejiga, útero y recto
- b) Útero, vejiga y ovario
- c) Útero, trompa uterina y ovario
- d) Útero, endometrio, vejiga y ovario

- a) Útero, endometrio, vejiga y ovario

4. ¿En el eje transversal cómo se observa el endometrio?

- a) Lineal proliferativo
- b) Segmentado en la porción media
- c) Con artefacto del DIU a la derecha
- d) No se observa

5. ¿Con base en la imagen de reconstrucción 3D coronal, cuál es su diagnóstico?

- a) Útero bicornes
- b) Útero arcuato
- c) Dispositivo Intrauterino translocado
- d) Útero septado completo

^a Residente de tercer año. Curso de Imagenología Diagnóstica y Terapéutica. Facultad de Medicina. Universidad Nacional Autónoma de México. Sede: Hospital Ángeles del Pedregal. Ciudad de México, México.

ORCID ID:

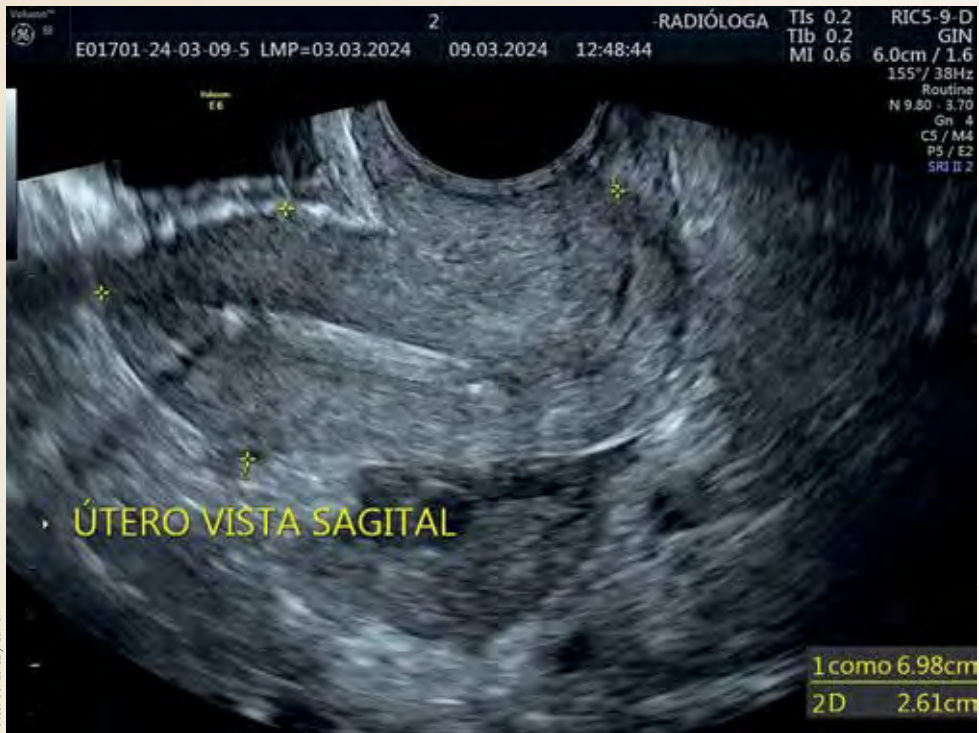[‡] <https://orcid.org/0009-0002-9497-748X>

[§] <https://orcid.org/0000-0002-3540-2945>

* Autor para correspondencia:

Correo electrónico: jovanni.gonzalez.nava@outlook.com

Recibido: 25-enero-2024. Aceptado: 12-abril-2024.



Fotos: González y Gallván

Figura 1

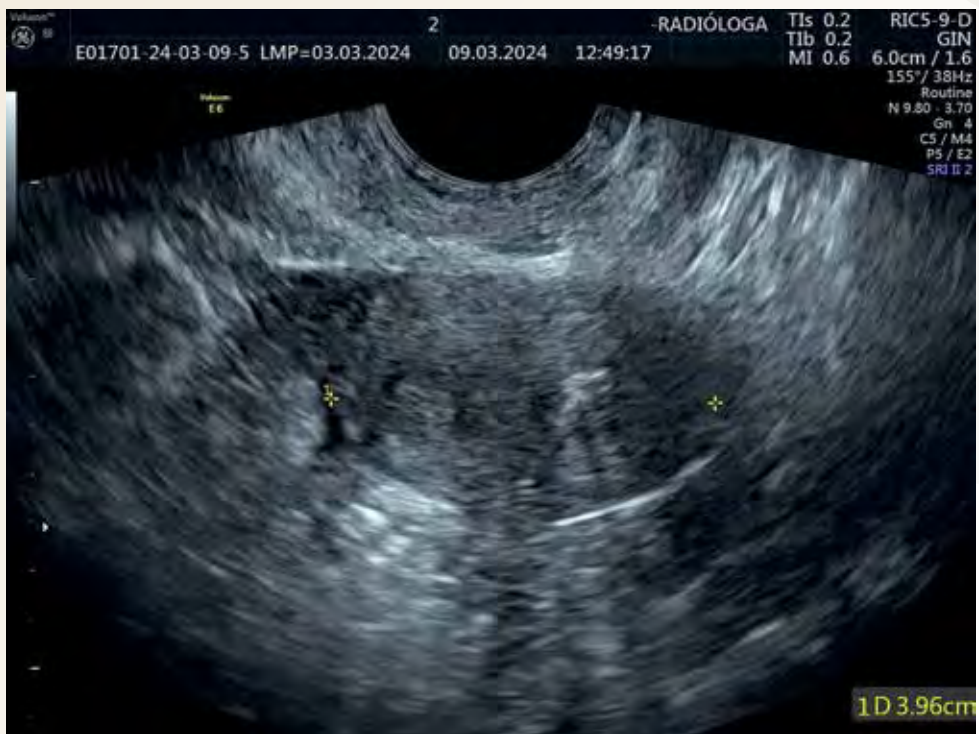

Figura 2

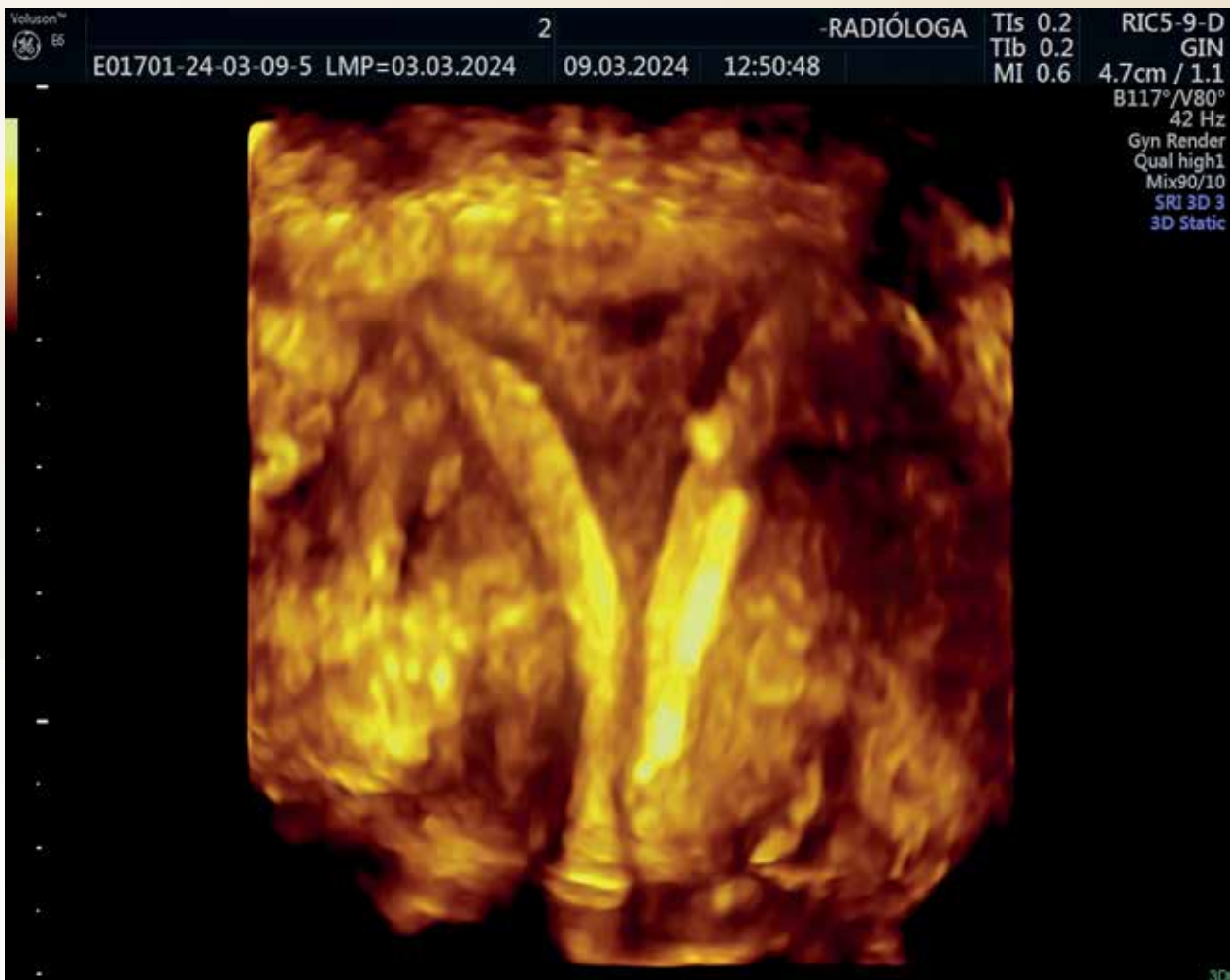


Figura 3. Reconstrucción en 3D

BIBLIOGRAFÍA

- Pacheco A, Olmedo R. Útero septo completo con duplicidad cervical y septo vaginal. Abordaje histeroscópico. Prog Obstet Ginecol. 2011; 54(9):462-5.
- Pfeifer SM, Attaran M, Goldstein J, Lindheim SR, Petrozza JC, Rackow BW, et al. ASRM müllerian anomalies classification 2021. Fertil Steril. Noviembre 2021;116(5): 1238-52.
- Sugi MD, Penna R, Jha P, Pöder L, Behr SC, Courtier J, et al. Müllerian Duct Anomalies: Role in Fertility and Pregnancy. Radiogr Rev Publ Radiol Soc N Am Inc. Octubre 2021;41(6):1857-75.

Respuestas: 1:a:2:a:3:d:4:b:5:d.