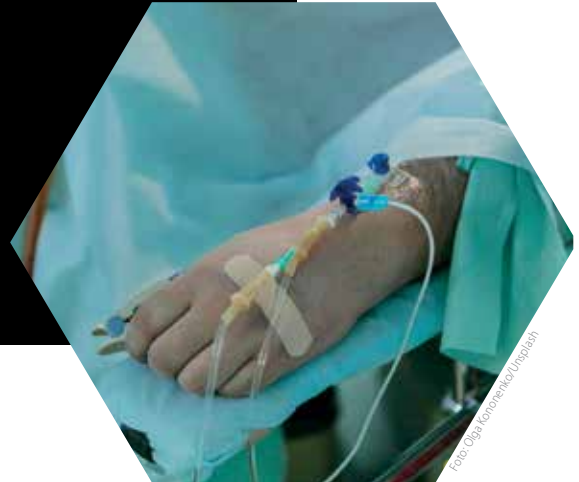

Pseudomixoma peritoneal: reporte de un caso

Rodolfo A. del Corral-Vázquez^{a,*}, Jesús Octavio
Tafoya Hernández^a, Agustín Parra Macías^a



Resumen

El pseudomixoma peritoneal (PMP) es una afección poco común, inicialmente descrita en 1884 por Werth en relación con la ascitis y tumores mucinosos de ovario, y posteriormente en 1901 por Frankel, asociado a tumores mucinosos apendiculares. Se ha observado una alta prevalencia de mutaciones en el gen K-RAS y TP53 en pacientes con PMP de bajo grado, lo que desencadena la proliferación y producción excesiva de moco. Los estudios han demostrado que la cavidad peritoneal, especialmente la superficie hepática, es el sitio principal de depósito de estos tumores. La tomografía computada se considera el estándar de oro para el diagnóstico, mientras que la resonancia magnética es más sensible para detectar el origen tumoral y evaluar la extensión de la enfermedad. Aunque la laparotomía exploratoria es el método tradicional para la toma de biopsias, se están explorando alternativas menos invasivas como la biopsia guiada por ultrasonido y tomografía computarizada, que han demostrado ser eficaces.

^a Residente adscrito al Servicio de Imagenología Diagnóstica y Terapéutica del Hospital General de Morelia "Dr. Miguel Silva". Morelia, Michoacán, México.

* Autor para correspondencia: Rodolfo Alberto del Corral Vázquez. Jardines de México No. 92, colonia jardines de la Aldea 3, La Aldea, código postal: 58300 correo: rodolfo.alberto.del.corral@gmail.com Recibido: 28-noviembre-2024. Aceptado: 05-marzo-2024.

El diagnóstico diferencial incluye la endometriosis y tumores mixoides, con énfasis en la invasión al mesenterio y las características quísticas. Es crucial reconocer las diferencias en etapas avanzadas, ya que el PMP tiende a invadir los órganos desde afuera, mientras que los tumores mixoides presentan metástasis sólidas a distancia.

Palabras clave: Tumor; mucinoso; mesentérico; pseudomixoma; peritoneo.

Peritoneal Pseudomyxoma: A Case Report Abstract

Pseudomyxoma peritonei (PMP) is a rare condition, first described by Werth in 1884 in association with ascites and ovarian mucinous tumors, and later in 1901 by Frankel, associated with appendicular mucinous tumors. High prevalence of mutations in the K-RAS and TP53 genes has been observed in patients with low-grade PMP, triggering proliferation and excessive mucus production. Studies have shown that the peritoneal cavity, especially the hepatic surface, is the main site for deposition of these tumors. Computed tomography is considered the gold standard for diagnosis, while magnetic resonance imaging is more sensitive for detecting the tumor origin and assessing disease extent. Although exploratory laparotomy is the traditional method for biopsy, less invasive alternatives such as ultrasound-guided and computed tomography-guided biopsy are being explored, which have

proven to be effective. The differential diagnosis includes endometriosis and mucoid tumors, with emphasis on mesentery invasion and cystic characteristics. Recognizing differences in advanced stages is crucial, as PMP tends to invade organs from the outside, while mucoid tumors present distant solid metastases.

Keywords: Tumor; mucinous; mesentery; pseudomyxoma; peritoneum.

INTRODUCCIÓN

El pseudomixoma peritoneal (PMP) es una entidad rara; primeramente descrita por Werth en 1884, el cual investigó la asociación de la ascitis en la cavidad abdominal asociada al tumor mucinoso de ovario¹, en 1901 Frankel encontró la misma alteraciones de la cavidad peritoneal, pero esta vez relacionado con un tumor mucinoso apendicular².

Los investigadores proponen que el gen K-RAS, el cual origina una proteína del mismo nombre encargada en las vías de señalización de la multiplicación, la maduración y la destrucción de células, se encuentra mutado hasta en 50% de los pacientes con cáncer colorrectal y en un 40% en los pacientes con PMP de bajo grado³; otro gen involucrado es el TP53 encargado de la división celular y la destrucción de las células con núcleo mutado³.

Una vez que la serie de mutaciones ocurren, encontramos la asociación de un tumor mucinoso proveniente de ovario o apéndice, con un crecimiento excesivo y una sobreproducción de moco, provocando la formación de mucocelo, el cual eventualmente se romperá llenando toda la cavidad peritoneal con el material mucoso; un estudio realizado por Fonseca et al. (2019) determinó la distribución del PMP en la cavidad abdominal, siendo la superficie hepática (N = 10, 33%) la zona con mayor incidencia para el depósito de este tipo de tumores⁴. En cuanto a los métodos de imagen, la tomografía computada es considerada el estándar de oro, Sulkin et al. (2002) realizaron un estudio retrospectivo para la valoración de los principales hallazgos en tomografía, encontrando que el 100% de los pacientes presentarán asas intestinales y órganos sólidos de aspecto festoneado así como PMP con múltiples septos en su interior, en un bajo porcentaje las calci-



Foto: Marcelo Leal/Digitalash

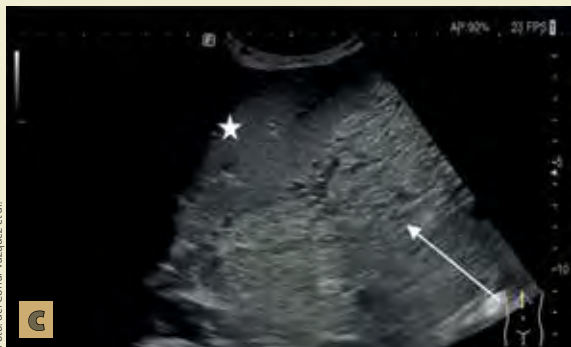
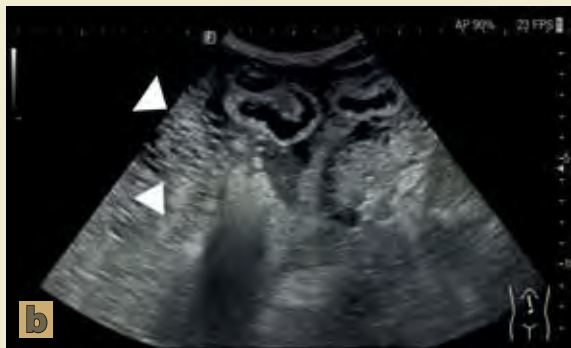
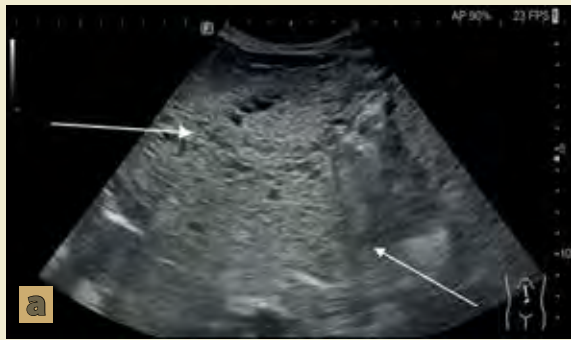Foto del Corral-Vázquez et al.

Figura 1. La imagen **a** corresponde a un ultrasonido donde se visualiza lesión dependiente de mesenterio (→) de ecotextura heterogénea con zonas sólidas y quísticas, en la imagen **b** y **c** se visualizan asas de intestino delgado (▶) y el lóbulo hepático izquierdo con pérdida de la interfase entre la lesión y los órganos.

ficaciones tumores⁵. La resonancia magnética suele tener una mayor sensibilidad para la detección del origen tumoral (ovárico o apendicular), las asas del intestino delgado y el ligamento hepatoduodenal, todos importantes para la estadificación de la enfermedad⁶.

Para el diagnóstico histológico es necesario la toma de biopsia, siendo la laparotomía exploradora el estándar de oro; sin embargo, por la extensión del tumor y la invasión a órganos sólidos, las complicaciones pueden ser mayores, siendo las principales el embolismo aéreo y la perforación de víscera hueca⁷; un estudio realizado por Hualong et al. (2020) demostró que la biopsia guiada por ultrasonido con aguja fina tiene un porcentaje de acierto del 95.3% comparado con la laparotomía con un 93.1%⁸, ambos métodos son mundialmente utilizados; actualmente se sigue experimentando con las biopsias guiadas por tomografía computarizada (CT), teniendo un porcentaje de éxito del 95.1%; sin embargo, presentando errores técnicos asociados a la falta de dinamismo de dicho método radiológico⁸.

En cuanto al diagnóstico diferencial, los principales son la endometriosis con degeneración mixoide, así como los tumores mixoides, siendo la principal comparación, el patrón de invasión al mesenterio, las características quísticas y sólidas; sin embargo, es importante mencionar que son entidades que pueden presentarse en un inicio de manera similar al PMP; sin embargo, en estadios avanzados y con crecimiento importante, las similitudes desaparecen, ya que usualmente los tumores mixoides suelen presentar metástasis sólidas a distancia, mientras que el PMP invadirá a los órganos desde afuera⁸.

CASO CLÍNICO

Un paciente mexicano de 53 años de edad, con antecedente de alcoholismo crónico, acudió por presentar desde hacía 2 meses aumento del perímetro abdominal, pérdida ponderal y anorexia, con el antecedente previamente descrito y la asociación sindrómica se sospechaba de una probable cirrosis alcohólica asociada a hipertensión portal y ascitis en la cavidad abdominal, motivo por el cual se solicita un ultrasonido de hígado y vías biliares (**figura 1**)

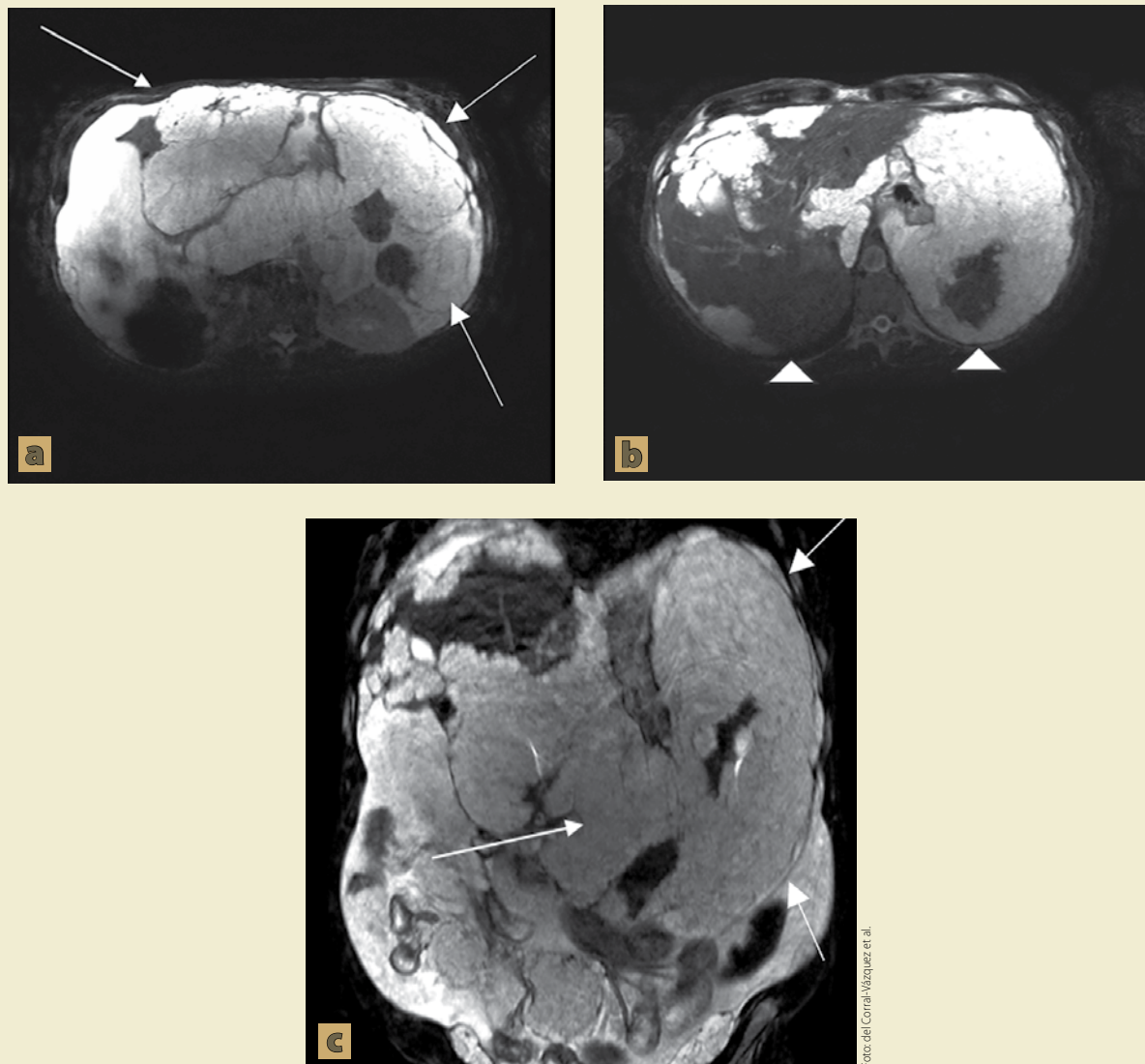


Figura 2. Se visualizan imágenes de resonancia magnética ponderadas en T2 con supresión grasa, en la imagen **a** y **c** (→) se visualiza gran tumoración que se comporta dependiente del mesenterio, con extensión en toda la cavidad abdominal, en la imagen **b** se visualiza infiltración a la glándula hepática abarcando los segmento IVa, IVb, V, VI y VII, así como en la mayoría de la superficie esplénica.

para orientar el tratamiento; con resultado de lesión de componente mixto (sólido y quístico) dependiente del peritoneo el cual provoca invasión a órganos sólidos (hígado y bazo).

Una vez valorado el resultado, se decidió complementar con resonancia magnética (**figura 2**) para

valorar la extensión del tumor hacia los órganos sólidos, valorando un tumor hiperintenso con importante extensión en el peritoneo, abarcando la mayor parte de la superficie hepática y esplénica.

Ante el hallazgo por resonancia magnética, los hallazgos presuntivos fueron tumor mucinoso de-

pendiente del mesenterio, motivo por el cual se solicitó toma de biopsia guiada por ultrasonido con aguja de corte, con hallazgos histopatológicos de vasos congestivos con abundante material mucinoso, el cual se delimita por septos de tejido fibroso revestido con capas de células epiteliales cilíndricas compatible con neoplasia mucinosa de tipo pseudomixoma peritoneal.

DISCUSIÓN

Tras el análisis del caso, se encontró que la presentación de PMP no es usual, dado un estudio transversal realizado por Fonseca et al. (2019), donde se demostró que la principal presentación de dicha metástasis eran los implantes peritoneales; mientras que el *omental cake*, característica principal encontrada en este paciente, solo representó el 20% de todos los casos⁴. La presentación de dicha neoplasia suele ser con implantes peritoneales o implantes a órganos sólidos, como lo demostraron los estudios transversales realizados por Fonseca et al. (2019) y Sulkin et al. (2002) donde la superficie hepática fue el principal sitio de implantación del PMP^{4,5}; sin embargo, la invasión de todos los espacios de la cavidad peritoneal no ha sido descrita previamente en la literatura.

El método de evaluación del PMP sigue siendo la tomografía, puesto que proporciona una mayor información espacial de la distribución y la relación de los órganos peritoneales⁵; sin embargo, en tumores menores de un centímetro, la sensibilidad puede disminuir hasta un 25% y la especificidad de hasta 75%; al contrario, la resonancia magnética suele tener una sensibilidad y especificidad mayor, puesto que tiene la opción de utilizar secuencias específicas para la valoración del mesenterio, invasión a la serosa intestinal y en algunos casos entregarnos la etiología de dicha neoplasia⁹; un estudio realizado por Ablefoni et al. (2022), demostró que la sensibilidad de los protocolos convencionales de resonancia magnética se encuentra en un 52%, la incorporación de secuencias alternativas como la supresión grasa o la *diffusion weighted imaging* (DW) por sus siglas en inglés, la cual aumentan la sensibilidad hasta en un 97%⁹.

Se decidió utilizar la aguja de corte como método para la toma de biopsia por la extensión del

PMP, así como pérdida de la interfase con la pared intestinal, ante las posibles complicaciones descritas en la literatura como lo postulado por Hualong et al. (2020), donde la principal complicación de la biopsia por laparotomía exploradora fue la perforación de víscera hueca⁸.

CONCLUSIONES

Ante la localización atípica del PMP es relevante que el radiólogo sea capaz de diferenciar los tipos de presentación, localización y complicaciones de esta neoplasia, para poder dar un tratamiento oportuno, así como elegir adecuadamente el método para la realización de biopsia, puesto que ambos métodos presentan una alta sensibilidad y especificidad. ●

REFERENCIAS

1. Werth R. Klinische and anastomische untersuchungen zur lehre von der bauchgeswulsten und der laparotomy. Arch Gynecol Obstet. 1884;84:100-18.
2. Frankel E. Uher das sogenaute pseudomyxoma peritonei. Med Wochenschr. 1901;48:965-70.
3. Shetty S, Thomas P, Ramanan B, Sharma P, Govindarajan V, Loggie B. Kras mutations and p53 overexpression in pseudomyxoma peritonei: association with phenotype and prognosis. J Surg Res. 2013;180:97-103.
4. Fonseca C, Carvalho S, Cunha TM, Gil RT, Abecasis N. The many faces of pseudomyxoma peritonei: a radiological review based on 30 cases. Radiol Bras. 2019 Nov-Dec;52(6):372-377. doi: 10.1590/0100-3984.2019.0044. PMID: 32047330; PMCID: PMC7007062.
5. Sulkin TVC, O'Neill H, Amin AI, Moran B. CT in Pseudomyxoma Peritonei: A Review of 17 Cases. Clinical Radiology. 2002;57(7):608-613. doi:10.1053/crad.2002.0942
6. Mittal R, Chandramohan A, Moran B. Pseudomyxoma peritonei: natural history and treatment. Int J Hyperthermia. 2017 Aug;33(5):511-519.
7. Yang YS, Sun G, Li W. An animal experiment of surgical technique using laparoscopy combined with natural orifice endoscopy [J]. Chin J Digest Endoscopy. 2008;25(5):225-9.
8. Yu H, Zhang C, Liu S, et al. Clinical value of CT-guided percutaneous fine-needle aspiration biopsy for peritoneal lesions. BMC Med Imaging. 2020;20:122. https://doi.org/10.1186/s12880-020-00512-0
9. Ablefoni M, Leonhardi J, Ehrengut C, Mehdorn M, Sucher R, Gockel I, Denecke T, Meyer HJ. Magnetic Resonance Imaging of Peritoneal Carcinomatosis: Evaluation of High b-Value Computed Diffusion-Weighted Imaging. Curr Oncol. 2022 Jun 29;29(7):4593-4603. doi: 10.3390/curronc-29070364. PMID: 35877224; PMCID: PMC9324469.