

# Necrosis avascular: complicación en un paciente joven

Alejandro Jardón Gómez<sup>a</sup>, Ana King Martínez<sup>b</sup>,  
Carlos Pacheco Díaz<sup>c</sup>

## Resumen

La presentación de una fractura de fémur proximal es totalmente diferente en pacientes jóvenes que en pacientes adultos. A diferencia de la fractura cerrada de fémur proximal, la incidencia de fracturas expuestas se encuentra en la población joven de entre 15 y 30 años de edad. Dentro de las complicaciones que podemos observar en estas fracturas se encuentra la osteonecrosis avascular (NAV) de la cabeza femoral, la cual se define como la interrupción del aporte sanguíneo a la cabeza femoral, ya sea por trauma, infección, alcoholismo o uso de esteroides, ocasionando necrosis ósea, colapso articular y osteoartrosis. El tratamiento dependerá de la presentación del caso, la edad del paciente y el tiempo en hacer el diagnóstico. Se presenta el caso clínico de un paciente de 16 años de edad el cual ingresa al servicio de urgencias con diagnóstico de herida por arma de fuego a nivel



de cadera izquierda. Se realiza lavado quirúrgico y reducción cerrada más fijación interna con clavo centro medular. Se da un seguimiento clínico y radiográfico por 3 años observando la evolución de la fractura y la subsecuente necrosis avascular que presenta el paciente.

**Palabras clave:** Fémur proximal; cadera; necrosis avascular; fractura expuesta; osteoartrosis.

## Avascular Necrosis: Complication in a Young Patient

### Abstract

The clinical presentation of a proximal femoral fracture is completely different between young and adult patients. Unlike closed proximal femoral fractures, the incidence of exposed fractures is found in the young population between 15 and 30 years of age. Osteonecrosis of the femoral head is one the complications we can find in this type of fractures. Avascular necrosis (AVN or osteonecrosis) is defined as the interruption of blood supply to the femoral head due to trauma, infection,

<sup>a</sup>Ortopedia y Traumatología. Cirugía Avanzada de Hombro. Paris Shoulder Unit. París, Francia.

<sup>b</sup>Jefatura de División de Ortopedia y Traumatología. Hospital General Dr. Manuel Gea González. Ciudad de México, México.

<sup>c</sup>División de Ortopedia y Traumatología. Hospital General Dr. Manuel Gea González. Ciudad de México, México.

Autor para correspondencia: Alejandro Jardón Gómez.

Correo electrónico: alejandrojar@hotmail.com

Recibido: 06-octubre-2019. Aceptado: 02-enero-2020.

alcohol or steroid use, resulting in bone necrosis, joint collapse and osteoarthritis. The treatment will depend on the clinical presentation, age of the patient and when the diagnosis is made. This is a case report of a 16-year-old patient with a gunshot wound on the hip. Surgical cleansing and closed reduction plus internal fixation with a nail in the center of the spine were performed. A 3-year clinical and radiographic follow up was made, observing the evolution of the fracture and the subsequent avascular necrosis that the patient presented.

**Key words:** Proximal femoral fracture; hip; avascular necrosis (AVN, osteonecrosis); open fracture; osteoarthritis.

## INTRODUCCIÓN

La incidencia de fracturas de cadera en México y en el mundo ha ido en aumento debido al incremento en la población adulta. Se estima que para el 2050 un total de 6 millones de fracturas de cadera ocurrirán en el mundo entero anualmente. Los adultos mayores de 65 años ocupan el primer lugar en presentar esta patología<sup>1</sup>.

Las fracturas expuestas de fémur proximal tienen una presentación totalmente diferente a cualquier otra fractura. A diferencia de la fractura cerrada de fémur proximal, se ha observado en los diferentes centros de atención de trauma que es frecuente observar este diagnóstico en la población entre los 15 y 30 años de edad<sup>2</sup>.

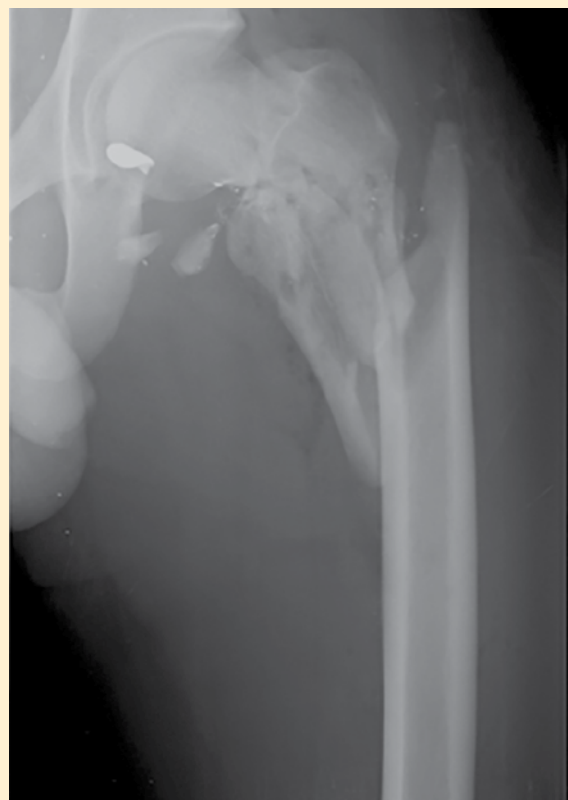Se estima que del 5 al 12% de los pacientes sometidos a una artroplastia total de cadera son secundarias a osteonecrosis de la cabeza femoral<sup>2</sup>.

En la presentación del siguiente caso clínico se expondrá la evolución de esta patología y las complicaciones con un seguimiento a los 3 años a partir del primer día del accidente.

## CASO CLÍNICO

### Padecimiento actual

Paciente del sexo masculino, 16 años, quien el día 11 de abril del 2015, a las 4:00 am, acudió al servicio de urgencias con diagnóstico de herida por arma de fuego en extremidad izquierda. Refirió haber sido atacado por terceras personas, las cuales detonaron un arma de fuego, recibió un impacto de bala a nivel de cadera izquierda, por lo que fue llevado al servicio de urgencias.



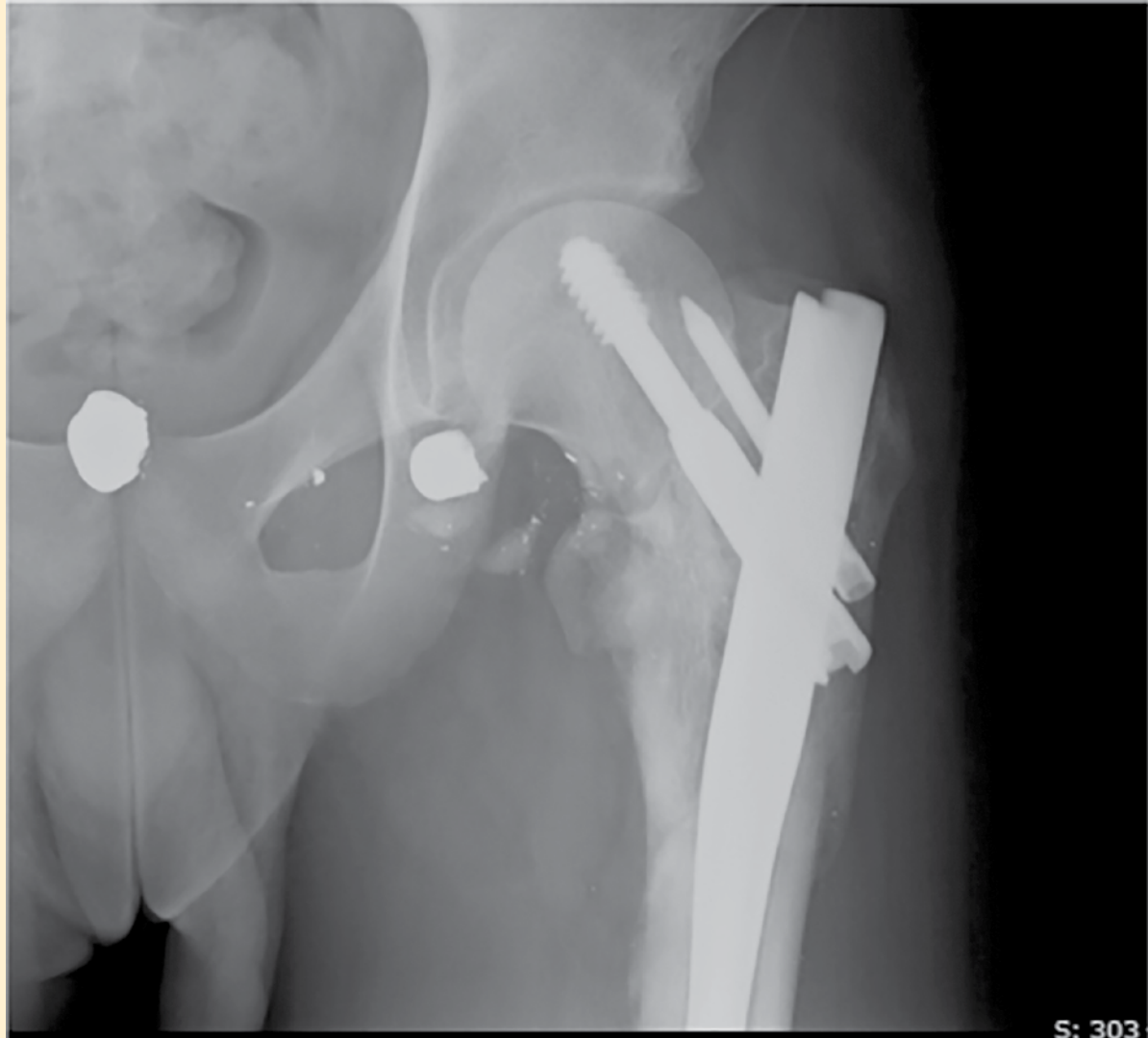
**Figura 1.** Fractura subtrocantérica de cadera izquierda (se observa artefacto a nivel de cabeza femoral).

### Exploración física

Paciente consciente, tranquilo y orientado, marcha no valorable, herida en cadera izquierda a 3 cm por arriba de trocánter mayor, bordes irregulares, sangrante, de aproximadamente 1 × 1 × 1 cm, arcos de movilidad de extremidad inferior izquierda ausentes por dolor tanto de cadera como de rodilla, pie y tobillo sin alteraciones con movilidad digital presente, fuerza muscular 5/5 y sensibilidad presente.

### Estudio radiológico

Se observó pérdida de la continuidad ósea a nivel de fémur proximal con trazo multifragmentado, el cual se extendía desde la región cervical hasta región metafisodiafisaria con una angulación cervicodiafisaria en varo de aproximadamente 110 grados. Se apreció artefacto a nivel de la cabeza femoral (**figura 1**). Con lo que se diagnosticó como: fractura expuesta de ca-



**Figura 2.** Reducción cerrada, fijación interna con colocación de clavo centromedular para fémur proximal (PF-Aesculap).

Jardón Gómez et al.

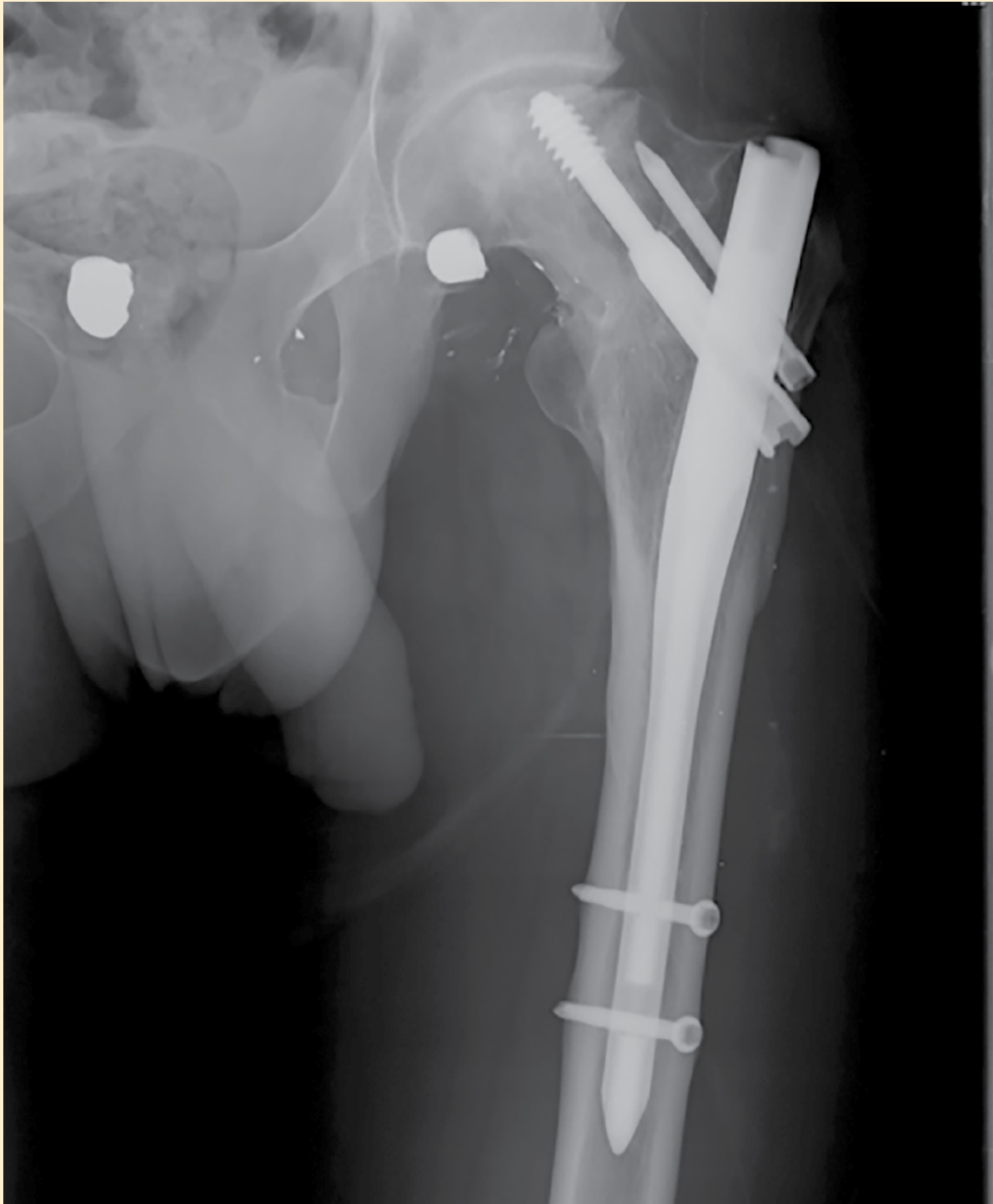dera subtrocantérica izquierda GYA IIIB Seinsheimer V. Se le sometió a lavado quirúrgico más Reducción Cerrada y Fijación Interna con colocación de clavo PF Aesculap 360 × 10. Doce de abril del 2015.

El paciente acudió a su valoración en el mes de junio de ese año, observando herida en buenas condiciones, marcha bipodálica sin apoyo de la misma. Arcos de movilidad con flexión de 145 grados, extensión de 35 grados, rotación externa de 35 grados,

rotación interna 25 grados, fuerza muscular 5/5 y sensibilidad conservada.

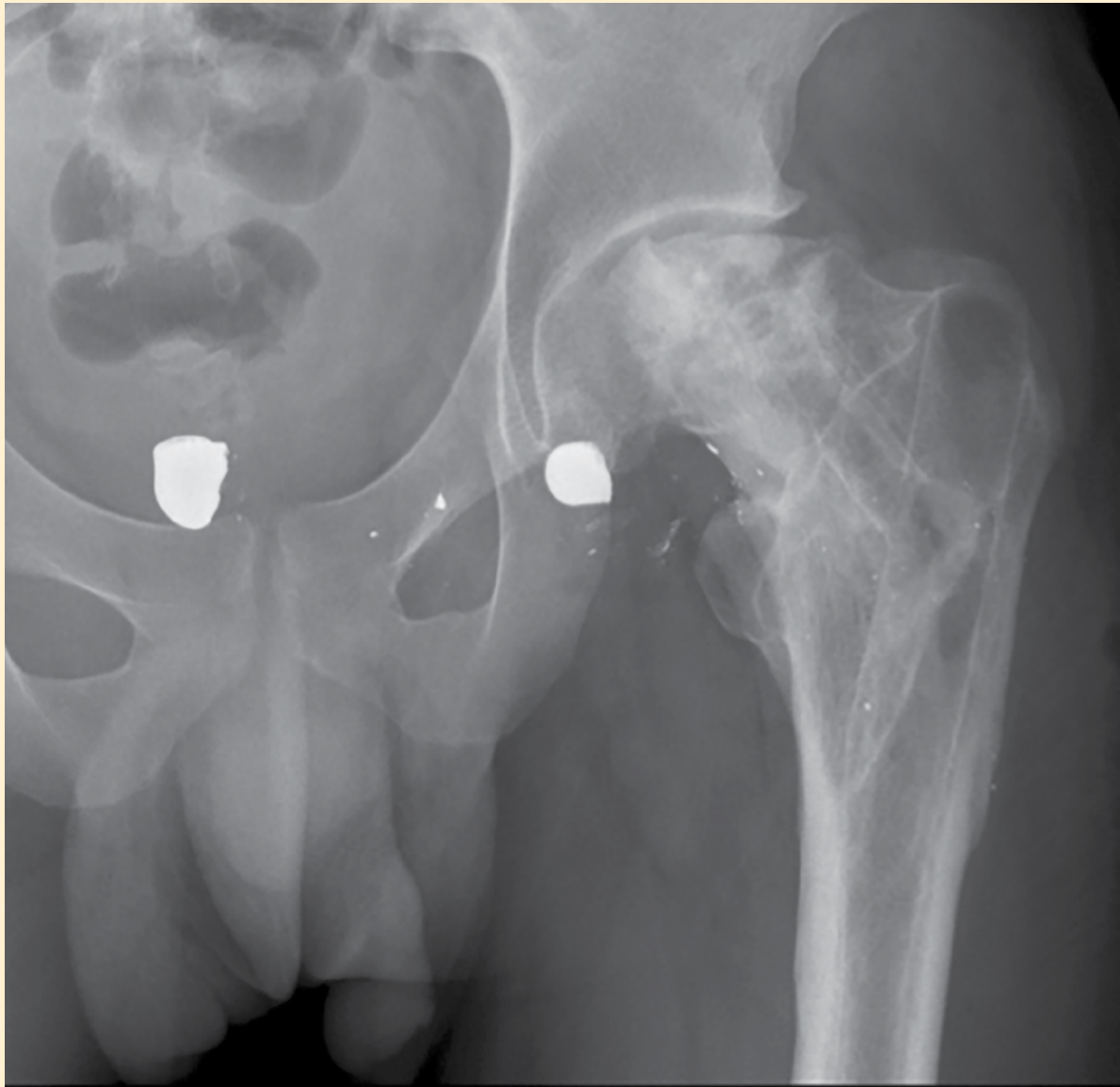
En la radiografía de control se observó sin fatiga del material, y la fractura se mantuvo reducida (**figura 2**). El paciente dejó de asistir a sus valoraciones subsecuentes y acudió de nuevo a consulta el 16 de junio 2018.

El paciente se refirió sin dolor, con marcha plantigrada, claudicante a expensas de miembro pélvico izquierdo. Flexión de cadera de 90 grados, exten-



**Figura 3.** Aplanamiento de la cabeza femoral, sugestivo de necrosis avascular, más clavo centromedular PF Aesculap con datos de aflojamiento de tornillo anti rotacional.

Jardón Gómez et al.



**Figura 4.** Aplanamiento de la cabeza femoral sin material de osteosíntesis

Jardón Gómez et al.

sión de 35 grados, rotación externa de 40 grados, rotación interna de 20 grados. Clínicamente con acortamiento a expensas de fémur izquierdo de aproximadamente 3 cm.

Radiográficamente se observó, a nivel de fémur proximal izquierdo, material de osteosíntesis con datos de aflojamiento a nivel de tornillo deslizante y

tornillo anti rotacional, se observó deformidad de la cabeza femoral con colapso articular (**figura 3**). Se integró diagnóstico de necrosis avascular de fémur proximal izquierdo Ficat y Arlet III. Se programó procedimiento quirúrgico y se realizó retiro de material de osteosíntesis de fémur proximal izquierdo, en el mes de mayo del 2018 (**figura 4**).

Actualmente, el paciente se encuentra asintomático, marcha bipodálica con alza en zapato izquierdo de 2 cm, claudicante sin dolor. Sus arcos de movilidad de cadera con flexión de 140 grados, extensión de 35 grados, rotación externa de 30 grados y rotación interna de 25 grados. Sin dolor. Fuerza muscular 5/5 y sensibilidad conservada.

Evoluciona sin complicaciones, se coloca un alza de 3 cm a calzado de pie izquierdo, se comenta la posibilidad de requerir una cirugía de reemplazo articular a corto plazo por la necrosis presente en la cadera, se recomienda el control de peso y evitar en lo posible actividades físicas de alto impacto.

## DISCUSIÓN

La evolución de una fractura expuesta de fémur proximal se comporta de una manera diferente a cualquier otro tipo de fractura. La carga, la vascularidad y el tipo de lesión, son factores determinantes en la aparición de posibles complicaciones a corto, mediano y largo plazo. Infecciones, retraso en la consolidación, falla del material de osteosíntesis y necrosis avascular de la cabeza femoral son algunas de las complicaciones observadas en estos pacientes<sup>3</sup>.

La necrosis avascular de la cabeza femoral suele ser una complicación no tan frecuente, pero presente la mayor parte de las veces en los pacientes jóvenes con actividad física importante<sup>4</sup>. Se define como la interrupción del aporte sanguíneo a la cabeza femoral, ya sea por trauma, infección, alcoholismo o uso de esteroides, ocasionando necrosis ósea y colapso articular<sup>5</sup>.

Dentro de las complicaciones de las fracturas de fémur proximal se considera la más incapacitante y la que genera más costos por año en el mundo, como lo descrito en la revisión realizada por Barret K. et al., en donde proponen un algoritmo para el tratamiento de las complicaciones de la necrosis avascular de la cadera y rodilla<sup>3</sup>. Choi H., en el año 2017, realizó un análisis extenso de los factores predisponentes para esta enfermedad<sup>2</sup>. Se encontró que la patología traumática, entiéndase como fractura a nivel de cabeza o cuello femoral, es la principal causa de Necrosis Avascular<sup>3</sup>.

Las guías internacionales sugieren que como

tratamiento de base en esta patología se considere, de primera instancia, el reemplazo articular, sobre todo tratándose de una causa traumática como lo observado en el paciente del caso clínico expuesto<sup>1</sup>. El trabajo realizado por Gianakos publicado en el año 2015, analiza de manera directa el pronóstico de esta enfermedad relacionándolo directamente con el diagnóstico temprano y la intervención adecuada para el tratamiento<sup>6</sup>.

## CONCLUSIÓN

El caso clínico presente en este reporte expone de manera importante la presentación característica y típica de esta enfermedad, sabiendo, por el análisis realizado, que los pacientes jóvenes con fracturas de fémur proximal ya sean expuestas o cerradas, presentan una tasa elevada de necrosis avascular de la cabeza femoral. Conocer la presentación típica de esta enfermedad y diagnosticarla certeramente puede influir de manera benéfica en el pronóstico del paciente. En cuanto a la decisión del tratamiento, este dependerá de varios factores como lo son la edad, el tiempo de evolución, la actividad del paciente y, sobre todo, la gravedad de la enfermedad, es en este punto donde el diagnóstico temprano va a jugar el papel más importante. ●

## REFERENCIAS

1. CENETEC 2009. Guía de Práctica Clínica, Diagnóstico y Tratamiento de Fracturas Intracapsulares del Extremo Proximal del Fémur. IMSS-115-08
2. Ho-Rim C, et al. Osteonecrosis of the femoral head: diagnosis and classification systems, *Curr Rev Musculoskelet Med*. 2015 Sep;8(3):210-20. Published online 2015 Jun 19. doi: 10.1007/s12178-015-9278-7
3. Kim-Orden M, Kody B, Monti K. Algorithm for Treatment of Hip and Knee Osteonecrosis: Review and a Presentation of Three Example Cases. *J Rheum Dis Treat*. 2017;3:053. doi.org/10.23937/2469-5726/1510053
4. Jawad MU, Haleem AA, Scully SP. In Brief: Ficat Classification: Avascular Necrosis of the Femoral Head. *Clin Orthop Relat Res*. 2012 Sep;470(9):2636-9. Published online 2012 Jul 4. doi: 10.1007/s11999-012-2416-2
5. Narayanan A, Khanchandani P, Borkar. Avascular Necrosis of Femoral Head: A Metabolomic, Biophysical, Biochemical, Electron Microscopic and Histopathological Characterization, *Nature*. 2016;7:10721.
6. Moya-Angeler J, Gianakos L. Current concepts of the femoral head, *World Journal Of Orthopedics*. 2015;6(8).