



Localizador: 17013

Epidermólisis ampollar adquirida clásica: reporte de un caso tratado con colchicina

Classic epidermolysis bullosa acquisita: report of a case treated with colchicine

Mariana Tula,* Mónica Pazos,* María Belén Marín,* Emilia Cohen Sabban,‡ Horacio Cabo§

Palabras clave:

Epidermólisis ampollar adquirida, dermatosis ampollar autoinmune, dermatosis ampollar subepidérmica, colchicina.

Key words:

Epidermolysis bullosa acquisita, autoimmune bullous dermatosis, subepidermal bullous dermatosis, colchicine.

* Médica de Planta del Servicio de Dermatología.

‡ Docente adscrita de Dermatología, UBA. Subjefa del Servicio de Dermatología.

§ Profesor titular UBA. Jefe del Servicio de Dermatología.

Servicio de Dermatología, Instituto de Investigaciones Médicas «Alfredo Lanari»-UBA. Ciudad de Buenos Aires, Argentina.

Abreviaturas:

EAA: epidermólisis ampollar adquirida

EAAc: epidermólisis ampollar adquirida clásica

Ac: anticuerpos

IFD: inmunofluorescencia directa

Recibido:

15/Marzo/2017.

Aceptado:

07/Marzo/2018.



RESUMEN

La epidermólisis ampollar adquirida clásica es una enfermedad ampollar subepidérmica de etiología autoinmune, de curso crónico y baja incidencia. Se manifiesta con fragilidad cutánea y ampollas de contenido serohemático en áreas de roce o traumatismo que evolucionan a cicatrices hiperpigmentadas y quistes de *Millium*. Su diagnóstico se realiza por la correlación entre la clínica, la histopatología y la inmunofluorescencia directa con técnica de *salt-split*. Debido a su refractariedad a múltiples esquemas de tratamiento, el manejo terapéutico de la epidermólisis ampollar adquirida es difícil y poco exitoso; sin embargo, se han reportado casos con buena respuesta a ciertos medicamentos, entre ellos la colchicina, como en el caso que presentamos, con una epidermólisis ampollar adquirida clásica que tuvo una evolución favorable con esta droga.

ABSTRACT

Classic acquired epidermolysis bullosa is a subepidermal autoimmune blistering disease of chronic course and low incidence. It presents with skin fragility and blisters of serohematic content in areas of friction or traumatism that evolve to hyperpigmentation and milia. The diagnosis is made through a correlation between clinical, histopathology and direct salt-split skin immunofluorescence. Although therapeutic management of acquired epidermolysis bullosa has been frequently difficult and unsuccessful, some satisfactory response has been described with certain medications such as colchicine. We report a case of a classic acquired epidermolysis bullosa with favorable drug-response to colchicines. An acquired epidermolysis bullosa classic case with a favorable drug-response evolution is introduced here.

INTRODUCCIÓN

La epidermólisis ampollar adquirida clásica (EAAc) es una enfermedad ampollar que afecta piel y/o mucosas, caracterizada por la aparición de ampollas subepidérmicas de etiología autoinmune, curso crónico y baja frecuencia de presentación. Fue descrita por primera vez en 1895 por Elliot y sus colaboradores, por las semejanzas clínicas con la epidermólisis ampollar distrófica. Debido a la formación de anticuerpos (Ac) contra el colágeno tipo VII, el principal componente de las fibrillas de anclaje, que a su vez tienen la función de mantener unida la epidermis a la dermis, la enfermedad se manifiesta con ampollas subepidérmicas. Esta dermatosis se caracteriza por fragilidad cutánea y ampollas de contenido serohemático en áreas de roce o de mayor traumatismo que evolucionan dejando cicatrices hiperpigmentadas y quistes de *millium*.

Su diagnóstico se realiza a través de la clínica, la histopatología y la inmunofluorescencia directa con técnica de *salt-split*, en donde se

observa un depósito lineal de IgG y C3 en el piso de la ampolla, a nivel dérmico.

El tratamiento a menudo es insatisfactorio; sin embargo, se han reportado casos con buena respuesta a algunos medicamentos, entre ellos la colchicina.

PRESENTACIÓN DEL CASO

Paciente de sexo masculino de 66 años de edad; consultó por presentar múltiples ampollas dolorosas de diferentes tamaños, con contenido seroso o serohemático, que alternan con erosiones, placas eritematoescamosas y cicatrices con quistes de *millium*, localizadas en manos, pies, codos (*Figura 1*).

Como antecedente personal refirió padecer fibrilación auricular —por lo que estaba anticoagulado— e hipertensión arterial, medicado con bisoprolol. Se realizó laboratorio de rutina, perfil inmunológico, serologías para enfermedades virales, estudios de porfirinas, endoscopia esofagogastroduodenal y colonoscopia; no se encontró ningún resultado relevante.

HE: hematoxilina-eosina
 COLVII: colágeno tipo VII
 NC1: extremo aminoterminal
 no colágeno
 NC2: extremo
 carboxilterminal no
 colágeno
 ZMB: zona de la membrana
 basal
 CPA: células presentadoras de
 antígenos
 MEC: matriz extracelular
 IGV1: gammaglobulina
 intravenosa

Conflicto de intereses:
 Ninguno.

Se realizaron biopsias de piel para el estudio histopatológico e inmunofluorescencia directa (IFD). En la tinción con hematoxilina-eosina (HE) se observó un despegamiento subepidérmico con leve infiltrado inflamatorio (*Figura 2*). En la IFD de piel perilesional se evidenció depósito subepidérmico de IgG de tipo lineal y C3 de tipo granular, mientras que con la técnica de *salt-split* se corroboró que los mismos se encontraban del lado dérmico (*Figura 3*).

Por la clínica y los estudios complementarios se confirmó el diagnóstico de epidermólisis ampollar adquirida, forma clásica.

El paciente había recibido tratamiento con corticosteroides sistémicos, dapsona y metotrexato, sin respuesta, por lo que se indicó colchicina 1 mg/día, con buena tolerancia y mejoría clínica a los seis meses de tratamiento (*Figura 4*).

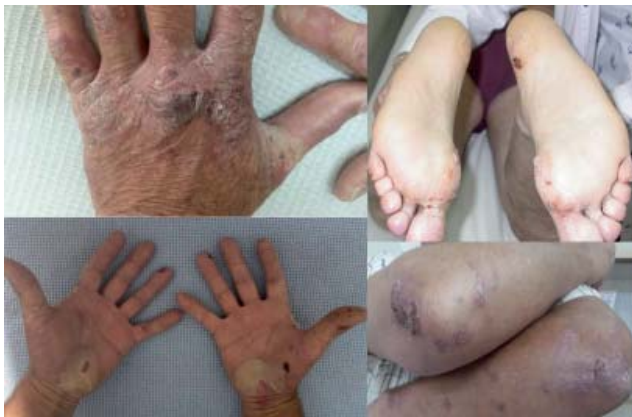

Figura 1. Ampollas con contenido serohemático que alternan con erosiones, placas eritematoescamosas y cicatrices con quistes de millium, localizadas en manos, pies, codos.

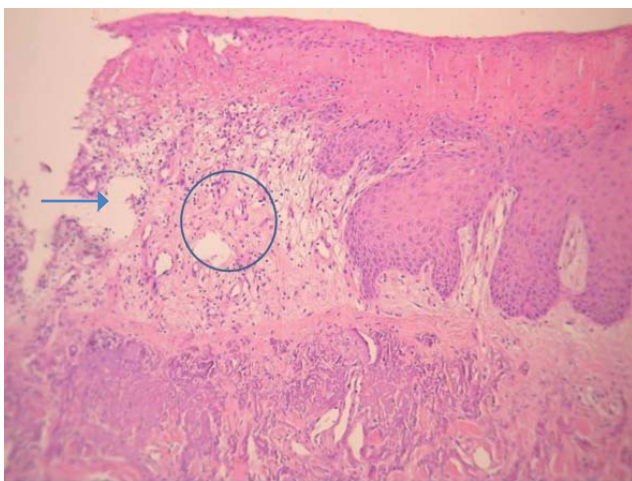


Figura 2. Tinción con HE: despegamiento subepidérmico (flecha) con leve infiltrado inflamatorio (círculo). Dr. Paz, L.

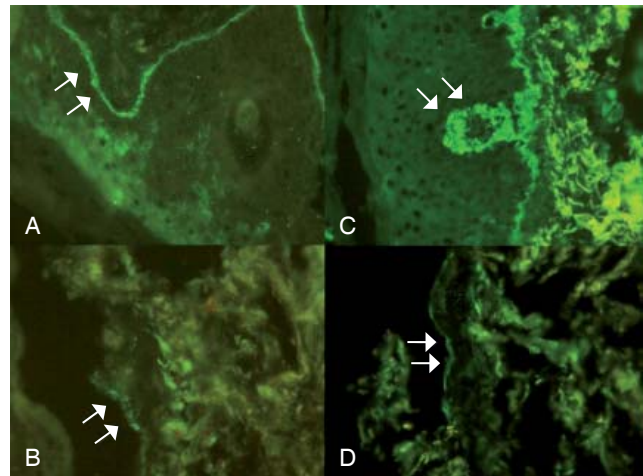


Figura 3. IFD de piel perilesional: (A) depósito subepidérmico de C3 de tipo granular y (C) de IgG de tipo lineal; y con la técnica de *salt split* (B y D) dichos depósitos se revelaron del lado dérmico (flechas). Dra. Roquel, L.

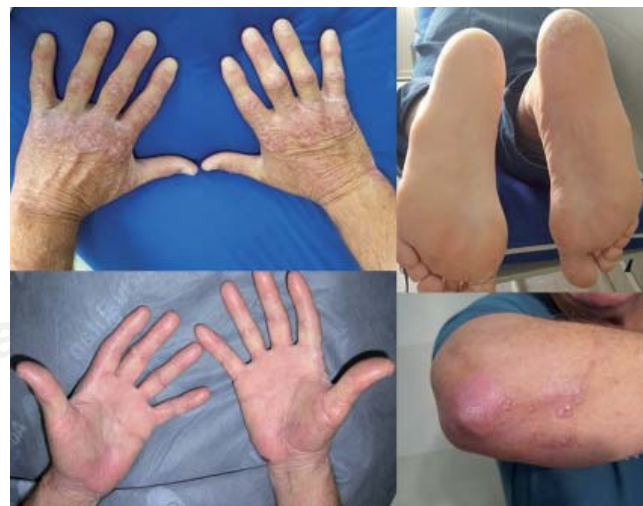

Figura 4. Involución de lesiones al tratamiento con colchicina.

DISCUSIÓN

La EAA es una enfermedad autoinmune, no hereditaria, de evolución crónica. Tiene una prevalencia de 0.2/ millón de personas, sin predilección por alguna raza o género. En la mayoría de los casos comienza en la edad adulta, entre la cuarta y quinta décadas de la vida, lo que llevó a Elliot y su grupo a describirla por primera vez en 1895, para diferenciarla de la epidermólisis ampollar distrófica hereditaria, con la que comparte características clínicas; Kablitz, en 1904, la denominó epidermólisis ampollar adquirida. En 1971, Roenigk estableció los criterios diagnósticos de esta enfermedad.^{1,2}

En 1981, Yaoita y sus colegas la enmarcaron como enfermedad autoinmune, evidenciando por medio de la IFD la presencia de depósitos de IgG.³

En 1984, Woodley identificó como diana antigénica al colágeno tipo VII (COLVII) en la unión dermoepidérmica, y en 1988 también se demostró asociación con el HLA DR2.^{4,5}

Para comprender el mecanismo involucrado en la etiopatogenia cabe recordar que el COLVII es un homotrímero de tres cadenas «α» idénticas de 250 a 350 Kd. Cada cadena «α» está formada por una triple hélice de colágeno central flanqueada por un extremo aminoterminal no colágeno denominado dominio 1 (NC1), de 145 Kd, y un extremo carboxiloterminal no colágeno de menor tamaño, denominado dominio 2 (NC2). *In vivo*, el dominio NC2 es clivado parcialmente, y luego dos moléculas de colágeno tipo VII idénticas se alinean cola a cola para formar un dímero unido por enlaces disulfuro, los cuales después se agrupan lateralmente y forman las fibras de anclaje. El colágeno de tipo VII está presente en la zona de la membrana basal (ZMB) de la piel, córnea, mucosa oral, cuello del útero, esófago, colon y ano.⁶

Se ha demostrado que los principales epítopes antigénicos del COLVII residen dentro del dominio NC1. Recientemente, se postuló la existencia de epítopes en el dominio NC2, que sugieren que la EAA puede exhibir un amplio y heterogéneo espectro de autoanticuerpos reactivos, pero aún no se puede establecer ninguna correlación entre la especificidad de los diferentes epítopes antigénicos y los distintos tipos clinicopatológicos.⁷

Kim y su equipo proponen como mecanismo patogénico para las formas inflamatorias una secuencia en la que las células presentadoras de antígenos (CPA) que expresan HLA DR2 exponen el colágeno tipo VII a las células T y B, con la consecuente producción de autoanticuerpos que se unen, en su mayoría, al epítipo del dominio NC1 del colágeno. Estos Ac anti-COLVII son capaces de

activar el complemento, con el posterior reclutamiento de neutrófilos, la producción de especies reactivas del oxígeno (ROS) y de enzimas proteolíticas que provocan una disminución en las fibras de anclaje de la ZMB, con la consecuente formación de ampollas a nivel de la unión dermoepidérmica.

En cambio, en la forma mecanoampollar, no está establecido con claridad el mecanismo patogénico, pero se propone que los anticuerpos actúan de forma directa en la interacción del colágeno tipo VII y otras proteínas de la matriz extracelular (MEC), tales como colágeno tipo IV, laminina-332 y fibronectina, por lo que se produce una disminución de la adherencia del piso de membrana basal sin intervención de mecanismos inflamatorios.⁶⁻⁸

Las manifestaciones clínicas mucocutáneas son muy diversas, por lo que pueden simular otras enfermedades ampollares.

Se describen cinco formas de presentación, una variedad no inflamatoria, llamada «clásica» o mecanoampollar, y cuatro de tipo inflamatorias: símil penfigoide ampollar, símil penfigoide cicatrizal, símil penfigoide de Brunsting-Perry y símil dermatosis ampollar por IgA.

La más frecuente es la forma «clásica», que se caracteriza por fragilidad cutánea y la presencia de ampollas de contenido seroso o hemorrágico que asientan en piel o mucosa sana, con predominio en áreas de roce o expuestas a mayor traumatismo como dorso de manos, pies, codos y rodillas, así como también a nivel de mucosas oral y esofágica. Como toda lesión de contenido líquido, evolucionan a erosiones, que luego se cubren de costras y, finalmente, curan con cicatrices hiperpigmentadas y formación de quistes de *millium*.

La forma leve puede ser similar a la porfiria cutánea tarda, como es el caso presentado por nosotros, mientras que las de mayor expresión pueden presentar estenosis esofágica, alopecia cicatrizal y distrofia ungueal, que remedaría a la epidermólisis ampollar distrófica hereditaria.

Las variedades de tipo inflamatorio son de menor frecuencia. Se describen cuatro formas clínicas. El símil penfigoide ampollar, como su nombre lo indica, se presenta con ampollas tensas que asientan sobre piel sana, eritematosa o eritematoedematosa (urticariana) del tronco, pliegues y miembros, las cuales curan sin quistes de *millium*. El símil penfigoide cicatrizal afecta predominantemente mucosas. El símil penfigoide de Brunsting-Perry se manifiesta con vesicoampollas crónicas y recurrentes localizadas en cabeza y cuello. Por último, la símil dermatosis ampollar por IgA es distinguible de la dermatosis por IgA lineal, por el reconocimiento de IgA de tipo lineal a lo largo de la membrana basal determinado por IFD.^{7,9}

En la histopatología de la EAA clásica se observa una ampolla subepidérmica con escaso infiltrado inflamatorio, mientras que en las formas inflamatorias, además del despegamiento ampollar, se presenta un abundante infiltrado compuesto por neutrófilos, eosinófilos y linfocitos perivasculares, perifolicular e intersticial.

La anatomía patológica nos confirma que estamos en presencia de una enfermedad ampollar subepidérmica, pero se requiere de otras técnicas como la IFD con técnica de *salt-split* o la inmunomicroscopia electrónica para arribar al diagnóstico de EAA.

La IFD se realiza sobre una muestra de piel perilesional, en donde se evidencian depósitos lineales de IgG y/o C3 en la unión dermoepidérmica, observándose con menor frecuencia depósitos de IgM e IgA. Dichos depósitos se encuentran presentes en la EAA, pero también en el penfigoide ampollar, por lo que es necesario realizar una IFD con técnica de *salt-split*, que consiste en incubar la piel con cloruro de sodio a 4 °C, lo que provoca la separación de la

ZMB. Los antígenos relacionados a la EAA se encuentran en el piso de la ampolla a nivel dérmico, mientras que en el penfigoide ampollar, los inmunocomplejos se encuentran en el techo de la ampolla del lado epidérmico de la separación.

La inmunomicroscopia electrónica es una técnica de gran especificidad que permite localizar en qué estructura de la ZMB se depositan los autoanticuerpos. En la EAA se observan a nivel de la sublámina densa de la ZMB, mientras que en el penfigoide ampollar se detectan en la lámina lúcida.

En cuanto al estudio de los sueros de pacientes con EAA, se pueden evidenciar autoanticuerpos dirigidos contra la unión dermoepidérmica detectados por IFI en un sustrato de esófago de mono, conejo o piel humana. Dicha técnica también debe ser procesada con cloruro de sodio, al igual que en la IFD, para diferenciarla del penfigoide ampollar.^{10,11}

Otra forma de detección más sensible y de mayor especificidad es el *immunoblot*. En esta técnica se

Tabla 1. Tratamiento en epidermólisis ampollar adquirida.^{6,13,14}

Fármaco	Dosis	Blanco	Reacciones adversas
Dapsona	25-100 mg/día	Inhibe la adhesión de neutrófilos a Ac COLVII y la liberación de IL-8	Metahemoglobinemia, anemia hemolítica
Colchicina	0.6 a 1.2 mg/día	Inhibe a la célula presentadora de antígenos y a las células T	Náuseas, vómitos, diarrea
Corticosteroides	± 1 mg/kg/día	Inhiben a Ac COLVII	Infecciones Enfermedad de Cushing, diabetes mellitus, osteoporosis, cataratas
Ciclosporina A	2.5-5 mg/kg	Inhibe las células T	Úlceras pépticas, hipertensión Disfunción renal Hipertensión
Mofetil micofenolato	1-2 g/día	Inhibe las células B	Alteraciones gastrointestinales Mielosupresión
Metotrexato	7.5 mg/semana	Inhibe proliferación de células T	Alteraciones gastrointestinales Mielosupresión Fibrosis hepática
Ciclofosfamida	500 mg/día (pulsos)	Citotoxicidad y apoptosis de linfocitos B y T	Alteración gastrointestinal Mielosupresión Cistitis hemorrágica, alteraciones gastrointestinales, carcinogenicidad
Inmunoglobulina Intravenosa	400 mg/kg/día durante cinco días por ciclo (10 ciclos)	Inhibe a Ac COLVII	Dolor de cabeza Choque anafiláctico
Rituximab	375 mg/m ² infusiones semanales (cuatro semanas), o dos infusiones de 1,000 mg separadas por dos semanas	Citotoxicidad y apoptosis de células B	Edema pulmonar Infecciones graves
Infliximab	5 mg/kg a las 0, 2, 4 y 6 semanas	Anti TNF	Infecciones gastrointestinales, astenia, fiebre
Plasmaféresis		Inhibe Ac circulantes	Hipotensión

separan las proteínas del suero a estudiar por electroforesis, luego se agregan anticuerpos marcados que reconocen las proteínas de los antígenos a estudiar. Los anticuerpos de EAA se unen a una banda de 290 Kd en las proteínas de la ZMB de piel humana que contiene colágeno tipo VII reconociendo a la cadena «α», pero también se puede observar una banda de 145 Kd que correspondería al dominio terminal NC1 de la cadena «α» del colágeno tipo VII.¹²

El tratamiento de la EAA es difícil y refractario a múltiples esquemas terapéuticos. Como medidas de protección y cuidados higiénicos, se deben señalar estrategias en pro de reducir el riesgo de trauma, que incluyan el cuidado de las heridas, no usar jabones fuertes, reducir el frotamiento con toallas, evitar el exceso de agua caliente e indicar el uso de cremas humectantes y protectores solares.

El fármaco más utilizado son los corticosteroides sistémicos, pero en ocasiones no permiten la remisión completa de la dermatosis, por lo que se reporta el uso de otros fármacos inmunosupresores, drogas antiinflamatorias y anticuerpos monoclonales como monoterapia o en terapias combinadas, cuyos mecanismos de acción y dosis recomendadas se resumen en la *tabla 1*.^{6,13,14}

Distintos autores describen a la colchicina como terapéutica de primera línea, tanto en la forma clásica como en las inflamatorias, debido a su eficacia y buena tolerancia, con pocos efectos adversos a largo plazo, por lo que decidimos emplearla en el presente caso.¹⁵

La colchicina se extrae de la planta *Colchicum autumnale*. Sus propiedades medicinales fueron descritas en 1793 para el tratamiento de la gota y su mecanismo de acción en la EAA no ha sido bien definido, pero se cree que reduce la producción de anticuerpos mediante la

inhibición de la presentación de antígenos a las células T. Los efectos adversos a dosis terapéuticas son de baja incidencia; entre ellos, se han descrito con mayor frecuencia náuseas, vómitos y diarrea, mientras que a largo plazo puede inducir esteatorrea por mala absorción. Además, se pueden evidenciar polineuropatía, miopatía, pancitopenia y agranulocitosis. A dosis altas produce insuficiencia renal aguda. En embarazadas, la colchicina es teratogénica.¹⁶

El uso de colchicina como monoterapia es una buena opción en las formas leves de EAA, mientras que en las graves se recomienda una dosis inicial de prednisona 0.5 mg/kg/día asociada a colchicina 1-2 mg/día y/o dapsona 25-100 mg/día, disminuyendo la dosis del corticoide de manera gradual una vez logrado el control de la enfermedad. Para las formas recalcitrantes se describe el uso de gamma globulina intravenosa (IGIV) o rituximab.^{14,17}

CONCLUSIÓN

La EAA clásica es una enfermedad ampollar autoinmune crónica de baja incidencia que se manifiesta con fragilidad cutánea y ampollas serohemáticas en zonas acrales y de roce; debe diferenciarse de otras dermatosis ampollares subepidérmicas a través de la clínica, histopatología e IFD con técnica de *salt-split*. Esta dermatosis es habitualmente refractaria a los tratamientos instaurados, por lo que se destaca el tratamiento con colchicina como posible estrategia terapéutica, además de las medidas coadyuvantes para mejorar la morbilidad que esta enfermedad les ocasiona a los pacientes que la padecen.

Correspondencia:

Mariana Tula

E-mail: marianatula@hotmail.com

BIBLIOGRAFÍA

1. Le Roux-Villet C, Prost-Squarcioni C. Epidermolysis bullosa acquisita: literature review. *Ann Dermatol Venereol*. 2011; 138 (3): 228-246.
2. Roenigk HH Jr, Ryan JG, Bergfeld WF. Epidermolysis bullosa acquisita: report of three cases and review of all published cases. *Arch Dermatol*. 1971; 103 (1): 1-10.
3. Yaoita H, Briggaman RA, Lawley TJ, Provost TT, Katz SI. Epidermolysis bullosa acquisita: ultrastructural and immunological studies. *J Invest Dermatol*. 1981; 76 (4): 288-292.
4. Woodley DT, Briggaman RA, O'Keefe EJ, Inman AO, Queen LL, Gammon WR. Identification of the skin basement-membrane autoantigen in epidermolysis bullosa acquisita. *N Engl J Med*. 1984; 310 (16): 1007-1015.
5. Gammon WR, Heise ER, Burke WA, Fine JD, Woodley DT, Briggaman RA. Increased frequency of HLADR2 in patients with autoantibodies to epidermolysis bullosa acquisita antigen: evidence that the expression of autoimmunity to type VII collagen is HLA class II allele associated. *J Invest Dermatol*. 1988; 91 (3): 228-232.
6. Kim JH, Kim SC. Epidermolysis bullosa acquisita. *J Eur Acad Dermatol Venereol*. 2013; 27 (10): 1204-1213.
7. Chen M, Kim GH, Prakash L, Woodley DT. Epidermolysis bullosa acquisita: autoimmunity to anchoring fibril collagen. *Autoimmunity*. 2012; 45 (1): 91-101.
8. Ludwig RJ, Zillikens D. Pathogenesis of epidermolysis bullosa acquisita. *Dermatol Clin*. 2011; 29 (3): 493-501.

9. Kim JH, Kim YH, Kim SC. Epidermolysis bullosa acquisita: a retrospective clinical analysis of 30 cases. *Acta Derm Venereol.* 2011; 91 (3): 307-312.
10. Caux F. Diagnosis and clinical features of epidermolysis bullosa acquisita. *Dermatol Clin.* 2011; 29 (3): 485-491.
11. Gupta R, Woodley DT, Chen M. Epidermolysis bullosa acquisita. *Clin Dermatol.* 2012; 30 (1): 60-69.
12. Peña OJ, Chávez BJ. Epidermolisis bullosa adquirida: lo nuevo en biología molecular. *Rev Cent Dermatol Pascua.* 2011; 28 (2): 40-45.
13. Ishii N, Hamada T, Dainichi T, Karashima T, Nakama T, Yasumoto S et al. Epidermolysis bullosa acquisita: what's new? *J Dermatol.* 2010; 37 (3): 220-230.
14. Intong LR, Murrell DF. Management of epidermolysis bullosa acquisita. *Dermatol Clin.* 2011; 29 (4): 643-647.
15. Arora KP, Sachdeva B, Singh N, Bhattacharya SN. Remission of recalcitrant epidermolysis bullosa acquisita (EBA) with colchicine monotherapy. *J Dermatol.* 2005; 32 (2): 114-119.
16. Sullivan TP, King LE Jr, Boyd AS. Colchicine in dermatology. *J Am Acad Dermatol.* 1998; 39 (6): 993-999.
17. Iranzo P, Herrero-González JE, Mascaró-Galy JM, Suárez-Fernández R, España A. Epidermolysis bullosa acquisita of 12 patients evaluated in four tertiary hospitals in Spain. *Br J Dermatol.* 2014; 171 (5): 1022-1030.