



CASO CLÍNICO

doi: 10.35366/115151



Reconstrucción de ala nasal derecha posterior a resección amplia con colgajo nasogeniano interpolado

Reconstruction of the right nasal wing after wide resection with an interpolated nasolabial flap

Dr. Luis Enrique Cortés-Gutiérrez,^{*,†,‡,¶} Dr. Erick Rolando García-Ávalos,^{*,§,||}
Dr. Luis Arturo Rubio-Arteaga,^{*,§,**} Dra. Ana Cristina Rosales-Nieto,^{*,§,‡‡}
Dr. Juan Daniel Naranjo-Hernández^{*,§,§§}

Palabras clave:
carcinoma de células basales, ala nasal, colgajo nasogeniano interpolado

Keywords:
basal cell carcinoma, nasal wing, nasolabial interpolation flap

* Hospital Regional de Alta Especialidad tipo B Bicentenario de la Independencia, ISSSTE, Estado de México, México.

† Profesor titular del curso de Cirugía Plástica y Reconstructiva.

‡ Médico residente de Cirugía Plástica y Reconstructiva.

ORCID:

¶ 0009-0006-7351-8726

|| 0009-0001-9183-8903

** 0009-0007-9549-710X

‡‡ 0009-0002-6495-2134

§§ 0009-0005-8436-1739

Recibido: 06 noviembre 2023

Aceptado: 04 diciembre 2023

RESUMEN

El carcinoma de células basales representa casi 80% de los cánceres de piel, la incidencia aumenta con la edad, probablemente debido al efecto acumulativo de la exposición prolongada al sol. Las áreas de la cabeza y el cuello expuestas al sol son los sitios comúnmente afectados por dicho carcinoma. La escisión quirúrgica con extirpación completa de la lesión, lograda ya sea con márgenes de seguridad o con control micrográfico, se considera el tratamiento más eficaz. Se presenta el caso de un paciente con diagnóstico prequirúrgico de carcinoma basocelular en ala nasal derecha, a nivel de subunidad 2c. Representó un reto quirúrgico debido a características clínicas con sospecha de invasión a tejidos profundos (cartilago alar), además de haberse establecido como una zona de reconstrucción funcional y estética complicada. En un primer tiempo se realizó un colgajo nasogeniano de interpolación para la reconstrucción del defecto; en un segundo tiempo se independizó el colgajo, obteniendo un buen resultado estético y funcional. El colgajo nasogeniano de transposición es una opción adecuada para la reconstrucción de defectos que afectan el ala nasal.

ABSTRACT

Basal cell carcinoma accounts for almost 80% of skin cancers. The incidence increases with age, probably due to the cumulative effect of prolonged sun exposure. The areas of the head and neck exposed to the sun are the sites commonly affected by such carcinoma. Surgical excision with complete removal of the lesion, achieved either with safety margins or with micrographic control, is considered the most effective treatment. The case of a patient with a pre-surgical diagnosis of basal cell carcinoma in the right nasal wing, at the level of subunit 2c is shown. It represented a surgical challenge owing to clinical characteristics with suspected invasion of deep tissues (alar cartilage) and was also established as an area for complicated functional and aesthetic reconstruction. Firstly, a nasolabial interpolation flap was made to reconstruct the defect; and secondly, the flap was made independent, obtaining a good aesthetic and functional result. The nasolabial transposition flap is an appropriate option for the reconstruction of defects that affect the nasal wing.

INTRODUCCIÓN

Los cánceres de piel no melanoma se dividen, a su vez, en carcinoma de células

basales y carcinoma de células escamosas. El carcinoma de células basales (CCB) representa casi 80% de los cánceres de piel no melanocíticos.¹

Citar como: Cortés-Gutiérrez LE, García-Ávalos ER, Rubio-Arteaga LA, Rosales-Nieto AC, Naranjo-Hernández JD. Reconstrucción de ala nasal derecha posterior a resección amplia con colgajo nasogeniano interpolado. *Cir Plast.* 2024; 34 (1): 32-37. <https://dx.doi.org/10.35366/115151>



La radiación ultravioleta (UV) se considera un factor de riesgo importante para el desarrollo de CCB, particularmente el espectro UVB (290 a 320 nm), que provoca mutaciones en genes supresores de tumores. Otros factores de riesgo incluyen la vejez, el sexo masculino, el tabaquismo, los tipos de piel clara I y II, la exposición al arsénico y la inmunosupresión.²

Las áreas de la cabeza y el cuello expuestas al sol son los sitios comúnmente afectados por el CCB. El tumor crece lentamente y se comporta de manera no agresiva.³

Hay tres objetivos del tratamiento para el CCB:⁴

1. Extirpar el tumor por completo para que no haya recurrencia.
2. Evitar cualquier deterioro funcional resultante de la escisión del tumor.
3. Proporcionar el mejor resultado cosmético posible, especialmente para las lesiones que se encuentran en la cara.⁴

La escisión quirúrgica con extirpación completa de la lesión, lograda ya sea con márgenes de seguridad o con control micrográfico, se considera el tratamiento más eficaz para el CCB. El objetivo es prevenir la progresión o recurrencia del tumor que probablemente cause una mayor destrucción del tejido. En la actualidad, el tratamiento del carcinoma de células basales aceptado es una escisión elíptica con un instrumento quirúrgico de 4 mm con margen de piel clínicamente normal.⁵

Presentamos el caso clínico de un paciente con diagnóstico prequirúrgico de carcinoma basocelular en ala nasal derecha, a nivel de la subunidad 2c (ala nasal),⁶ el cual se presentó como un reto quirúrgico debido a las características clínicas de posible invasión a tejidos profundos (cartílago alar). Además, se estableció como zona de reconstrucción funcional y estética complicada, en quien después de una revisión bibliográfica detallada, se realizó un colgajo nasogeniano de interpolación en dos tiempos.

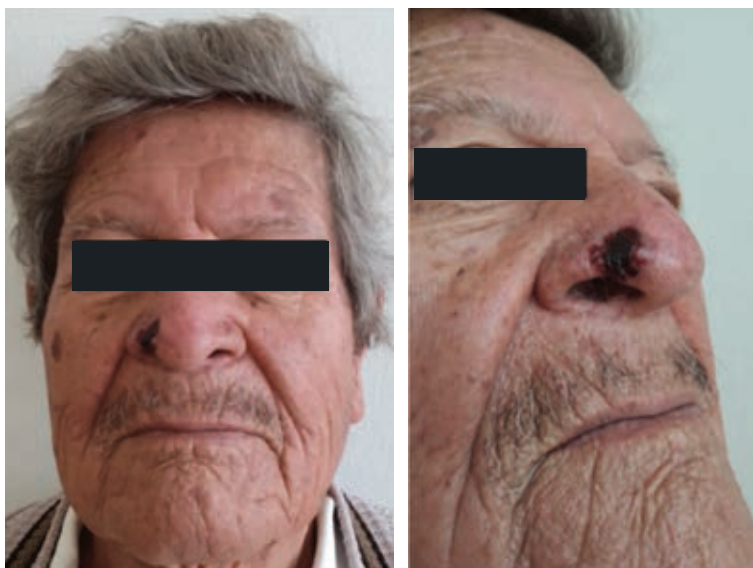

Figura 1: Lesión prequirúrgica; se observa tumor a nivel del ala nasal.

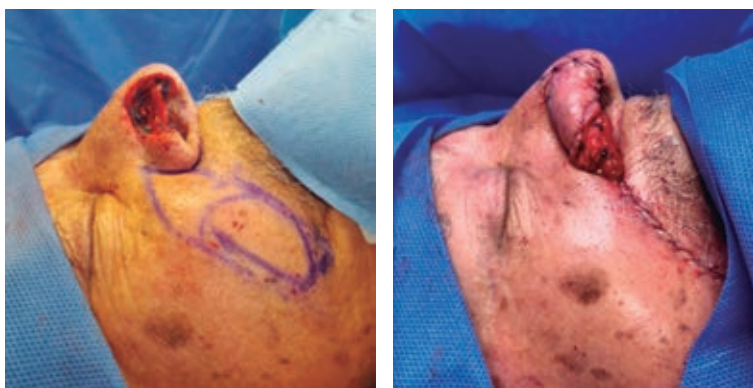


Figura 2: Marcaje quirúrgico y área de resección tumoral. Colgajo nasogeniano interpolado.

CASO CLÍNICO

Hombre de 83 años, quien refirió padecimiento de dos años de evolución, consistente en la presencia de tumor de crecimiento lento, de tipo ulcerativo a nivel nasal, con episodios intermitentes de sangrados a este nivel. Durante valoración inicial se encontró dicha lesión en ala nasal derecha en la subunidad 2c (ala nasal), de aproximadamente 1.3×1.8 cm, de bordes irregulares, con la presencia de costra y estigmas de sangrado (*Figura 1*).

Bajo anestesia general se realizó escisión del tumor de 2×1.5 cm, en ala nasal derecha, que involucraba piel y tejido celular subcutáneo. La pieza se envió a patología y el resultado transoperatorio fue de márgenes

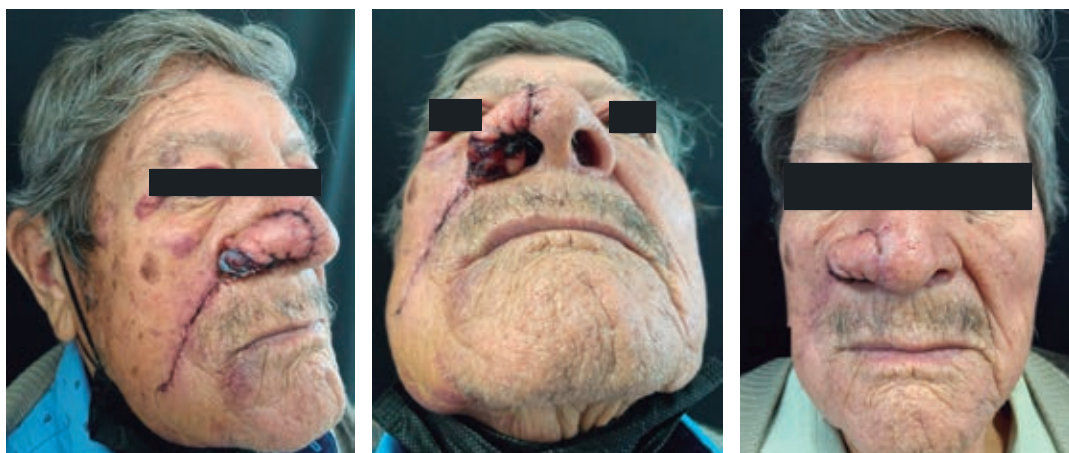

Figura 3: Evolución postquirúrgica progresiva, se muestra una adecuada adaptación del colgajo.

quirúrgicos libres de células malignas y sospecha de cáncer basocelular nodular. Se decidió conservar el cartílago alar, la piel del ala nasal en la unión con la punta nasal y la base alar. Se procedió a brindar cobertura con transposición de colgajo nasogeniano ipsilateral (Figura 2). Se colocó un conformador con medidas del ala nasal contralateral que formó la región nasolabial derecha, siendo el límite lateral el surco nasolabial, el límite superior a 2 cm distal del surco nasogeniano, el límite medial a 2.2 cm de diámetro del surco nasolabial evitando la comisura labial y distal la totalidad del surco nasolabial. Se infiltró solución tumescente y posterior a latencia se incidió la piel y dermis dentro de estos límites, recreando el ala nasal completa. Se levantó colgajo de distal a proximal, la mitad en plano subcutáneo y la mitad proximal en plano profundo, respetando la fascia del sistema músculo aponeurótico superficial (SMAS), incluyendo el pedículo vascular de la arteria angular derecha. Se liberó medial y lateral para permitir la transposición a 90°, recreando el defecto sobre el tejido donador y se fijó a la piel de la punta, vestíbulo nasal y surco nasogeniano con nylon 5-0, quedando denudado 1 cm de tejido celular subcutáneo portador del pedículo vascular. Se observó una adecuada coloración; se cerró el sitio donador en dos planos y se colocó apósito con vaselina en el área cruenta. Se colocó el conformador en vestíbulo nasal y se fijó al septum membranoso.

Después de un periodo de cinco semanas, se llevó a cabo el segundo tiempo quirúrgico para independizar el colgajo (Figura 3). Por medio de incisión sobre la cicatriz previa del sitio donador de 1 cm, con liberación del pedículo vascular, identificándolo con disección roma, pinzamiento y ligadura, con cierre del sitio donador. Se procedió a levantar el colgado, se desgrasó 0.3 mm y se recreó la unión a la piel residual de la base alar, donde se suturó con nylon 5-0 cubriendo la totalidad del defecto con tejido sano, sin abultamientos, con una adecuada coloración, concluyendo la cirugía (Figura 4).

La evolución postoperatoria fue adecuada, con un resultado satisfactorio a las siete semanas del postoperatorio. En ese momento, la herida quirúrgica se encontraba en fase de cicatriz sin datos patológicos (Figura 5). Además, el paciente se refiere satisfecho, tanto en el aspecto funcional como estético, sin reportar complicaciones comunes del procedimiento como colapso del ala nasal, restricción del flujo aéreo, cicatriz hipertrófica que involucre narinas o datos clínicos de infección local. Durante el seguimiento no se ha evidenciado datos clínicos de recurrencia y se mantiene en vigilancia por nuestro servicio.

DISCUSIÓN

El colgajo nasogeniano es uno de los colgajos locales para la reconstrucción de cabeza y cue-

llo más usados por su aplicabilidad en múltiples situaciones y defectos. Se ha descrito su utilización exitosa para cubrir defectos cutáneos del ala nasal, tanto vestibulares como externos, en

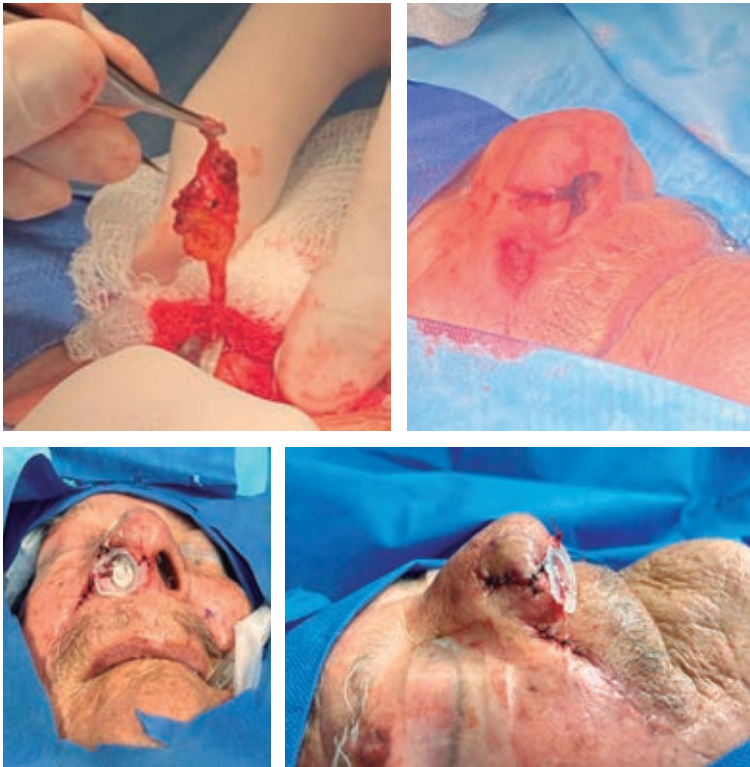

Figura 4: Independización del colgajo nasogeniano con colocación de conformador.

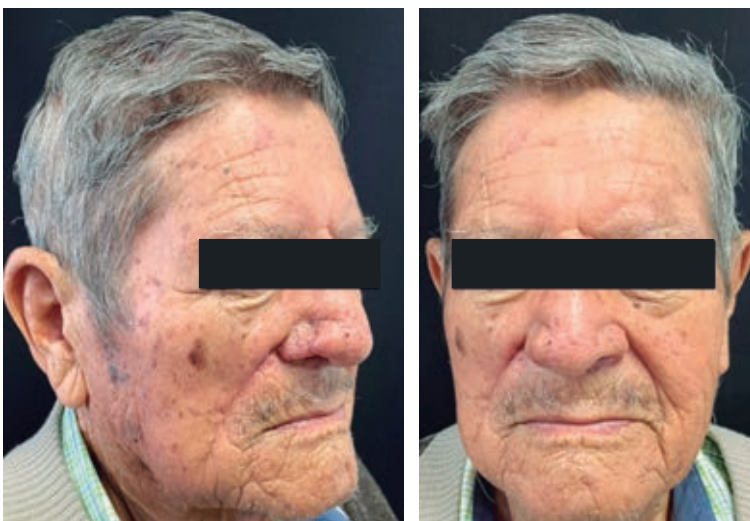

Figura 5: Resultado a las siete semanas de la cirugía.

los defectos del labio superior, mejilla e incluso para el piso de la boca, tunelizados a través de la mejilla.^{4,7-9}

El pedículo dominante es la arteria angular, rama terminal de la arteria facial, con una longitud de 1 cm y 0.5 mm de diámetro. Se localiza lateral a la comisura oral, entre los músculos orbiculares de los labios y el elevador del labio superior. La arteria angular se anastomosa con la arteria infraorbitaria y ramas de la arteria oftálmica y nasal dorsal. El pedículo menor corresponde a pequeños vasos perforantes de la arteria labial superior en la región alar. Se puede usar con pedículo distal o proximal.¹⁰

La reconstrucción alar sigue siendo uno de los aspectos más desafiantes de la cirugía plástica facial. Las consideraciones sobre los contornos complejos de la piel, el color y la textura adquieren matices únicos cuando se intenta lograr una vía aérea funcional superpuesta a un marco estructural tridimensional.¹¹

Se utiliza eficazmente en su diseño interpolado para defectos del tercio distal de la nariz (punta nasal, ala nasal y columela). La piel del pliegue nasogeniano y su tejido celular subcutáneo poseen una similitud confiable con los tejidos alares nasales. Además, de la rica vascularización subdérmica, contiene un plexo irrigado por las perforantes de la arteria nasolabial, lo cual permite reparar grandes defectos.¹²

El colgajo se debe elevar de inferior a superior en un plano subcutáneo, dejando de 1 a 2 mm de tejido celular subcutáneo distalmente y se hace progresivamente más profundo mientras se desarrolla un pedículo en sentido superior y este pedículo de grasa se crea mediante la disección perpendicular a la incisión de la piel hasta el plano por encima de la musculatura facial medial.⁷ Existen pocas desventajas reportadas en la bibliografía. La piel distal de las mejillas tiene vello y puede llevar tejido con folículos a la nariz, por lo que requiere una planificación cuidadosa y técnica quirúrgica fina. El adelgazamiento meticuloso del colgajo puede prevenir malos resultados estéticos.¹³

En este caso, se prefirió esta técnica sobre otras alternativas, como la técnica quirúrgica del colgajo paramediano de la frente, el cual

se utiliza para pacientes con grandes defectos (mayores a 1.5 cm), que involucran toda el ala nasal y las subunidades adyacentes, o múltiples defectos de la nariz. Se basa verticalmente en la arteria supratroclear, la que requiere que se realice un estudio prequirúrgico de gabinete de USG Doppler para identificar su pedículo.¹⁴

El colgajo frontal tiene varias desventajas, incluida una cicatriz inevitable y evidente en la frente, además de requerir operaciones en varias etapas que abarcan varias semanas y aumentarán la carga financiera y el estrés mental del paciente.¹⁵

En la bibliografía se reporta que el tiempo operatorio promedio para el colgajo nasogeniano es de 35 ± 10.5 min, así como un índice de reintervención quirúrgica en 20% de los pacientes, para corrección y ajuste del colgajo. Se menciona retrusión en 5.71% de los pacientes y necrosis de la punta del colgajo en 2.86%. No fueron observadas estas complicaciones en este estudio. Por último, se requiere vigilancia estrecha de la congestión temporal del colgajo en el postquirúrgico inmediato, ya que esta es la complicación más común reportada en nuestra revisión.¹⁶

Para lograr un adecuado diseño del colgajo recomendamos primero medir el tamaño potencial del defecto y su profundidad. El colgajo se diseña como un colgajo nasogeniano de base superior, inmediatamente lateral al pliegue nasogeniano, de modo que el borde medial del colgajo quede dentro del pliegue. El ancho del colgajo está diseñado para ser igual al ancho del defecto quirúrgico primario. La longitud del colgajo está diseñada para ser más larga que la longitud del defecto quirúrgico primario (medido desde el vértice del defecto nasal primario hasta la posición prediseñada del borde alar naciente), para permitir doblar el extremo distal del colgajo en el intraoperatorio sin ninguna distorsión.¹⁷

CONCLUSIÓN

El colgajo nasogeniano de interpolación es una adecuada opción quirúrgica para la reconstrucción de defectos alares de espesor total que afectan el margen alar. Cuenta con un diseño que puede alcanzar hasta dos subunidades nasales, demuestra una vascularización muy

confiable y ofrece tejido donante ideal con una adecuada combinación de color, textura y estructura de soporte adecuada sin requerir un injerto de cartílago. El colgajo se puede manipular según la profundidad del defecto. La menor morbilidad en el sitio donante y una cicatriz menos llamativa lo ha convertido en el procedimiento quirúrgico de elección para el carcinoma basocelular del ala nasal. Sin embargo, se requiere de dos tiempos quirúrgicos para realizar esta técnica.

REFERENCIAS

1. Dika E, Scarfi F, Ferracin M et al. Basal cell carcinoma, a comprehensive review. *Int J Mol Sci* 2020; 21: 5572-5573.
2. Kim DP, Kus KJB, Ruiz E. Basal cell carcinoma review. *Hematol Oncol Clin North Am* 2019; 33 (1): 13-24.
3. Nazzaro G, Benzecry V, Mattioli M et al. Sonidegib in locally advanced basal cell carcinoma, a monocentric retrospective experience and a review of published real-life data. *Cancer* 2023; 15: 3621-3634.
4. Rahpeyma A, Khajehahmadi S. The place of nasolabial flap in orofacial reconstruction, a review. *Ann Med Surg* 2016; 12: 79-87.
5. Quazi SJ, Aslam N, Saleem H et al. Surgical margin of excision in basal cell carcinoma: a systematic review of literature. *Cureus* 2020; 12: 2-10.
6. Russo F, Linares M, Iglesias ME et al. Técnicas reconstructivas de elección por unidades estéticas faciales. *Actas Dermosifiliogr* 2017; 108: 729-737.
7. Genova R, Gardner P, Oliver L et al. outcome study after nasal alar/peri-alar subunit reconstruction, comparing paramedian forehead flap to nasolabial flap. *Plast Reconstr Surg Glob Open* 2019; 7: 1-7.
8. Ercan A, Leman DE, Demiroz A. Nasolabial perforator flap, a multi-tool for reconstruction of facial units. *J Craniofac Surg* 2020; 31: 1042-1045.
9. Lane JE, Ling-Lun BH, Merritt BG. Reconstruction of large transmural nasal defects with a nasolabial turnover interpolation flap. *Dermatol Surg* 2020; 46: 899-903.
10. Palacios J, Barrera EM. Reconstrucción nasal, colgajo nasogeniano, Presentación de un caso. *Rev Medicina* 2008; 14: 67-71.
11. Leñero EB, Johanning PL. Técnicas de reconstrucción nasal tras resección de un carcinoma basocelular. *Rev CI Emed UCR* 2016; 1: 99-108.
12. Gregory S, Dibelius MD, Dean M et al. Reconstruction of cutaneous nasal defects. *Facial Plast Surg Clin N Am* 2017; 25: 409-426.
13. Chakrabarti A, Gupta DK, Gupta M et al. Versatility and reliability of islanded pedicled nasolabial flap in head and neck cancer reconstruction. *Laryngoscope*. 2020; 130 (8): 1967-1972.
14. Chuan G, Lin L, Rui J et al. Reconstruction of cutaneous nasal alar defects following melanocytic nevus resection brief clinical studies. *J Craniofac Surg* 2021; 32: 719-723.

15. Correa BJ, Weathers WM, Wolfswinkel EM et al. The forehead flap, the gold standard of nasal soft tissue reconstruction. *Semin Plast Surg* 2013; 27: 96-103.
16. Sinha V, Yadav SK, Jha SG et al. Nasolabial flap, versatile flap for basal cell carcinoma nose. *Indian J Otolaryngol Head Neck Surg* 2020; 12: 1-5.
17. Brent G, Bhojrul B, Sheehan-Dare R. Laser hair removal in alopecia areata of the scalp, a novel therapeutic approach. *Dermatol Surg* 2018; 44: 298-300.

Conflicto de intereses: los autores declaran no tener conflicto de intereses.

Correspondencia:
Dr. Luis Enrique Cortés-Gutiérrez
E-mail: cirugia.plastica01@hotmail.com