



CASO CLÍNICO

doi: 10.35366/115149



Reconstrucción de piso de boca mediante colgajo pediculado de *Latissimus dorsi* por carcinoma epidermoide

Reconstruction of the mouth floor with *Latissimus dorsi* pedicled flap due to epidermoid carcinoma

Dr. Víctor Hugo Meléndez-Flores,^{*,‡,||} Dra. Stephanie Giselle Montoya-Azpeitia,^{*,§,***}
Dr. Daniel Ochoa-Hernández^{*,||,††}

Palabras clave:

cáncer oral, base de lengua, reconstrucción, colgajo de dorsal ancho pediculado

Keywords:

oral cancer, base of tongue, reconstruction, Latissimus dorsi pedicled flap

RESUMEN

El cáncer oral es el más común de cabeza y cuello, y la sexta neoplasia maligna más frecuente en el mundo. En etapas avanzadas está indicada la cirugía radical extensa en combinación con terapia adyuvante, lo cual hace necesaria la reconstrucción. El colgajo miocutáneo de dorsal ancho puede obtenerse de forma pediculada o para transferencia libre. Con el advenimiento de la microcirugía, la técnica estándar es el colgajo libre. Sin embargo, la técnica de colgajo pediculado sigue siendo una herramienta vigente y útil debido a que presenta tasas comparables de complicaciones y éxito, con menor tiempo de estancia hospitalaria y costo. Se presenta el caso de reconstrucción con colgajo miofasciocutáneo de dorsal ancho tras cirugía ablativa extensa de cáncer de base de lengua en paciente masculino de 42 años, sometido a terapia adyuvante. Se obtuvieron buenos resultados, sin complicaciones ni recidiva hasta la fecha de seguimiento actual. La importancia del caso radica en resaltar la selección adecuada del tipo de colgajo con la finalidad de optimizar los resultados funcionales y estéticos, así como disminuir la incidencia de complicaciones y costos.

ABSTRACT

Oral cancer is the most common cancer of the head and neck, and the sixth most common malignancy in the world. In advanced stages, extensive radical surgery in combination with adjuvant therapy is indicated, making reconstruction necessary. The Latissimus dorsi myocutaneous flap can be harvested in a pedicled fashion or for free transfer. With the advent of microsurgery, the standard technique is the free flap. However, the pedicled flap technique remains a modern and useful tool because it presents comparable rates of complications and success, with shorter hospital stay and lower cost. The case of reconstruction with a Latissimus dorsi myofasciocutaneous flap after extensive ablative surgery in cancer of the base of the tongue in a 42-year-old male patient undergoing adjuvant therapy is presented. Good results were obtained, with no complications or recurrence up until the present follow-up date. The importance of the case lies in highlighting the appropriate selection of the type of flap to optimize functional and aesthetic results, as well as reducing the incidence of complications and costs.

* El trabajo se realizó en la práctica privada.

‡ Cirujano plástico certificado. Medicina Especializada Ave del Norte, Aguascalientes, México.

§ Médico residente de Cirugía Plástica y Reconstructiva.

* Cirujano oncólogo certificado.

ORCID:

|| 0009-0008-9426-8679

** 0009-0004-9615-5804

†† 0009-0008-3418-9717

Recibido: 28 enero 2024

Aceptado: 05 febrero 2024

INTRODUCCIÓN

El cáncer oral es el más común de cabeza y cuello, y la sexta neoplasia maligna más frecuente en el mundo. Tiene una incidencia anual de más de 300,000 casos. Más del 90%

corresponde a carcinomas de células escamosas o epidermoide. Tiene predominio de presentación 2:1 en el sexo masculino.¹ A menudo se diagnostica en etapa avanzada. Con respecto al cáncer de lengua, la tasa de supervivencia general a cinco años es de aproximadamente 62%.^{2,3}

Citar como: Meléndez-Flores VH, Montoya-Azpeitia SG, Ochoa-Hernández D. Reconstrucción de piso de boca mediante colgajo pediculado de *Latissimus dorsi* por carcinoma epidermoide. Cir Plast. 2024; 34 (1): 21-26. <https://dx.doi.org/10.35366/115149>



Las opciones de tratamiento para este tipo de cáncer incluyen: cirugía, quimioterapia y radiación, solas o en combinación, de acuerdo con el estadio de la enfermedad. Para etapas avanzadas (a partir de T3), la cirugía oncológica de cáncer de base de lengua puede incluir glosectomía, laringectomía y disección de cuello para extirpar ganglios linfáticos de existir infiltración. Este tipo de cirugía es muy eficaz para lograr el control local de la enfermedad y la supervivencia libre de enfermedad de las lesiones tempranas.⁴⁻⁶ Posteriormente, será necesaria la intervención reconstructiva, que tiene como objetivos primarios la recuperación de la deglución, masticación, la continencia oral, la fonación y la obliteración de defectos postablativos.^{7,8}

Los defectos compuestos del cáncer bucal postablativo son desafíos reconstructivos. El colgajo miocutáneo de dorsal ancho o colgajo miofascial es una técnica útil con muchas aplicaciones en reconstrucción de cabeza, cuello y torso.⁹ Se puede utilizar en forma pediculada o para transferencia libre de tejido y puede proporcionar una gran cantidad de tejido blando flexible que a menudo no está disponible con otro tipo de colgajos.¹⁰

En la actualidad, los colgajos libres se consideran el tratamiento de elección para la reconstrucción de cánceres orales complejos y avanzados;¹¹ son superiores en versatilidad, estética y resultados funcionales, sin embargo, el tiempo operatorio prolongado, las morbilidades de los pacientes, el costo, el alto volumen de pacientes y las limitaciones de recursos son las principales limitaciones del uso de colgajos libres.^{10,12}

Un colgajo pediculado de dorsal ancho es una buena opción reconstructiva para resecciones extensas de cáncer bucal, donde los colgajos libres no son viables, sea por recursos, infraestructura, condiciones clínicas del paciente o de los vasos receptores como secuela postradiación. Por otro lado, los colgajos pediculados no requieren ninguna experiencia microvascular, son fáciles de obtener, tienen aceptables tasas de éxito y complicaciones; además, el tiempo de estancia hospitalaria es menor, lo que se traduce en costo mucho menor en comparación con los colgajos libres.^{13,14}

La piel transferida en la reparación de defectos de cavidad oral presenta cambios graduales de naturaleza reactiva, relacionados con el grado de inflamación dérmica y la exposición al microambiente oral que ocasiona pérdida del estrato córneo y contracción de las unidades pilosebáceas, que condiciona la «mucosalización» del injerto en aspecto y color. Varía en asociación con el sexo del paciente, el tipo y sitio de los colgajos. La mucosa sana juega un papel importante en la función normal del habla y deglución, por lo que este fenómeno guarda un papel importante para restituir las funciones del paciente sometido a cirugía ablativa de cáncer de lengua.^{15,16}

CASO CLÍNICO

Se trata de hombre de 42 años, sedentario, con toxicomanías negadas y antecedentes de diabetes mellitus, hipertensión arterial sistémica y trastorno depresivo. Antecedente quirúrgico de osteosíntesis de miembro inferior por politrauma cinco años previos al evento actual. Portador de carcinoma epidermoide en base de lengua, diagnosticado mediante biopsia escisional en 2018, recibió terapia adyuvante con base en quimioterapia/radioterapia, con pobre respuesta. Valorado por oncocirugía que determinó etapa IVA por T4a, N0, M0 (de acuerdo con la AJCC 8ª edición), con posibilidad de intervención tipo glosectomía total y linfadenectomía cervical.

Se le realizó traqueostomía en el mismo evento para aseguramiento de la vía aérea

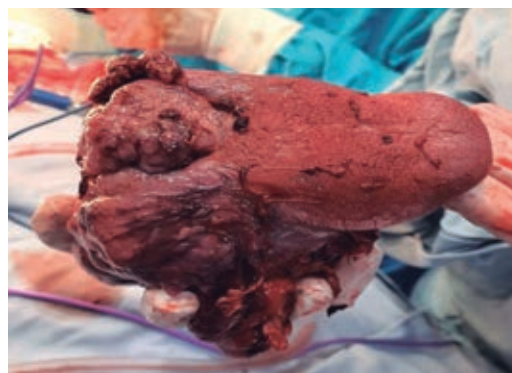


Figura 1: Bloque resecado de base de lengua y piso de boca.

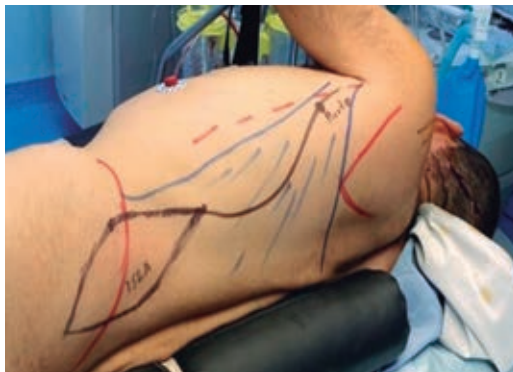

Figura 2: Marcaje de músculo dorsal ancho para obtención de colgajo miofasciocutáneo.

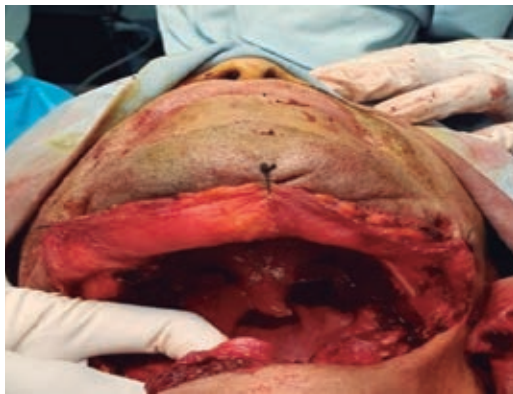

Figura 3: Transquirúrgico. Se realizó tunelización desde cuello a piso de la cavidad oral para colocar el colgajo.

transquirúrgico y en el periodo de recuperación postoperatorio. Después de la resección (*Figura 1*), se realizó reconstrucción de piso de boca mediante colgajo miofasciocutáneo pediculado de dorsal ancho, optando por dicha opción por no contar con microcirujano, estado socioeconómico del paciente para trasladarse a otra ciudad con microcirujano y morbilidad en vasos receptores tras radioterapia. El diseño del colgajo incluyó isla cutánea en la porción más distal del músculo (*Figura 2*), el uso del borde lateral del mismo y su paso subclavicular, logrando con esto oclusión del piso de la boca (*Figuras 3 a 5*). No hubo complicaciones transoperatorias. Permaneció hospitalizado cuatro días y fue egresado con adecuada tolerancia oral.

En su seguimiento constatamos una buena evolución, se retiraron los drenajes de área donadora y de disección cervical por disminución del gasto. Durante la cuarta semana del postoperatorio se retiró la traqueostomía por oncocirugía. Se dio seguimiento con terapia de lenguaje para apoyo en deglución y fonación, misma que es gutural. Después de seis semanas, presentó esfacelo de isla cutánea con desprendimiento espontáneo y se apreció mucosalización del tejido subcutáneo; sin embargo, siguió presentando continencia bucal y no hubo compromiso en la deglución. En la actualidad (enero 2024), el paciente está vivo, con objetivos primarios de cirugía reconstructiva logrados, sin signos de recurrencia aparentes en estudios de imagen recientes (*Figuras 6 y 7*).

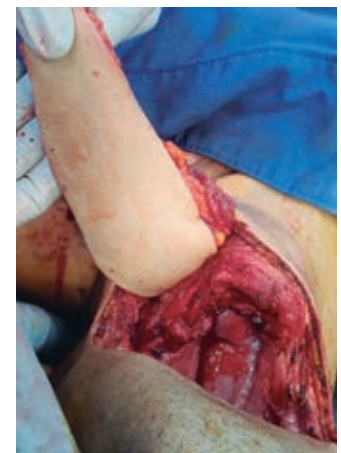

Figura 4:

Transquirúrgico.
Se colocó
colgajo
miofasciocutáneo
de dorsal ancho
desde cuello a
la cavidad oral.

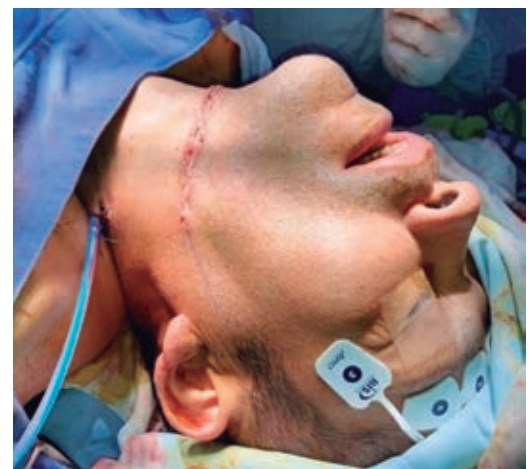

Figura 5: Vista de cuello en el postoperatorio inmediato.

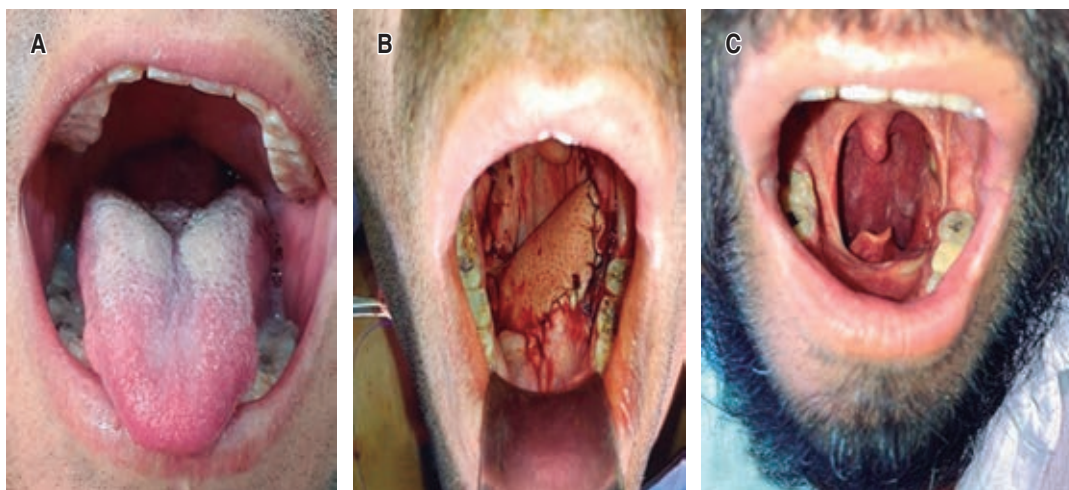


Figura 6: Serie de imágenes que representan la evolución del paciente desde: **A)** Preoperatorio. **B)** Postoperatorio inmediato de la colocación del colgajo pediculado de dorsal ancho. **C)** Seguimiento a dos meses donde se muestra el fenómeno de mucosalización.

DISCUSIÓN

El empleo de colgajos pediculados miofasiocutáneos de dorsal ancho representa una técnica útil para la reconstrucción después de cirugías oncológicas radicales, que permiten la restitución de funciones y la restauración anatómica del paciente. Además de dar un resultado estético favorable que permite al paciente reincorporarse a su vida cotidiana. A pesar de que los colgajos pediculados no se consideran hoy en día como el tratamiento de elección, presentan ventajas -en comparación con los colgajos libres- que los mantienen vigentes como procedimientos de gran utilidad.¹⁴

Al tomar como referencia la literatura más reciente sobre el reporte de tasas de éxito y complicaciones entre poblaciones sometidas tanto a reconstrucción con colgajos libres como pediculados, los resultados mostrados son comparables. En un estudio publicado en 2023 por Sittitrai y colaboradores, se evaluaron 171 pacientes diagnosticados con carcinoma de cavidad oral y fueron tratados con cirugía reconstructiva posterior a ablación. Se dividieron en dos grupos: los que se sometieron a cirugía de colgajo pediculado y los que se les realizó el colgajo libre. Se consideró a pacientes sometidos a cirugía radical, resección amplia de cuello

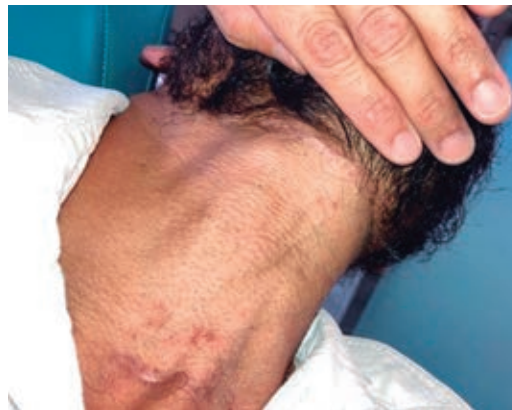

Figura 7: Resultado funcional y estético de cuello en el periodo de seguimiento postoperatorio a dos meses.

y uso o no de terapia adyuvante. Los resultados mostraron que no hubo diferencia significativa en las tasas de complicación entre ambos grupos. La duración de estancia hospitalaria fue significativamente menor en el grupo de colgajo pediculado (20 vs 31 días, respectivamente, $p < 0.0001$). Los costos fueron significativamente menores en el grupo de colgajo pediculado (4,360 vs 7,935 dólares estadounidenses, $p < 0.0001$). En cuanto a los resultados funcionales, la mayoría de los pacientes en ambos grupos tuvieron excelentes resultados, los cuales fueron equiparables.¹⁷

Otras fuentes coinciden con el estudio previo al evaluar variables como el tiempo de estancia hospitalaria, costos y equipamiento, siendo menores en el grupo de colgajos pediculados versus libres. Otra ventaja de los colgajos pediculados es la posibilidad de aplicarse en pacientes de edad avanzada, con morbilidades, compromiso vascular o linfático o necesidad de tratamiento adyuvante, que en cambio representaría riesgo de pérdida del colgajo libre. Además, éstos no requieren necesidad de entrenamiento microquirúrgico.¹⁸

La selección adecuada del colgajo es importante para optimizar los resultados estéticos y funcionales, así como reducir la incidencia de complicaciones, el tiempo de estancia hospitalaria y los costos. A la hora de elegir, se ha de tomar en cuenta la naturaleza del defecto postquirúrgico como el tamaño, localización y profundidad, objetivos de la reconstrucción, la necesidad de terapia adyuvante por aumento en la posibilidad de fibrosis, así como las condiciones y antecedentes clínicos del paciente. Los colgajos de músculo dorsal ancho son útiles debido a su extensión, ya que pueden abarcar hasta 40 cm; tienen un gran arco de rotación que permite cubrir defectos incluso hasta el área orbitocraneal, incluyendo la región supraorbitaria y parte central de la región facial superior. El sitio donante puede ser cerrado de forma primaria. Asimismo, su pedículo vascular (la arteria toracodorsal, arteria terminal del sistema subcapsular) no tiene circulación desde el cuello, por lo que no se ve afectada por disecciones de cuello previas y/o radiación. Su principal inconveniente es la necesidad de cambiar al paciente de posición supina a decúbito lateral durante la toma del injerto, lo que hace al procedimiento tedioso y tardado.¹⁹

En cuanto al proceso de seguimiento postoperatorio, hemos tenido a la fecha excelentes resultados, libres de complicaciones y recurrencia. Este caso es un ejemplo que incluso tras procedimientos radicales oncológicos y la necesidad de terapias adyuvantes agresivas, los pacientes pueden volver a incorporarse a sus actividades, ser productivos y vivir después de vencer el cáncer.

REFERENCIAS

1. Ferlay J, Soerjomataram I, Dikshit R, Eser S, Mathers C, Rebelo M et al. Cancer incidence and mortality worldwide: sources, methods and major patterns in GLOBOCAN 2012. *Int J Cancer* 2015; 136 (5): E359-86.
2. Kachuri L, De P, Ellison LF, Semenciw R. Cancer incidence, mortality and survival trends in Canada, 1970-2007. *Chronic Dis Inj Can* 2013; 33 (2): 69-80.
3. Torres-Rosas R, Torres-Gómez N, Hernández-Juárez J, Pérez-Cervera Y, Hernández-Antonio A, Argueta-Figueroa L. Epidemiología reportada de cáncer de labio, cavidad oral y orofaringe en México. *Rev Med Inst Mex Seguro Soc* 2020; 58 (4): 494-507.
4. Gourin CG, Johnson JT. Surgical treatment of squamous cell carcinoma of the base of tongue. *Head Neck* 2001; 23 (8): 653-660.
5. Barbosa JF, de Bertelli AP. Surgical treatment of cancer of the base of the tongue. A new technique. *Arch Otolaryngol* 1967; 86 (6): 666-672.
6. Jones AS, Rafferty M, Fenton JE, Jones TM, Husband DJ. Treatment of squamous cell carcinoma of the tongue base: irradiation, surgery, or palliation? *Ann Otol Rhinol Laryngol* 2007; 116 (2): 92-99.
7. Zhonghua Kou Qiang Yi Xue Za Zhi. Expert consensus on surgical treatment of tongue squamous cell carcinoma. *Chin J Dent Res*. 2022; 57 (8): 836-848.
8. O'Neill JP, Hughes JP, Manning KP, Fenton JE. Controversies in the management of tongue base cancer. *Ir J Med Sci* 2009; 178 (1): 1-5.
9. Cattalani L, Spotti A, Pedrazzi G, Arcuri MF, Gussago F, Polotto S. *Latissimus dorsi* myocutaneous flap in immediate reconstruction after salvage mastectomy post-lumpectomy and radiation therapy. *Plast Reconstr Surg Glob Open* 2019; 7 (7): 2296.
10. Etzkorn JR, Zito PM, Council M. Advancement flaps. [Updated 2023 Mar 7]. In: StatPearls [Internet]. Treasure Island (FL): StatPearls Publishing; 2023 Jan. Available in: <https://www.ncbi.nlm.nih.gov/books/NBK431081>
11. Hurvitz KA, Kobayashi M, Evans GR. Current options in head and neck reconstruction. *Plast Reconstr Surg* 2006; 118 (5): 122-133.
12. Suh JD, Sercarz JA, Abemayor E et al. Analysis of outcome and complications in 400 cases of microvascular head and neck reconstruction. *Arch Otolaryngol Head Neck Surg* 2004; 130 (8): 962-966.
13. Uzun H, Bitik O, Ersoy US, Bilginer B, Aksu AE. Comparison of musculocutaneous and fasciocutaneous free flaps for the reconstruction of the extensive composite scalp and cranium defects. *J Craniofac Surg* 2018; 29 (7): 1947-1951.
14. McCrory AL, Magnuson JS. Free tissue transfer versus pedicled flap in head and neck reconstruction. *Laryngoscope* 2002; 112: 161-165.
15. Chen X, Li Y, Zhou Z et al. Clinical and histological features of intraoral flap and a preliminary study of DNA methylation of mucosalization. *Indian J Surg* 2020; 82: 559-565.
16. Shibahara T, Noma H, Takeda E, Hashimoto S. Morphologic changes in forearm flaps of the oral cavity. *J Oral Maxillofac Surg* 2000; 58: 495-499.

17. Pichit Sittitrai, Donyarat Ruenmarkkaew, Hanpon Klibngern. Pedicled flaps versus free flaps for oral cavity cancer reconstruction: a comparison of complications, hospital costs, and functional outcomes. *Int Arch Otorhinolaryngol* 2023; 27 (1): e32-e42.
18. Chakrabarti S, Panuganti A, Gupta M, Ghosh A, Bhukar S, Choubey T, Mishra A, Sharma SS. Pedicled *Latissimus Dorsi* myocutaneous flap-an effective reconstructive option for extensive buccal cancer resection in resource constrained and salvage settings. *Indian J Surg Oncol* 2020; 11 (3): 462-468.
19. Aladimi MT, Han B, Li C, Helal H, Gao Z, Li L. Factors to consider when deciding on the type of free-flap

reconstruction of head and neck soft tissue defects. *ORL J Otorhinolaryngol Relat Spec* 2017; 79 (4): 230-238.

Conflicto de intereses: los autores declaran no tener conflicto de intereses.

Correspondencia:

Dr. Víctor Hugo Meléndez-Flores

E-mail: victorhmelendez@gmail.com