

## Valvuloplastia aórtica percutánea y angioplastia coronaria en paciente nonagenario con síndrome coronario agudo sin elevación del segmento ST

Dr.C. Julio C. Echarte Martínez<sup>1</sup>, Dr. Emilio Alfonso Rodríguez<sup>1</sup>, Dra. Sheila Hechavarría Pouymiró<sup>2</sup>, Dr. Reynol Calderín Pino<sup>1</sup>, Dra. Annerys Martínez Carrillo<sup>3</sup>, Dra. Yudmila R. Borges Moreno<sup>3</sup>, Lic. Olema Martínez Villalonga<sup>1</sup> y Dr. Julio C. Echarte Morales<sup>4</sup>

<sup>1</sup> Servicio de Hemodinámica y Cardiología Intervencionista, Instituto de Cardiología y Cirugía Cardiovascular. La Habana, Cuba.

<sup>2</sup> Departamento de Ecocardiografía, Instituto de Cardiología y Cirugía Cardiovascular. La Habana, Cuba.

<sup>3</sup> Servicio de Coronario Intermedio, Instituto de Cardiología y Cirugía Cardiovascular. La Habana, Cuba.

<sup>4</sup> Servicio de Cardiología, Complejo Asistencial Universitario de León. León, España.

Full English text of this article is also available

### INFORMACIÓN DEL ARTÍCULO

Recibido: 9 de julio de 2021

Aceptado: 24 de septiembre de 2021

Online: 23 de noviembre de 2021

### Conflicto de intereses

Los autores declaran que no existen conflictos de intereses.

### Imágenes

Las imágenes ecocardiográficas y angiográficas se muestran con el consentimiento del paciente.

### Abreviaturas

**ACIP:** angioplastia coronaria transluminal percutánea

**TAVI:** implante percutáneo de válvula aórtica (siglas en inglés)

✉ S Hechavarría Pouymiró

ICCCV

Calle 17 N° 702, Vedado

Plaza de la Revolución CP 10400

La Habana, Cuba.

Correo electrónico:

sheila.hechavarría@infomed.sld.cu

### RESUMEN

La estenosis aórtica grave representa un importante problema de salud y su origen degenerativo es la causa más frecuente en pacientes adultos. El proceso aterosclerótico comienza en el anillo aórtico e invade los senos de Valsalva y las comisuras, lo que restringe la apertura valvular. El tratamiento más habitual en la actualidad, en pacientes seleccionados, es la implantación de una prótesis valvular por vía percutánea; pero no todos los sistemas de salud pueden afrontar económicamente esa posibilidad. En este artículo se presenta el caso de hombre de 94 años de edad con antecedentes de cardiopatía isquémica crónica más esta enfermedad valvular, en quien se realizó angioplastia de coronaria derecha (por lesión ulcerada *de novo* de 70% en segmento medio) y valvuloplastia aórtica con balón\*.

**Palabras clave:** Estenosis valvular aórtica, Valvuloplastia con balón, Enfermedad arterial coronaria, Angioplastia coronaria transluminal percutánea, Anciano

### ***Percutaneous balloon aortic valvuloplasty and coronary angioplasty in a nonagenarian patient with non-ST-segment elevation acute coronary syndrome***

### ABSTRACT

Severe aortic stenosis represents a major health problem. Its degenerative origin is the most common cause in adult patients. The atherosclerotic process begins in the aortic annulus and invades the sinuses of Valsalva and commissures, restricting valvular opening. The most common treatment at present, in selected patients, is the transcatheter aortic valve implantation; but not all health systems can afford this possibility. This article presents the case of a 94-year-old man with a history of chronic ischemic heart disease plus this valve disease, who underwent right coronary angioplasty (due to a 70% *de novo* ulcerated lesion in the middle segment) and balloon aortic valvuloplasty.

**Keywords:** Aortic valve stenosis, Balloon valvuloplasty, Coronary artery disease, Percutaneous transluminal coronary angioplasty, Aged

## INTRODUCCIÓN

La estenosis valvular aórtica degenerativa es frecuente en pacientes ancianos. El proceso aterosclerótico comienza en el anillo aórtico e invade los senos de Valsalva y las comisuras, lo que restringe su apertura. La fisiopatología de la aterosclerosis valvular es muy similar a la observada en las arterias coronarias: inflamación, infiltración, cicatrización y calcificación<sup>1</sup>.

En los pacientes añosos, en los que existe enfermedad coronaria asociada y presentan mayor grado de calcificación, la degeneración valvular progresa con mayor rapidez<sup>2</sup>. Tal es el caso del paciente que se presenta: nonagenario, con enfermedad arterial coronaria de tres vasos y estenosis aórtica grave, para evaluar conducta terapéutica a seguir.

Dos aspectos clave para la elección del procedimiento son: a) la toma de decisión conjunta por parte de un equipo médico integrado por cardiólogos clínicos, hemodinamistas, cirujanos cardiovasculares y especialistas en diagnóstico por imágenes cardiovasculares, y b) llevar a cabo el procedimiento en un centro con cirugía cardíaca. En el paciente que se presenta, se decidió realizar angioplastia coronaria con implantación de *stent* metálico convencional y valvuloplastia aórtica con balón\*. Ambos se realizaron con éxito y sin complicaciones.

## CASO CLÍNICO

Varón de 94 años de edad, con antecedentes de cardiopatía isquémica, revascularizado mediante angioplastia coronaria transluminal percutánea (ACTP)

con implantación de *stent* en arteria descendente anterior (2002) y en coronaria derecha (2008), con bypass ilio-femoral derecho (1976) y bronquiectasia; que en esta ocasión acudió a Urgencias por presentar dolor precordial opresivo, sin irradiación, desencadenado a los mínimos esfuerzos, que fue aumentando en frecuencia y duración, y aliviaba con la utilización de nitroglicerina sublingual.

Al examen físico se observó un paciente longilíneo, orientado en tiempo, espacio y persona, con lenguaje claro y coherente, y facies y marcha no característicos de proceso patológico. Se auscultaron unos ruidos cardíacos rítmicos, con soplo sistólico eyectivo III/VI en foco aórtico principal y accesorio, irradiado a cuello. Frecuencia cardíaca de 84 latidos por minuto y tensión arterial, 110/80 mmHg. El murmullo vesicular era normal y no existían estertores ni edema en miembros inferiores.

Tras las pruebas complementarias realizadas (**Tabla**) se decidió su ingreso para estudio y tratamiento.

### Discusión del caso

Paciente nonagenario con antecedentes de enfermedad arterial coronaria demostrada, que ingresó por angina de empeoramiento progresivo y tenía, además, estenosis valvular aórtica grave (**Figura 1A**) y aorta en porcelana. En la coronariografía se demostró una lesión ulcerada, *de novo*, en segmento medio de la coronaria derecha, con estenosis de 70% (**Figura 2A**). ¿Qué hacer?

Ante la presencia de un alto riesgo quirúrgico (EuroScore II 9,2%) y la imposibilidad —por ausencia en Cuba— de implantar una válvula aórtica por vía percutánea (TAVI), se propuso la realización, previo

**Tabla.** Resultados más relevantes encontrados en los exámenes diagnósticos realizados.

Examen	Resultado
Hemograma y hemoquímica	Leucocitos $10,8 \times 10^9/L$ , creatinina 108 mmol/L, filtrado glomerular 59,7 ml/min/m <sup>2</sup> .
Electrocardiograma	Ritmo sinusal, PR 200 ms, eje eléctrico 0°, punto J elevado en precordiales, sin signos de isquemia miocárdica aguda y extrasístoles ventriculares aislados.
Ecocardiograma transtorácico	Ventrículo izquierdo de tamaño normal, con hipertrofia concéntrica moderada, fracción de eyección normal (60%) y ausencia de alteraciones de la motilidad regional. Aurícula izquierda moderadamente dilatada. Cavidades derechas de diámetros normales. Válvula aórtica y aorta ascendente intensamente calcificadas (aparentemente «en porcelana»). Anillo valvular 22 mm. Velocidad máxima 4,6 m/s, gradientes máximo y medio de 75,6 y 46,5 mmHg, respectivamente; y área valvular aórtica de 0,62 cm <sup>2</sup> ( <b>Figura 1A</b> ).
Coronariografía	<i>Stent</i> previamente implantado en descendente anterior permeable. Estenosis grave, <i>de novo</i> , de 70% (placa ulcerada) en segmento medio de coronaria derecha ( <b>Figura 2A</b> ).
Pruebas COVID-19	Negativas

consentimiento informado del paciente, de ACTP a la coronaria derecha y valvuloplastia aórtica con balón en el mismo procedimiento.

### Técnica y procedimiento

Tras la administración de 10000 unidades de heparina sódica, a través de un catéter guía JR4 de 6F —por vía femoral derecha— se pasó guía de ACTP de 0,014 pulgadas hasta la porción distal de la coronaria derecha. Se predilató con balón Fairway de 3,5×15 mm y se implantó un stent metálico convencional de 3,5×28 mm, a 16 atmósferas, con buen resultado angiográfico (**Figura 2B**).

Posteriormente se canalizaron la arteria femoral izquierda, para la valvuloplastia, y la vena femoral derecha para la colocación del electrodo de marcapasos en el ventrículo derecho. La arteria femoral de ese mismo lado, empleada para la ACTP, se utilizó para monitorizar las presiones.

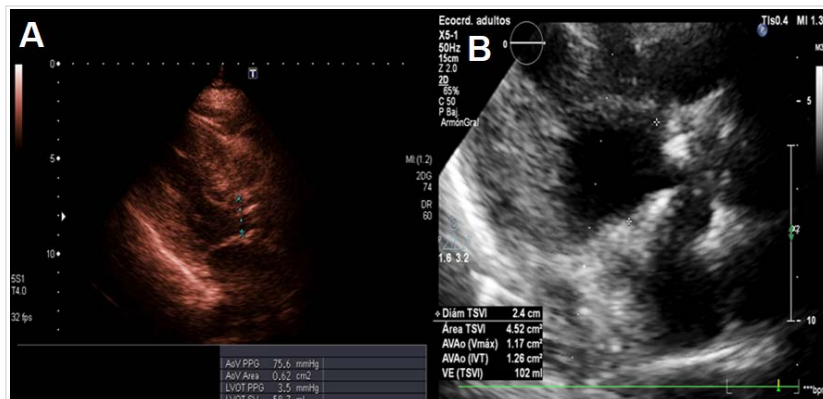
Se midieron los gradientes de presión transvalvular aórtico (pico/medio de 84/48 mmHg) y se efectuaron un total de 5 inflados (**Figura 3**), con balón Tyshak de 20 mm de diámetro (Numed Cardiac Diagnostics, Sheffield, Reino Unido). Cada uno de ellos precedido por sobreestimulación del marcapasos, hasta obtener presiones en aorta por debajo de 60 mmHg, con desinflado inmediato e intervalos de 3 minutos entre cada inflado.

Los gradientes (pico/medio) se redujeron a 45/24 mmHg y la angiocardiógrafía en raíz de aorta (oblicua anterior izquierda a 45 grados) demostró la ausencia de insuficiencia valvular aórtica significativa.

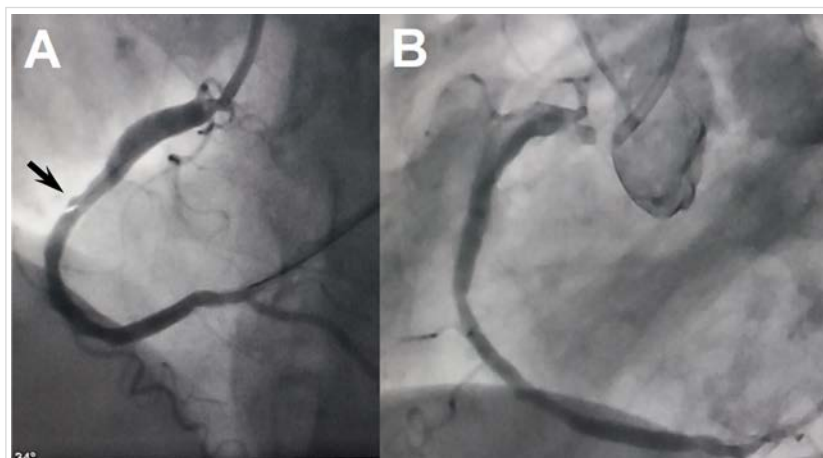
El ecocardiograma transtorácico, inmediatamente posterior al procedimiento, informó una válvula aórtica muy calcificada, con apertura de la sigmoidea coronaria derecha, insuficiencia aórtica ligera y gradientes —pico y medio— de 36 y 22 mmHg, respectivamente.

Se antagonizó la heparina con 20 mg de protamina endovenosa, se comprimieron manualmente los accesos vasculares y se dio por terminado el procedimiento, que transcurrió con éxito y sin complicaciones.

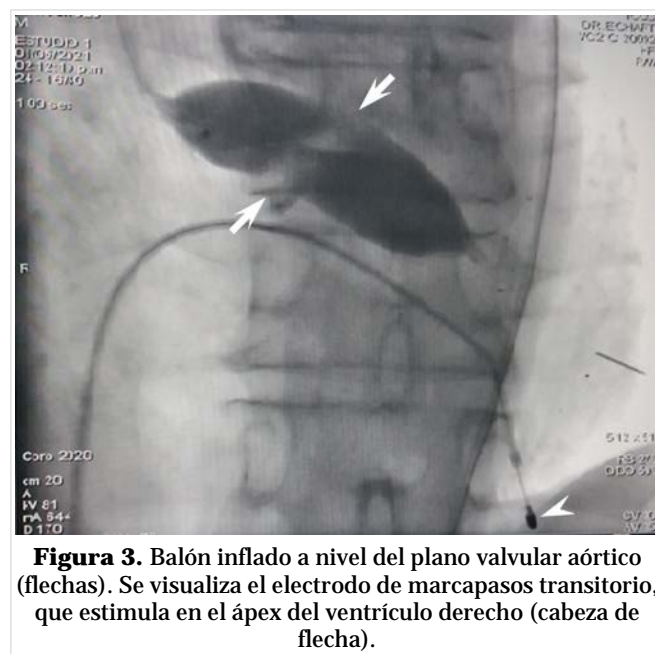
Durante su evolución, el paciente presentó difi-



**Figura 1.** Ecocardiograma transtorácico que muestra las áreas valvulares aórticas, obtenidas por ecuación de continuidad, antes (A) y después (B) de la valvuloplastia.



**Figura 2.** A. Lesión ulcerada en el segmento medio de la coronaria derecha (flecha). B. Resultado angiográfico posterior a la implantación del stent.



**Figura 3.** Balón inflado a nivel del plano valvular aórtico (flechas). Se visualiza el electrodo de marcapasos transitorio, que estimula en el ápex del ventrículo derecho (cabeza de flecha).

cultad para la micción, por lo que se colocó una sonda vesical. Al egreso, 6 días después del procedimiento, se encontraba asintomático desde el punto de vista cardiovascular.

## COMENTARIO

El paciente clasificó como una estenosis aórtica grave (área valvular  $< 1 \text{ cm}^2$ ) con gradientes altos (medio  $> 40 \text{ mmHg}$ ) y fracción de eyección ventricular izquierda normal ( $> 55\%$ ). Con el procedimiento realizado se logró un incremento del área valvular aórtica de 0,62 a 1,26  $\text{cm}^2$  (más del doble, **Figura 1B**) y una reducción de los gradientes —por ecocardiografía y por medición directa—cercanos a la mitad.

El reemplazo valvular quirúrgico continúa siendo el tratamiento de elección, se ha observado que un 30% de los pacientes que tienen indicación, no lo reciben por motivos vinculados a la edad avanzada, al deterioro de su capacidad funcional o a la presencia de comorbilidades que aumentan excesivamente el riesgo quirúrgico<sup>3-6</sup>.

La fragilidad se refiere a aspectos clínicos del paciente, relacionados con el exceso de comorbilidades y un mal estado general<sup>3</sup>. Los que tienen gran fragilidad (pacientes postrados o con demencias avanzadas), según los cuestionarios y escalas existentes, no tienen indicación para realizarles este tipo de procedimientos, debido a que estos no cambiarían su situación<sup>3,7</sup>.

El concepto de inutilidad del procedimiento se refiere a que existe una clasificación de los enfermos en riesgo bajo e intermedio, en quienes el tratamiento quirúrgico sigue siendo lo habitual; los de riesgo elevado, donde la cirugía y el implante percutáneo son similares; los inoperables, donde el tratamiento percutáneo es superior y debe ser considerado la primera opción; y los de riesgo extremo, en los cuales, debido a comorbilidades o a una expectativa de vida inferior a un año, no se modificará el pronóstico<sup>7,8</sup>.

La esperanza de vida al nacer de los cubanos, estimada para el período 2011-2013 fue de 78,45 años para ambos sexos (76,50 años para los hombres y 80,45 para las mujeres)<sup>9</sup>. En 2017, Cuba tenía una población de 2153 personas de 100 o más años de edad y, al menos, 3 de ellas tenían entre 113 y 115 años<sup>10</sup>. El paciente que se presenta, a pesar de ser un nonagenario, mantiene su autonomía, tiene una vida social adecuada y no presenta síndrome de fragilidad.

En los últimos años ha resurgido la valvuloplastia

aórtica con balón, como una medida paliativa o como puente a un tratamiento más definitivo, ya sea endovascular o quirúrgico, sobre todo en enfermos con una mala situación clínica o hemodinámica, en los cuales se quiere lograr estabilidad antes de realizar otra intervención, o en aquellos pacientes sintomáticos que requieren una cirugía no cardíaca mayor urgente<sup>8</sup>. Sin embargo, en otros constituye la única opción posible, como es el caso del paciente que se presenta; al no contar con la posibilidad de TAVI, que actualmente se considera indicación IA en pacientes con estenosis valvular aórtica de edad avanzada ( $\geq 75$  años) o con alto riesgo quirúrgico (EuroSCORE II  $> 8\%$ )<sup>8</sup>.

Son varios los mecanismos por los cuales la valvuloplastia aórtica con balón incrementa el área valvular y se relacionan con la causa de la estenosis. En pacientes con estenosis valvular aórtica calcificada degenerativa, el mecanismo principal es la fractura de los depósitos de calcio en las valvas, y en la de origen reumático es la separación comisural y el estiramiento del aparato valvular en las comisuras no fusionadas<sup>7,11</sup>.

Entre las complicaciones de este procedimiento se encuentran el taponamiento cardíaco por perforación miocárdica, accidente vascular encefálico, bloqueo aurículo-ventricular completo, insuficiencia aórtica grave y muerte<sup>12,13</sup>.

La combinación de ACTP y valvuloplastia aórtica con balón en un mismo procedimiento es una asociación terapéutica que no se había realizado previamente en Cuba. Al momento de escribir este artículo, el paciente se encontraba asintomático, en seguimiento por consulta externa.

## Nota del Editor

\* **Balón**, es la traducción inadecuada del término inglés *balloon*. En el DRAE aparecen **varias acepciones** de este término, la más común es la referida a pelota grande, usada en juegos o con fines terapéuticos, que nada tiene que ver con *balloon* (**globo**). Tampoco es un recipiente para contener gases, pues en Cardiología Intervencionista no es gas lo que se utiliza para hincharlo. La traducción más correcta sería **globo**. No obstante, CorSalud ha decidido aceptar balón debido a su alta frecuencia de uso y al reconocimiento extendido de ese nombre para el dispositivo en cuestión.

## BIBLIOGRAFÍA

1. Akahori H, Tsujino T, Masuyama T, Ishihara M.

- Mechanisms of aortic stenosis. *J Cardiol*. 2018; 71(3):215-20. [DOI]
2. de Oliveira Sá MP, Cavalcanti LR, Perazzo ÁM, Gomes RA, Clavel MA, Pibarot P, *et al*. Calcific aortic valve stenosis and atherosclerotic calcification. *Curr Atheroscler Rep* [Internet]. 2020 [citado 26 Jun 2021];22(2):2. [DOI]
  3. Díez-Villanueva P, Arizá-Solé A, Vidán MT, Bonanad C, Formiga F, Sanchis J, *et al*. Recomendaciones de la Sección de Cardiología Geriátrica de la Sociedad Española de Cardiología para la valoración de la fragilidad en el anciano con cardiopatía. *Rev Esp Cardiol*. 2019;72(1):63-71. [DOI]
  4. Khanji MY, Ricci F, Galusko V, Sekar B, Chahal CAA, Ceriello L, Gallina S, Kennon S, Awad WI, Ionescu A. Management of aortic stenosis: A systematic review of clinical practice guidelines and recommendations. *Eur Heart J Qual Care Clin Outcomes*. 2021;7(4):340-53. [DOI]
  5. Pepe M, Larosa C, Rosa I, Biondi-Zoccai G, Nestola PL, Di Cillo O, *et al*. Degenerative severe aortic stenosis and concomitant coronary artery disease: What is changing in the era of the "Transcatheter Revolution"? *Curr Atheroscler Rep* [Internet]. 2020 [citado 30 Jun 2021];22(5):17. Disponible en: <https://doi.org/10.1007/s11883-020-0835-1>
  6. Boskovski MT, Gleason TG. Current therapeutic options in aortic stenosis. *Circ Res*. 2021;128(9):1398-417. [DOI]
  7. Lax J, Stutzbach P, Beck M, Martín Perea F, Cianciulli T, Grancelli H, *et al*. Consenso de valvulopatías. *Rev Argent Cardiol*. 2015;83(Supl 2):1-104.
  8. Vahanian A, Beyersdorf F, Praz F, Milojevic M, Baldus S, Bauersachs J, *et al*. 2021 ESC/EACTS Guidelines for the management of valvular heart disease: Developed by the Task Force for the management of valvular heart disease of the European Society of Cardiology (ESC) and the European Association for Cardio-Thoracic Surgery (EACTS). *Eur Heart J*. 2022;43(7):561-632. [DOI]
  9. Ministerio de Salud Pública. Anuario Estadístico de Salud 2019. La Habana: Dirección de Registros Médicos y Estadísticas de Salud; 2020.
  10. Riquenes CutiÓ O, Domínguez Cruz AM, Infante Vigil-Escalera A. Cuba, ¿una zona azul? *Juventud Rebelde*. 30 May 2017. Disponible en: <https://www.juventudrebelde.cu/cuba/2017-05-30/cuba-una-zona-azul>
  11. Konishi A, Iwasaki M, Omori T, Shinke T. The effect of multiple-inflation balloon aortic valvuloplasty. *Heart Vessels*. 2020;35(11):1557-62. [DOI]
  12. Williams T, Hildick-Smith DJ. Balloon aortic valvuloplasty: indications, patient eligibility, technique and contemporary outcomes. *Heart*. 2020; 106(14):1102-10. [DOI]
  13. Alkhouli M, Zack CJ, Sarraf M, Bashir R, Nishimura RA, Eleid MF, *et al*. Morbidity and mortality associated with balloon aortic valvuloplasty: A national perspective. *Circ Cardiovasc Interv* [Internet]. 2017 [citado 4 Jul 2021];10(5):e004481. Disponible en: <https://doi.org/10.1161/circinterventions.116.004481>