

Diverticulitis del lado derecho, diagnóstico diferencial de apendicitis complicada. Presentación de caso clínico

Right side diverticulitis, differential diagnosis of complicated appendicitis. Clinical case

Juan de Dios Díaz-Rosales,* Cecilio R Salva,** Irving Velázquez-Meraz***

Palabras clave:

Divertículo, diverticulitis, apendicitis, dolor abdominal, abdomen agudo.

Keywords:

Diverticulum, diverticulitis, appendicitis, abdominal pain, abdomen acute.

RESUMEN

Se presenta el caso de una paciente de 23 años de edad, con un cuadro de dolor abdominal sugerente de apendicitis aguda. La paciente fue sometida a una intervención quirúrgica de urgencia encontrando una masa inflamatoria en el ciego, secundaria a un divertículo perforado localizado en el borde antimesentérico al mismo nivel de la válvula ileocecal. Se realizó la resección del área afectada. El estudio histopatológico de la pieza reveló un divertículo con inflamación crónica y en estado de agudización. El objetivo del presente caso clínico es referir que esta patología es fácilmente confundida con diagnósticos comunes.

ABSTRACT

A female patient who had emergency surgery for presumed appendicitis, is presented. During surgery, appendicitis was discarded and suspected diagnosis of cecal diverticulitis with a perforated phlegmon was done, an ileocecal resection was performed. Histopathological analysis confirmed a diverticulum with chronic inflammation and acute exacerbation. The objective of this paper is present this case that could mimic common diagnosis.

INTRODUCCIÓN

La diverticulitis de lado derecho es una entidad poco frecuente en occidente, abarca de 1 a 3.6% del total de los casos de enfermedad diverticular.¹ Aproximadamente 80% de los divertículos de lado derecho se localizan en la cara anterior del ciego, próximos a la válvula ileocecal, y por lo regular son asintomáticos.² Debido a la baja incidencia y a su localización, el diagnóstico de esta entidad es complejo. A pesar de la sensibilidad y especificidad del ultrasonido y la tomografía, dos de cada tres pacientes con diverticulitis de lado derecho son operados (algunas veces de manera innecesaria) bajo el diagnóstico presuntivo de apendicitis.³

El objetivo de este artículo es describir el caso de una paciente que mostró un cuadro clínico sugerente de apendicitis complicada, cuyo hallazgo transoperatorio fue una diverticulitis complicada del lado derecho.

PRESENTACIÓN DEL CASO CLÍNICO

Mujer de 23 años, sin antecedentes personales o familiares de importancia. Se presentó al servicio de urgencias con dolor abdominal de 20 horas de evolución, inicialmente en epigastrio con posterior irradiación a fosa iliaca derecha, con intensidad inicial 8/10 (escala visual análoga) y progresivo hasta volverse incapacitante 10/10, con irradiación a ambos cuadrantes inferiores y pelvis, exacerbándose con los cambios de posición y a la maniobra de Valsalva. También presentó escalofríos, diaforesis, náusea sin vómito, astenia, adinamia, y anorexia.

A la exploración física, con tensión arterial de 115/70 mmHg, frecuencia respiratoria 21 por minuto, frecuencia cardiaca de 110 por minuto y temperatura de 38 °C. Se encontró abdomen plano, rígido, con peristalsis disminuida, dolor en área periumbilical y cuadrante inferior derecho, con una tumoración palpable

* Cirujano General, Maestro en Ciencias de la Salud. Departamento de Ciencias Médicas, Universidad Autónoma de Ciudad Juárez.

** Residente de primer año. Servicio de Cirugía General del Hospital General de Zona Núm. 6, Instituto Mexicano del Seguro Social.

*** Anatomopatólogo. Servicio de Patología del Hospital General de Zona Núm. 6, Instituto Mexicano del Seguro Social.

Recibido: 27/08/2018

Aceptado: 24/04/2019

en la misma área. Signo de Rovsing positivo, signo de Dunphy positivo, y puño-talo percusión positivo. Laboratorios con leucocitosis de 17,000 por mm^3 y neutrofilia de 75%, el resto dentro de parámetros normales. Se obtuvo un puntaje de Alvarado de 10 puntos.

Se realizó un diagnóstico clínico de apendicitis complicada y la paciente pasó a quirófano para apendicectomía. Se hizo incisión de Mcburney, detectándose un apéndice cecal ligeramente edematizado con un fecalito en su interior, se realizó apendicectomía incidental, ligando el meso-apéndice y la base apendicular, seccionando ambos y extrayendo la pieza quirúrgica. Se encontró un plastrón en la unión del ciego con el colon ascendente, a nivel del borde antimesentérico. El área afectada tenía salida de material purulento a la digitopresión, por esta razón se considera la resección del segmento afectado (ciego y un segmento de 5 cm de íleon distal), cerrando el cabo distal en Hartmann (en dos planos con poliglactina 910) y exteriorizando una ileostomía terminal. Dicho segmento correspondía clínicamente a un divertículo de ciego perforado con clasificación Hinchey II-III (Figura 1).

El reporte de patología confirmó el diagnóstico de divertículo de 1×0.5 cm con infiltrado inflamatorio linfoplasmocitario y leucocitos polimorfonucleares, macrófagos y fibrina (diverticulitis) (Figuras 2 y 3). El reporte del apéndice no mostró evidencia de patología

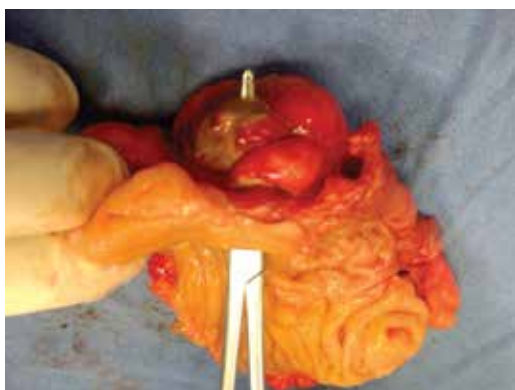

Figura 1: Ciego abierto que muestra el sitio de entrada del divertículo y el sitio de perforación en el segmento antimesentérico (punta de la pinza), así como la inflamación de la grasa peridiverticular.

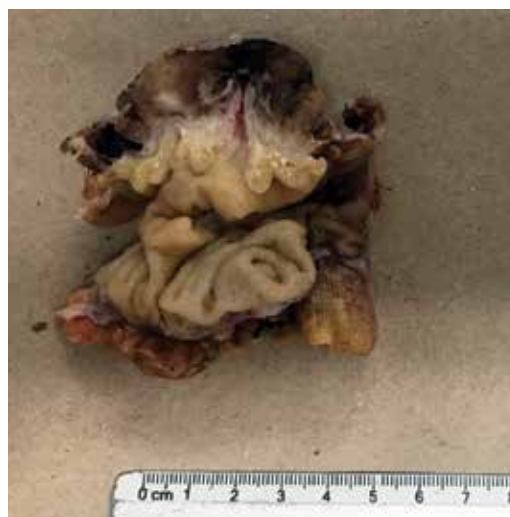

Figura 2: Pieza quirúrgica (ciego después del tratamiento con formol), con sección sagital donde se observa el trayecto del divertículo desde el lumen intestinal hasta la grasa peridiverticular.

(fóliculos linfoides con centros germinales con macrófagos en su interior, la submucosa con tejido conjuntivo laxo vascularizado).

La paciente cursó con buen estado postquirúrgico inmediato y mediato, y fue egresada al tercer día de su estancia, sólo con analgesia (paracetamol 500 mg vía oral por tres a cinco días).

DISCUSIÓN

La diverticulitis derecha es una entidad poco frecuente en nuestro medio. Sin embargo, deberá mantenerse en mente como diagnóstico diferencial de la apendicitis complicada.⁴ Otros diagnósticos que se pueden presentar en el abordaje transoperatorio para una apendicectomía son: divertículos del apéndice,⁵ invaginación ileocecal,⁶ apendicitis epiploica⁷ y torsión de epiplón,⁸ entre otros.

Tanto el ultrasonido (en manos expertas),⁹ la tomografía computarizada¹⁰ e incluso la resonancia magnética (embarazadas)¹¹ pueden otorgar datos que orienten al diagnóstico de esta entidad y evitar una cirugía innecesaria en casos no complicados (Hinchey I). Sin embargo, la mayoría de las veces el diagnóstico definitivo de una diverticulitis de ciego se realiza durante

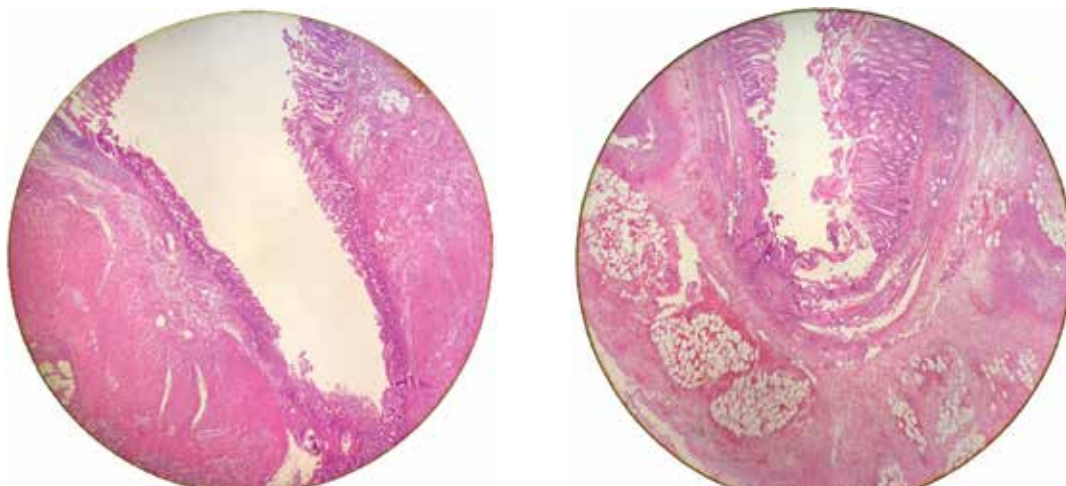


Figura 3: En los cortes histológicos se identifica un saco ciego cubierto por mucosa protruyendo a través de las haces de muscularis mucosae, comunicándose con la luz colónica. La serosa presenta un infiltrado inflamatorio correspondiente a diverticulitis aguda. Tinción hematoxilina-eosina con aumento 10x.

el transoperatorio, incluso con estudios de imagen previos.¹²

Si se efectúa el diagnóstico prequirúrgico de una diverticulitis no complicada (estadio Hinchey Ia y Ib), el manejo conservador con antibióticos es eficaz¹³ y en caso de una enfermedad diverticular con un proceso inflamatorio moderado (Hinchey II) podría realizarse únicamente la colocación de un drenaje cerrado, mientras que en un proceso inflamatorio severo (Hinchey III y IV) se recomienda efectuar una hemicolectomía, ya que no se deberá descartar la presencia de un carcinoma en el ciego.¹⁴

El dilema terapéutico se encuentra cuando tenemos un proceso inflamatorio moderado (como en este caso), con hallazgos de perforación, microperforación, colección y riesgo de fístula. En estos casos se podría optar por la resección ileocecal,¹⁵ la realización de una cecostomía,¹⁶ la colocación de un parche de epiplón o la simple observación y el manejo antibiótico con colocación de drenaje cerrado. En esta paciente se optó por la resección ileocecal, con base en la confirmación de que es un procedimiento factible con menor morbilidad que la hemicolectomía derecha,¹⁷ incluso realizando una anastomosis ileocolónica (ascendente) inmediata.¹⁸

Ante la posibilidad de diversos escenarios quirúrgicos en urgencias se deberá tener un

buen juicio terapéutico para otorgar el mejor tratamiento y dar seguimiento al paciente.

CONCLUSIÓN

La diverticulitis derecha se deberá tener presente en el diagnóstico diferencial de apendicitis y su tratamiento se aplicará con base en los hallazgos y posibilidades hospitalarias, el cual abarca desde el manejo conservador, pasando por la diverticulectomía hasta la hemicolectomía derecha.

REFERENCIAS

1. Yardimci E, Hasbahçeci M, Idiz UO, İdiz UO, Atay M, Akbulut H. Is there need for surgery to confirm diagnosis of right-sided diverticulitis in spite of relevant clinical and radiological findings? *Turkish J Trauma Emerg Surg.* 2016; 23: 61-65.
2. Kyziridis DS, Parpoudi SN, Antoniou ND, Konstantaras DCh, Moysidis MG, Christoforidis ECh, et al. Cecal diverticulitis is a challenging diagnosis: a report of 3 cases. *Am J Case Rep.* 2015; 16: 206-210.
3. Maya MZ, Padrón AG. Diverticulitis cecal. Presentación de un caso y revisión de la literatura. *Cir Gen.* 2010; 32: 125-127.
4. Nemeth K, Vaughan S. Cecal diverticulitis: a diagnostic conundrum. *West J Emerg Med.* 2015; 16 (2): 316-317.
5. Escobar F, Valentín Vega N, Valbuena E, Barón M. Diverticulitis apendicular, revisión de la literatura científica y presentación de dos casos. *Rev Colomb Cir.* 2013; 28: 223-228.

6. Díaz-Rosales J de D, Enriquez-Dominguez L, Castillo-Moreno JR, Gutierrez-Ramirez PG. Adult intussusception by tumor in ileum: a diagnostic dilemma. *Int J Students Res.* 2012; 2: 18-20.
7. Molinares AB, Castrillón GA, Restrepo R. Apendicitis epiploica. Reporte de cuatro casos. *Rev Colomb Cir.* 2006; 21: 196-200.
8. Bizueto-Monroy JL, Montoya-Pérez BI, Saldaña-Torres F. Torsión de epiplón: causa rara de dolor abdominal recurrente. *Cir Gen.* 2017; 39: 171-174.
9. Chou YH, Chiou HJ, Tiu CM, Chen JD, Hsu CC, Lee CH, et al. Sonography of acute right side colonic diverticulitis. *Am J Surg.* 2001; 181: 122-127.
10. Shin S, Kim D, Kang UR, Yang C-S. Impact of CT imaging on predicting the surgical management of acute diverticulitis. *Ann Surg Treat Res.* 2018; 94: 322.
11. Cobben LPJ, Groot I, Blickman JG, Puylaert JBCM. Right colonic diverticulitis: MR appearance. *Abdom Imaging.* 2003; 28: 794-798.
12. Oter V, Oter S, Kafadar MT. Cecal diverticulitis mimicking acute appendicitis: Management and short-term results of surgery. *J Clin Anal Med.* 2018; 9: 222-225.
13. Espinosa J, Sharma R, Lucerna A, Stranges D. Medical approach to right colon diverticulitis with perforation. *Case Rep Emerg Med.* 2017; 2017: 2563218.
14. Gilmore T, Jordan C, Edelstein E. Right-sided diverticulitis mimics appendicitis. *J Emerg Med.* 2013; 44: e29-e32.
15. Wyble EJ, Lee WC. Cecal diverticulitis: changing trends in management. *South Med J.* 1988; 81: 313-316.
16. Park HC, Kim BS, Lee BH. Management of right colonic uncomplicated diverticulitis: outpatient versus inpatient management. *World J Surg.* 2011; 35: 1118-1122.
17. Poon RT, Chu KW. Inflammatory cecal masses in patients presenting with appendicitis. *World J Surg.* 1999; 23: 713-716.
18. Frías Espinosa JE, Iglesias MJ. Diverticulitis exclusiva de ciego. *Rev Cuba Cir.* 2012; 51: 332-337.

Correspondencia:**Juan de Dios Díaz-Rosales**

Departamento de Ciencias Médicas,
Instituto de Ciencias Biomédicas.
Av. Benjamín Franklin Núm. 4650,
Zona PRONAF. Ciudad Juárez, Chih.
Tel: (656)-375-1759
E-mail: jdedios.diaz@uacj.mx