



Octubre-Diciembre 2024
Vol. 2, núm. 4 / pp. 252-255

Recibido: 01 de Abril de 2024
Aceptado: 13 de Mayo de 2024

doi: 10.35366/118099

Fijación occipitocervical: reporte de dos casos, resultados clínicos y funcionales en la inestabilidad craneocervical traumática

Occipito cervical fixation: report of two cases, clinical and functional results in traumatic cranio cervical instability

José Antonio Chávez López,^{*,‡} Jorge Luis Hernández Bello,^{*,§}
Reyna Daena Chávez Cisneros,^{*,¶} Alejandra Méndez Hernández^{*,||}

Palabras clave:

inestabilidad craneocervical,
unión craneocervical,
fijación occipitocervical.

Keywords:

*craniocervical instability,
craniocervical union,
occipitocervical fixation.*

RESUMEN

La inestabilidad de la unión craneocervical puede desarrollarse debido a procesos congénitos, inflamatorios, degenerativos, traumáticos, neoplasias y aquellos posteriores a procedimientos quirúrgicos. La fijación occipitocervical es una técnica demandante, pero puede ser realizada de manera exitosa con amplio conocimiento de la anatomía de la región y considerando las diferentes opciones de estabilización de la unión craneocervical. En múltiples series de casos se ha presentado la adecuada estabilidad y fusión de esta región con las diferentes opciones de fijación, sin embargo, el dolor cervical asociado y la limitación de los movimientos en esta región ha sido un factor importante para la calidad de vida de los pacientes. Se presentan dos casos de pacientes con patología traumática de la unión craneocervical tratados mediante estabilización occipitocervical con tornillos cervicales transarticulares y placa occipital; se evalúan los resultados clínicos mediante la disminución del dolor según la escala visual analógica (EVA) y los resultados funcionales según la escala PROLO modificada. La fijación occipitocervical proporcionó adecuada estabilidad, buenos resultados clínicos y funcionales con un rango de movilidad tolerable para las actividades de la vida diaria.

ABSTRACT

Craniocervical junction instability can develop due to congenital, inflammatory, degenerative, traumatic, neoplasms and those following surgical procedures. Occipito-cervical fixation is a demanding technique, but it can be successfully performed with ample knowledge of the anatomy of the region and considering the different options for stabilization of the cranio-cervical junction. Multiple case series have presented adequate stability and fusion of this region with different fixation options, however, the associated cervical pain and limitation of movement in this region has been an important factor for the quality of life of patients. We present two cases of patients with traumatic pathology of the cranio-cervical junction by means of occipito-cervical stabilization with trans-articular cervical screws and occipital plate, evaluating the clinical results by means of pain reduction according to the visual analogue scale (VAS) and functional results according to the modified PROLO scale. The occipito-cervical fixation provided adequate stability, good clinical and functional results with a tolerable range of mobility for activities of daily living.

* Hospital Regional de Alta
Especialidad ISSSTE Morelia.
Morelia, Michoacán.

‡ Profesor titular de Neurocirugía.
ORCID: 0009-0001-0533-980X

§ Residente de Neurocirugía.
ORCID: 0009-0004-7222-5740

¶ Médico interno de pregrado.
ORCID: 0009-0001-9397-9013

|| Residente de Neurocirugía.
ORCID: 0009-0009-8034-7779

Correspondencia:

Jorge Luis Hernández Bello
E-mail: jor.lhb@hotmail.com

Citar como: Chávez LJA, Hernández BJL, Chávez CRD, Méndez HA. Fijación occipitocervical: reporte de dos casos, resultados clínicos y funcionales en la inestabilidad craneocervical traumática. *Cir Columna*. 2024; 2 (4): 252-255. <https://dx.doi.org/10.35366/118099>



INTRODUCCIÓN

La región craneocervical representa una única y compleja unión del cráneo con la columna cervical con una biomecánica distintiva de esta región, incluye el hueso occipital del cráneo, el atlas y el axis, sus articulaciones sinoviales y estructuras ligamentarias asociadas.^{1,2} La articulación occipito-C1 proporciona 50% de la flexión y extensión cervical, la articulación de C1-C2 proporciona el 50% de la rotación cervical. La mayoría de la estabilidad mecánica de estas articulaciones esta proporcionada por los ligamentos asociados. La inestabilidad de la unión craneocervical puede desarrollarse debido a procesos congénitos, inflamatorios, degenerativos, traumáticos, neoplasias y aquellos posteriores a procedimientos quirúrgicos.³⁻⁷

Las lesiones traumáticas de la columna cervical superior son más frecuentes en niños y adultos mayores a 60 años, lesiones de C1-C2 cuentan hasta para 69.8% de todos los traumatismos de la columna cervical.^{7,8} En edades pediátricas y en adultos jóvenes, la principal causa es debido a un accidente de alta energía, a diferencia de pacientes añosos.^{8,9} Las caídas son una causa predominante de lesión, toda caída mayor a un metro de altura requiere una evaluación clínica e imagenológica adecuada. En la población de adultos jóvenes, la mayoría de los pacientes afectados son hombres y las causas más comunes son accidentes vehiculares, caídas, heridas por proyectil de arma de fuego y lesiones deportivas.^{10,11}

La inestabilidad occipitocervical está asociada a una alta morbilidad debido a las probabilidades de progresión a luxación o subluxación y su consecuente daño a la medula espinal o raíces nerviosas craneales

o cervicales. Se puede manifestar con dolor localizado o irradiado hacia la región occipital, disfunción de nervios craneales, disfunción de nervios cervicales, parestesia, paresia y, en algunos casos, muerte súbita.¹²

La fijación occipitocervical ha evolucionado sobre el tiempo con diferentes materiales y diferentes técnicas quirúrgicas para lograr la estabilización de esta región. La estabilización occipitocervical es un procedimiento desafiante que puede ser llevado a cabo de manera exitosa con un amplio conocimiento de la anatomía local y el conocimiento de las diferentes opciones para realizar la estabilización de la unión craneocervical. De acuerdo con la literatura existente, las técnicas que incluyen tornillos y barras en la fijación occipitocervical se asocian con resultados favorables para los distintos procesos patológicos que causan inestabilidad en esta región. Se ha asociado una menor tasa de complicaciones postquirúrgicas, un porcentaje bajo de falla en la estabilización y una mejoría neurológica. Las causas traumáticas de inestabilidad occipitocervical tienen el mayor porcentaje de mejoría del dolor con el uso de tornillos y barras.¹³

PRESENTACIÓN DE LOS CASOS

Caso 1. Masculino 32 años, con traumatismo raquímedular secundario a carga axial traumática; presenta dolor en región cervical, intensidad 10/10 en escala visual analógica (EVA), opresivo, irradiación hacia región occipital, limitación de los movimientos craneocervicales de rotación, flexión y extensión por dolor. Examen físico: sin déficit neurológico, Frankel E. La tomografía y resonancia magnética evidenciaron fractura del atlas en su arco anterior y posterior

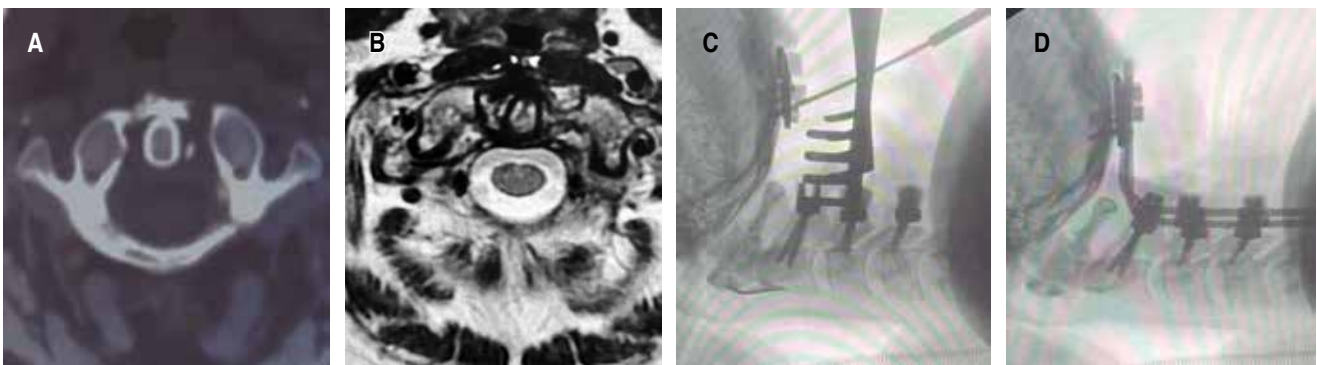


Figura 1: A) Tomografía computarizada axial de fractura de arco anterior y posterior izquierdo C1. B) Resonancia magnética axial T2 disrupción ligamento atlanto-axoideos. C) Fluoroscopia transquirúrgica mostrando colocación de placa occipital. D) Fluoroscopia transquirúrgica observándose sistema de fijación C2-C3-C4 más placa occipital.

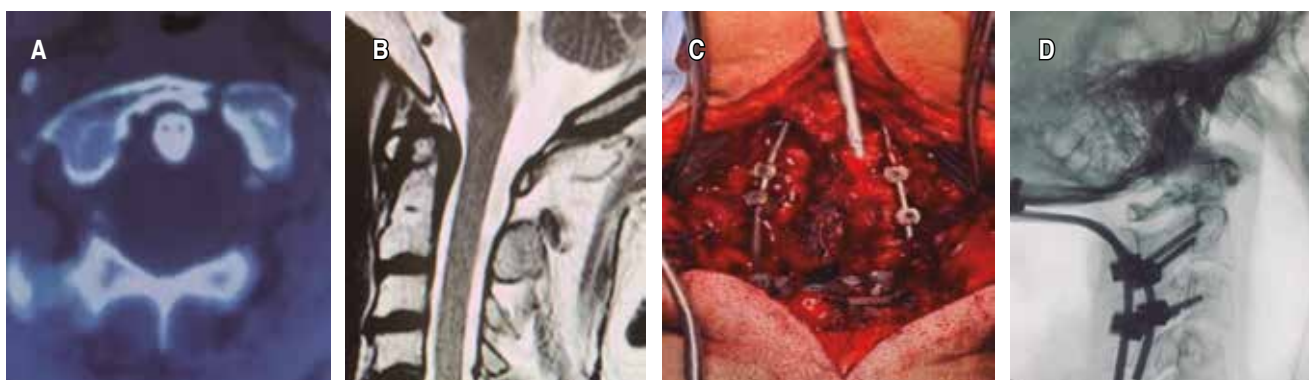


Figura 2: A) Tomografía computarizada axial, fractura de arco anterior izquierdo C1. B) Resonancia magnética sagital T2 observándose hiperintensidad de C1, sin afectación de conducto cervical. C) Imagen transquirúrgica mostrando colocación de fijación. D) Fluoroscopia transquirúrgica mostrando colocación de la fijación con placa occipital más tornillos en C2-C3.

izquierdos más disrupción del complejo ligamentario. Se realizó estabilización cervical con tornillos en C2-C3-C4 más placa occipital. En el seguimiento por dos años, el paciente se ha mantenido libre de dolor, con EVA de 2/10 al mes, y de 0/10 a los seis meses, al año y dos años, más una satisfacción subjetiva del procedimiento quirúrgico para realizar sus actividades diarias (Figura 1).

Caso 2. Masculino 32 años, sufre caída de cuatro metros de altura refiriendo dolor inmediato a la movilización de región cervical, EVA 10/10. Examen físico: sin déficit neurológico, Frankel E. En la tomografía y resonancia magnética se observó fractura del atlas en su arco anterior izquierdo más disrupción del complejo ligamentario atlantoaxial. Se realizó instrumentación cervical con tornillos en C2, C3 más placa occipital. En el seguimiento postquirúrgico el paciente se refirió libre de dolor, EVA 1/10 al mes, EVA 0/10 a los seis meses al año y los dos años, refiriendo rangos de movimiento del cuello adecuado para realizar sus actividades diarias (Figura 2).

DISCUSIÓN

La unión craneocervical es el segmento con mayor movilidad de la columna cervical, varios procesos etiológicos han sido reportados previamente como causa de inestabilidad occipitocervical. Los dos casos presentados se incluyen en la etiología traumática como causa de inestabilidad en la unión craneocervical. La progresión de la inestabilidad occipitocervical es la compresión cérvico medular, con desarrollo de síntomas y signos de radiculomielopatía cervical, así como alteraciones de la región craneocervical.¹⁴

En los casos presentados no hubo déficit neurológico, la evaluación mediante la escala de Frankel pre y postquirúrgica fue estacionaria, ya que nunca hubo lesión neurológica en ninguno de los dos casos (Frankel E). El dolor cervical fue el principal síntoma en ambos casos, la estabilización de la región demostró mejorar el estado clínico de uno y otro paciente, reportando una resolución completa del dolor cervical con EVA 0/10 en el seguimiento al año y dos años, la funcionalidad para realizar sus actividades diarias medida mediante la escala PROLO modificada^{15,16} fue de 10 puntos (E5, F5) al año y a los dos años en ambos casos.

Los dos pacientes presentaron fractura del atlas más inestabilidad de la unión craneocervical por disrupción ligamentaria atlantoaxial; ambas fracturas fueron clasificadas como fracturas IIB N0 según AO. En el primer caso se realizó fijación occipitocervical con la técnica de placa occipital, tornillos facetarios en C2-C3 y C4 y barras laterales. En el segundo caso presentado se realizó la estabilización occipitocervical con placa occipital, tornillos facetarios cervicales en C2-C3 y barras laterales. Diversas técnicas quirúrgicas han sido reportadas en la literatura usando diferentes instrumentos de fijación; sin embargo, estudios biomecánicos que han evaluado la estabilidad y grados de fusión demostraron que la placa occipital con tornillos más la colocación de un sistema de tornillos cervicales proporciona un alto grado de fusión.¹⁷

La fijación occipitocervical está asociada a diversas complicaciones debido a su proximidad a estructuras vitales, dichas complicaciones reportadas son daño a la arteria vertebral, desgarró dural, fistula de líquido cefalorraquídeo, infección de herida, lesión medular o de nervios, falla de la fusión.¹⁸⁻²⁰

CONCLUSIONES

La fijación occipitocervical es un procedimiento desafiante, es indispensable conocer las diferentes técnicas para lograr una estabilización adecuada en este segmento, así como comprender las indicaciones quirúrgicas para mejorar los resultados en los pacientes. Los casos presentados indican que la fijación occipitocervical con placa y tornillos es una excelente técnica para proporcionar estabilidad en la unión craneocervical, lograr buenos resultados funcionales y una limitación tolerable del rango de movimiento. Debido a su anatomía única y su exigencia técnica, la evaluación seriada del seguimiento postoperatorio es primordial.

REFERENCIAS

- Borkar SA, Sharma R. Biomechanical factors influencing fixation angle in occipitocervical fusion. *Neurol India*. 2021; 69: 780-781. doi: 10.4103/0028-3886.319241.
- Joaquim AF, Osorio JA, Riew KD. Occipitocervical fixation: general considerations and surgical technique. *Global Spine J*. 2019; 10: 647-656. doi: 10.1177/2192568219877878.
- Stulík J, Klézl Z, Sebesta P, Kryl J, Vyskocil T. Occipitocervical fixation: long-term follow-up in fifty-seven patients. *Acta Chir Orthop Traumatol Cech*. 2009; 76: 479-486. Available from: <https://www.ncbi.nlm.nih.gov/pubmed/20067695>
- Finn MA, Bishop FS, Dailey AT. Surgical treatment of occipitocervical instability. *Neurosurgery*. 2008; 63: 961-968; discussion 968-969. doi: 10.1227/01.NEU.0000312706.47944.35.
- Abumi K, Avadhani A, Manu A, Rajasekaran S. Occipitocervical fusion. *Eur Spine J*. 2010; 19: 355-356. doi: 10.1007/s00586-010-1303-3.
- Vale FL, Oliver M, Cahill DW. Rigid occipitocervical fusion. *J Neurosurg*. 1999; 91: 144-150. doi: 10.3171/foc.1999.6.6.11.
- Deutsch H, Haid Jr RW, Rodts Jr GE, Mummaneni P v. Occipitocervical fixation: long-term results. *Spine (Phila Pa 1976)*. 2005; 30: 530-535. doi: 10.1097/01.brs.0000154715.88911.ea.
- Martinez-Del-Campo E, Turner JD, Rangel-Castilla L, Soriano-Baron H, Kalb S, Theodore N. Pediatric occipitocervical fixation: radiographic criteria, surgical technique, and clinical outcomes based on experience of a single surgeon. *J Neurosurg Pediatr*. 2016; 18: 452-462. doi: 10.3171/2016.2.PEDS15544.
- Martinez-Del-Campo E, Turner JD, Kalb S, Rangel-Castilla L, Perez-Orribo L, Soriano-Baron H, et al. Occipitocervical fixation: a single surgeon's experience with 120 patients. *Neurosurgery*. 2016; 79: 549-560. doi: 10.1227/NEU.0000000000001340.
- Ashafai NS, Visocchi M, Wasik N. Occipitocervical fusion: an updated review. *Acta Neurochir Suppl*. 2019; 125: 247-252. doi: 10.1007/978-3-319-62515-7_35.
- Zileli M, Akintürk N. Complications of occipitocervical fixation: retrospective review of 128 patients with 5-year mean follow-up. *Eur Spine J*. 2021; 31: 311-326. doi: 10.1007/s00586-021-07037-2.
- Goel A. Occipitocervical fixation: is it necessary? *J Neurosurg Spine*. 2010; 13: 1-2. doi: 10.3171/2009.10.SPINE09761.
- Winegar CD, Lawrence JP, Friel BC, Fernandez C, Hong J, Maltenford M, et al. A systematic review of occipitocervical fusion: techniques and outcomes. A review. *Journal of Neurosurgery Spine*. 2010; 13: 5-16. doi: 10.3171/2010.3.SPINE8143.
- Menezes AH. Occipitocervical fixation. *World Neurosurg*. 2010; 73: 635-637. doi: 10.1016/j.wneu.2010.03.012.
- Vitzthum HE, Dalitz K. Analysis of five specific scores for cervical spondylogenic myelopathy. *Eur Spine J*. 2007; 16 (12): 2096-2103. doi: 10.1007/s00586-007-0512-x.
- Vanti C, Prosperi D, Boschi M. The Prolo Scale: history, evolution and psychometric properties. *J Orthop Traumatol*. 2013; 14: 235-245. doi: 10.1007/s10195-013-0243-1.
- Lee YM, Lu AY, Oh T, Hwang JY, Lu DC, Sun PP. C2 translaminar screw fixation in pediatric occipitocervical fusion. *Childs Nerv Syst*. 2022; 38: 1125-1135. doi: 10.1007/s00381-022-05471-1.
- Macki M, Hamilton T, Pawloski J, Chang V. Occipital fixation techniques and complications. *J Spine Surg*. 2020; 6: 145-155. doi: 10.21037/jss.2019.12.01.
- Bosco A, Aleem I, la Marca F. Occipital condyle screws: indications and technique. *J Spine Surg*. 2020; 6: 156-163. doi: 10.21037/jss.2020.03.01.
- Wang C, Yin SM, Yan M, Zhou HT, Dang GT. Posterior occipitocervical fixation using C2 pedicle screws and occipitocervical plate systems. *Zhonghua Wai Ke Za Zhi*. 2004; 42: 707-711. Available from: <https://www.ncbi.nlm.nih.gov/pubmed/15329228>

Conflicto de intereses: los autores declaran no tener conflicto de intereses para la realización de este trabajo.