



Octubre-Diciembre 2024  
Vol. 2, núm. 4 / pp. 231-236

Recibido: 29 de Julio 2024  
Aceptado: 03 de Agosto 2024

doi: 10.35366/118096

# Niveles de titanio en pacientes de escoliosis de inicio precoz tratados con barras de crecimiento

## *Titanium levels in early-onset scoliosis patients treated with growing rods*

Eva Díez-Sanchidrián,\* Máximo Alberto Díez-Ulloa<sup>‡</sup>

### Palabras clave:

columna vertebral, columna pediátrica, escoliosis, escoliosis de inicio precoz, barras de crecimiento, titanio.

### Keywords:

spine, pediatric spine, scoliosis, early-onset scoliosis, growing rods, titanium.

### RESUMEN

El titanio es un metal que forma parte de la inmensa mayoría de los implantes vertebrales. Se ha descrito la reacción tisular local, así como niveles en sangre y en tejidos a distancia en portadores de dichos implantes vertebrales. La escoliosis de inicio precoz a veces necesita de intervenciones instrumentando la columna, pero ha de permitir un correcto desarrollo de la caja torácica, por lo que se deben evitar fusiones vertebrales definitivas largas y así surgen los implantes que permiten el crecimiento, las barras de crecimiento. Para elongarlas es preciso intervenir quirúrgicamente al paciente. Con el fin de evitar intervenciones repetidas se han desarrollado barras de crecimiento que se elongan mediante campos magnéticos sin necesidad de intervención quirúrgica. Se ha descrito una metalosis en los portadores de estas barras magnéticas. Se realiza una revisión sistemática de la literatura para ver si las barras de crecimiento magnéticas producen niveles de titanio más altos que las tradicionales. Los pacientes con barras de crecimiento magnéticas presentan niveles de titanio más altos que los que tienen las tradicionales, pero éstos también muestran niveles de titanio e incluso pacientes-control sin implante alguno también los presentan. Hasta la fecha, nadie ha probado un efecto deletéreo del titanio, pero es un elemento ubicuo, aunque no forma parte de ninguna vía metabólica fisiológica en el ser humano.

### ABSTRACT

*Titanium is a metal, that is in the vast majority of spinal implants. The local tissue reaction to titanium has been described, as well as titanium blood and distant tissue levels in carriers of said spinal implants. Early-onset scoliosis sometimes requires interventions to instrument the spine, but it must allow correct development of the rib cage, so long definitive spinal fusions must be avoided and thus implants that allow growth (growing rods, growth-friendly) were developed. To lengthen them, it is necessary to undergo surgery on the patient. In order to avoid repeated interventions, growth rods have been developed that elongate using magnetic fields without the need for surgical intervention. Metallosis has been described in carriers of these magnetic bars. A systematic review of the literature is performed to see if magnetic growing rods produce higher levels of titanium than the traditional ones. Patients with magnetic growth bars present higher titanium levels than those with traditional ones, but these also show titanium levels and even control patients without any implant also present them. To date no one has proven a definitively deleterious effect of titanium, but it is a ubiquitous element although it is not present in any physiological metabolic pathway in the human being.*

\* Licenciada en Medicina, Facultad de Medicina, Universidad de Santiago de Compostela. Santiago de Compostela, España. ORCID: 0009-0009-6528-2831

<sup>‡</sup> Coordinador de la Unidad de Raquis. Profesor Asociado de Ciencias de la Salud. Departamento de Cirugía. Facultad de Medicina. Servicio de Cirugía Ortopédica y Traumatología. Complejo Hospitalario Universitario de Santiago de Compostela. Santiago de Compostela, España. ORCID: 0000-0002-0476-1507

### Correspondencia:

Máximo Alberto Díez-Ulloa  
E-mail: maximoalberto.diez@usc.es

Citar como: Díez-Sanchidrián E, Díez-Ulloa MA. Niveles de titanio en pacientes de escoliosis de inicio precoz tratados con barras de crecimiento. Cir Columna. 2024; 2 (4): 231-236. <https://dx.doi.org/10.35366/118096>



**Abreviaturas:**

EIP = escoliosis de inicio precoz.

BC = barras de crecimiento.

Ti = titanio.

**INTRODUCCIÓN**

Un niño no es un adulto pequeño, sus necesidades fisiológicas son muy diferentes y vienen marcadas por algo que le es inherente: el proceso de crecimiento, la continuación de la ontogénesis tras el nacimiento para configurar el cuerpo maduro musculo-esqueléticamente hablando. En el crecimiento de un niño las distintas partes del cuerpo llevan un ritmo diferente, pero acompasado e interconectado.

A los efectos que nos interesan, el desarrollo de la caja torácica y de los pulmones están íntimamente ligados; el árbol broncoalveolar necesita espacio para desarrollarse o el resultado será un pulmón “hepatizado” con una disminución de la superficie de intercambio gaseoso (alveolos) y un efecto de cortocircuito en el mismo.

Se estima (con amplia variación) que la caja torácica alcanza un volumen adecuado en torno a los 10 años de edad y que el árbol broncoalveolar sigue manteniendo su capacidad de formación de superficie de intercambio gaseoso (alveolización) hasta el final del crecimiento, proceso en íntima relación con el volumen disponible de expansión pulmonar.<sup>1</sup> Dicha alveolización se ve comprometida si hay patología enfisematosa o fibrótica pulmonar. Cuando, por diversas causas, no se logra un volumen de caja torácica suficiente al final del desarrollo, puede aparecer un síndrome de insuficiencia torácica (insuficiencia respiratoria restrictiva, por esa falta de volumen suficiente en la caja torácica).

Del mismo modo, el crecimiento en longitud de la columna vertebral torácica está íntimamente ligado con el crecimiento en volumen de la caja torácica. El crecimiento en longitud de la columna vertebral es una sucesión de periodos donde varían las velocidades de crecimiento según la edad. Se definen tres fases, con diferentes velocidades de crecimiento en la columna y en la proporción de crecimiento entre la columna vertebral completa y las extremidades inferiores. Si nos ceñimos a la columna torácica, que es lo que nos interesa, distinguiremos: fase 1 (desde el nacimiento hasta los cinco años de edad) crece 1.3 cm/año; posteriormente, en la fase 2 (cinco a 10 años de edad) crece 0.7 cm/año y en la fase 3 (10 años hasta la madurez esquelética, incluyendo el brote de crecimiento puberal) a 1.1 cm/año.<sup>2</sup> Una fusión definitiva en la

columna torácica de cuatro o más vértebras durante la fase 1, sobre todo en la columna torácica alta, conlleva un riesgo de disminución importante de la capacidad vital forzada al final del crecimiento.<sup>3</sup> Al nacer este segmento T1-T12 mide 11 cm, en el adulto 27 cm.<sup>2</sup> Se ha planteado un límite de 18 cm de longitud mínima al final del crecimiento para prevenir el síndrome de insuficiencia torácica;<sup>3</sup> pero si la capacidad vital forzada no es mayor de 60% al final del crecimiento (y esos 18 cm T1-T12 no lo garantizan), el pronóstico de la función respiratoria en el adulto es malo.<sup>4</sup>

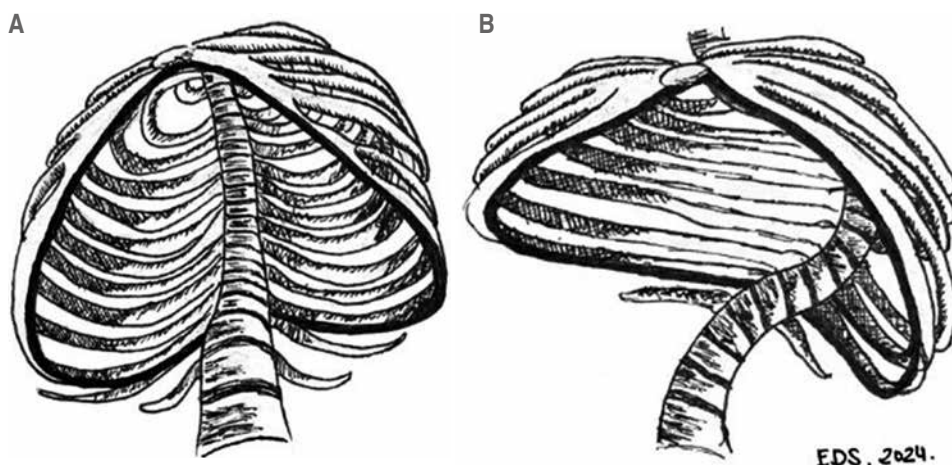
La *Scoliosis Research Society* (SRS) define la escoliosis de inicio precoz (EIP)<sup>5</sup> como la que se presenta antes de los 10 años de edad, pues condiciona el correcto desarrollo del sustrato anatómico (pulmones y caja torácica, incluyendo el músculo diafragma) para una correcta función respiratoria.

Por todo ello, cuando un paciente pediátrico desarrolla una deformidad de la columna a edad muy temprana está comprometiendo el desarrollo de la caja torácica y el del árbol broncoalveolar, de ahí la trascendencia de un manejo correcto de estas situaciones (*Figura 1*).

El manejo de una EIP suele iniciarse con yesos elongación-derrotación-flexión (EDF), que han probado su eficacia. Pero a veces, no logran controlar la deformidad y es preciso colocar implantes (barras y anclajes). Como hemos explicado, antes de los 10 años hay que evitar fusionar la columna vertebral torácica para permitir un correcto desarrollo de la caja torácica y para ello hay dos tipos de implantes: los que guían el crecimiento de la columna sobre los implantes, con deslizamiento de los anclajes a la columna a lo largo de las barras, o los que anclan en los extremos de la zona estratégica y estiran la columna mediante elongaciones de tales implantes (barras de crecimiento [BC]).

Las elongaciones suponen intervenciones quirúrgicas bajo anestesia general cada cierto tiempo (seis meses a un año), son las BC tradicionales. Para evitar estas sucesivas cirugías se diseñaron BC que se elongaban sin necesidad de abrir la piel ni de anestesia, mediante campos magnéticos, son las BC magnéticas.

Las BC están hechas de aleaciones de titanio (Ti) y en el roce entre los implantes durante el deslizamiento de las elongaciones se producen partículas que generan una impregnación tisular local, situación que ha sido referida en la literatura como especialmente frecuente en BC magnéticas.<sup>6</sup> Previamente a todo lo expuesto, la impregnación de titanio se había descrito en pacientes con fusiones vertebrales definitivas por otros motivos.<sup>7,8</sup>



**Figura 1:**

Recreación 3D de la autora (EDS) de la caja torácica en una persona sana (A) respecto a un paciente con escoliosis de inicio precoz (B). Imágenes basadas en libros de anatomía (Netter, Sobotta) e imágenes de tomografía axial computarizada de pacientes.

Hipótesis: la metalosis por titanio es más intensa en pacientes con BC magnéticas que con las tradicionales.

### MATERIAL Y MÉTODOS

Se efectúa una revisión sistemática de la literatura en lengua inglesa. Se realizó la búsqueda [“metallosis” AND “early onset scoliosis”] en las bases de datos Medline (PubMed) (15 referencias), Google Scholar (10 referencias, cuatro de ellas nuevas) y SciELO (cero referencias).

Criterios de selección: incluye explícitamente valores de niveles hemáticos o tisulares de titanio.

En total partimos de 19 artículos tras eliminar duplicados. Se eliminaron nueve tras leer el título y el resumen. Se eliminaron otros cinco por no incluir explícitamente niveles de titanio tisular local. Quedan así seis artículos. A ello se añadió la búsqueda de resúmenes de los congresos de la GEER (Sociedad Española de Columna Vertebral, una referencia) y artículos referenciados en PubMed como similares a los de la búsqueda, aunque no aparecieron en ellas (una referencia).

Por todo ello, se recogen ocho artículos para testar nuestra hipótesis.

### RESULTADOS

Se objetiva la presencia de niveles de titanio en sangre más altos en pacientes portadores de BC magnéticas que de BC tradicionales.<sup>9-15</sup> No hemos encontrado datos acerca de niveles en tejido local ni a distancia (pelo, uña) en pacientes con BC, salvo los trabajos de Zhang y Díez-Ulloa (Tabla 1).<sup>9,14</sup>

Hay niveles de titanio en sangre incluso en pacientes control, sin intervención quirúrgica alguna.

La variabilidad entre las técnicas en los laboratorios es muy alta, por ello no cabe plantear comparaciones estadísticas salvo entre datos del mismo laboratorio.

### DISCUSIÓN

La EIP supone un grave problema de salud por su potencial de afectar a la función respiratoria en el paciente a lo largo de toda su vida. En la misma línea, el manejo quirúrgico, que a veces es preciso si no se logra controlar la deformidad con tratamiento incruento, puede acarrear secuelas funcionales respiratorias permanentes por el crecimiento insuficiente de la caja torácica. De aquí surge el concepto de las BC, unos implantes que permiten la corrección de la deformidad a base de elongaciones periódicas. Otra línea serían los implantes-guía, que se basan en que la columna crece guiada por unos implantes que evitan que la deformidad se desboque.

Por motivos de compatibilidad y otras propiedades, las aleaciones de titanio son el material de la gran mayoría (casi la totalidad) de los implantes de columna hoy en día. El titanio es ubicuo en nuestro mundo: multitud de implantes médicos, en los aviones, las pinturas, las cremas de protección solar, etcétera, llevan compuestos de titanio. El titanio impregna los pescados y los moluscos, por su presencia en las aguas marinas. De ahí que, en los resultados de los trabajos referenciados en los resultados, incluso los controles (sin intervención quirúrgica alguna) presentaban niveles hemáticos de titanio similares o superiores a los de portadores de BC tradicionales en otras series (Tabla 1),<sup>9,13</sup> si bien, como ya se indicó, los niveles son muy dependientes del laboratorio, por lo que la comparación entre los diversos trabajos no es posible.

Un inconveniente de las BC tradicionales es la necesidad de una intervención quirúrgica para hacer cada elongación (cada seis meses a un año), con todo lo que ello conlleva; por eso surgió la idea unos implantes que pudiesen elongarse sin necesidad de una intervención quirúrgica, mediante la actuación de campos electromagnéticos desde fuera del cuerpo, con el paciente despierto (y, por lo tanto, con la médula monitorizada neurofisiológicamente): las BC magnéticas.

Los implantes generan partículas, especialmente si hay rozamientos o corrosión galvánica (por contacto entre dos metales, por su diferente potencial electroquímico). En los implantes tipo BC hay un deslizamiento entre dos partes del implante, con una superficie de potencial contacto mayor que en las BC tradicionales al tener más diámetro y, además, no se abre la piel ni los tejidos blandos, no se lava el campo: todas las posibles partículas generadas quedan “encerradas” en la zona. Otro factor a tener en cuenta es que las fuerzas que se generan para conseguir la elongación en las BC magnéticas son inferiores a las BC tradicionales, a partir de 230 Nm no son capaces de transmitir más fuerza,<sup>16,17</sup> mientras que las sucesivas distracciones de unas BC tradicionales requieren cada vez de más fuerza por la “ley de los rendimientos decrecientes”,<sup>18</sup>

superándose claramente este límite a partir de la tercera o cuarta elongación con BC tradicionales.<sup>17</sup> Si el implante intenta elongarse y lucha más contra la resistencia de los tejidos blandos, es previsible que el rozamiento entre superficies deslizantes aumente.

Así pues, tenemos un implante que claramente mejora la calidad de vida del paciente y su familia, pero que puede no ser eficiente a partir del tercer o cuarto implante y que trabaja en condiciones en las que probablemente se generan más partículas, como ha mostrado ampliamente la literatura. Pese al debate, hay voces que apoyan su empleo,<sup>19</sup> aunque a la vista de la reacción tisular local en pacientes con BC magnéticas reintervenidos por fracaso<sup>20</sup> y el análisis de los implantes retirados por fracaso o simplemente por agotar el potencial de elongación,<sup>13,21</sup> parecen aconsejar cautela en el manejo de BC magnéticas.

Se ha estudiado la relación entre desgaste de superficies y niveles de titanio<sup>13</sup> con el resultado de que a más abrasión mayores niveles de titanio en el plasma sanguíneo, aunque ni la abrasión ni los niveles de titanio plasmáticos se relacionaban con el tiempo que los implantes llevaban colocados en el paciente, ni el número de elongaciones realizadas, ni el género, ni el peso o estatura del paciente. Este trabajo comparaba la abrasión en las barras de la concavidad en relación

Tabla 1: Niveles de titanio hemáticos o tisulares en pacientes con barras de crecimiento magnéticas y tradicionales.

Autor	Año	Tipo estudio	Número de casos	Tipo BC	Ti sangre (µg/l)	Ti tejido (g/kg)	Ti pelo (mg/kg)	Ti uña (mg/kg)
Teoh	2016	Serie de casos	7	Magnéticas	–	Hay en 6/7	–	–
Yilgor	2018	Serie de casos	52	15 Tradicional	7.3 ± 4.3	–	–	–
				22 Magnéticas	10.2 ± 6.8	–	–	–
				15 Nada	2.8 ± 1.4	–	–	–
Zhang	2020	Estudio cohortes	10	Magnéticas	–	54.4 (SE 17.5)	–	–
Li	2020	Serie prospectiva	10	2 Tradicional	1.5 ± 0.7	–	–	–
				8 Magnéticas	4.5 ± 2.1	–	–	–
Borde	2021	Serie de casos	14	Magnéticas	15.9 (5.1-28.2)	–	–	–
Lüders	2022	Serie de casos	32	23 Magnéticas	14.7 ± 11.4	–	–	–
				9 Nada	7.4 ± 4.9	–	–	–
Díez-Ulloa	2023	Casos	2	Magnéticas	< 0.9	2.58 (0.31-7.59) Dcho: 0.62 Izq: 4.55	3.09	< 0.05
Alberghina	2024	Serie de casos	24	Magnéticas	7.9 (1.44-18.67) 166.4 nmol/l (30-390)	Hay en 24/24	–	–

BC = barras de crecimiento. Dcho = derecho. Izq = izquierdo. SE = error estándar. Ti = titanio.



con las de la convexidad sin encontrar diferencias, mientras que el trabajo del autor (MAD)<sup>14</sup> referenciado en resultados, sí que encontraba diferencias claras en los niveles en tejido local del lado izquierdo respecto al derecho, hallazgo que parece confirmarse en los resultados provisionales de una investigación en marcha.

Para terminar de exponer el panorama, se citaron los implantes-guía del crecimiento anteriormente que, si bien no eran el objetivo de nuestra hipótesis, sí que se han estudiado en la literatura,<sup>22-24</sup> con resultados similares o superiores de titanio en los portadores de estos implantes respecto ambos tipos de BC.

Finalmente y como mensaje tranquilizador, nadie hasta el momento ha demostrado un efecto deletéreo de este titanio en el cuerpo humano, aunque el sentido común indique que la reacción inflamatoria local que produce y su presencia en el organismo, al no formar parte de ninguna vía metabólica fisiológica, hacen que minimizar su posible impregnación del cuerpo humano sea razonable.

**Limitaciones.** Hay dos limitaciones, aparte del escaso número de pacientes estudiados desde esta perspectiva de la impregnación de titanio en pacientes con EIP tratados con BC: los niveles se miden en plasma o en sangre total y, además, no se especifica si se trata de titanio inerte o titanio ionizado. Por otra parte, las técnicas de medición no son completamente equiparables en los diferentes laboratorios, como ya se ha comentado.

## CONCLUSIONES

La metalosis por titanio es más intensa en pacientes con barras de crecimiento magnéticas que con las tradicionales. Las barras de crecimiento tradicionales también impregnan el cuerpo del paciente con titanio. Incluso en voluntarios (controles) se detecta titanio en sangre.

## REFERENCIAS

- Schittny J. Development of the lung. *Cell Tissue Res.* 2017; 367: 427-444
- Canavese F, Dimeglio A. Normal and abnormal spine and thoracic cage development. *World J Orthop.* 2013; 4: 167-174. doi: 10.5312/wjo.v4.i4.167.
- Karol LA, Johnston C, Mladenov K, Schochet P, Walters P, Browne RH. Pulmonary function following early thoracic fusion in non-neuromuscular scoliosis. *J Bone Joint Surg Am.* 2008; 90: 1272-1281. doi: 10.2106/JBJS.G.00184.
- Johnston C, Karol L, Thornberg D, Jo C, Eamara P. The 18-cm thoracic-height threshold and pulmonary function in non-neuromuscular early-onset scoliosis. A reassessment. *JBJS Open Access.* 2021; 19: e21.00093. doi: 10.2106/JBJS.oe.21.00093.
- Early Onset Scoliosis | Scoliosis Research Society [Internet]. [www.srs.org](https://www.srs.org/Patients/Conditions/Scoliosis/Early-Onset-Scoliosis). Available in: <https://www.srs.org/Patients/Conditions/Scoliosis/Early-Onset-Scoliosis>
- Teoh KH, Von Ruhland C, Evans SL, James SH, Jones A, Howes J, et al. Metallosis following implantation of magnetically controlled growing rods in the treatment of scoliosis: a case series. *Bone Joint J.* 2016; 98-B: 1662-1667. doi: 10.1302/0301-620X.98B12.38061.
- Wang J, Yu W, Sandhu H, Betts F, Bhuta S, Delamarter R. Metal debris from titanium spinal implants. *Spine.* 1999; 24: 899-903. doi: 10.1097/00007632-199905010-00011.
- Kasai Y, Iida R, Uchida A. Metal concentrations in the serum and hair of patients with titanium alloy implants. *Spine.* 2003; 27: 1320-1326.
- Yilgor C, Efendiyev A, Akbiyik F, Demirkiran G, Senkoylu A, Alanay A, et al. Metal ion release during growth-friendly instrumentation for early-onset scoliosis: a preliminary study. *Spine Deform.* 2018; 6: 48-53. doi: 10.1016/j.jspd.2017.06.005.
- Zhang T, Sze KY, Peng ZW, Cheung KMC, Lui YF, Wong YW, et al. Systematic investigation of metallosis associated with magnetically controlled growing rod implantation for early-onset scoliosis. *Bone Joint J.* 2020; 102-B (10): 1375-1383. doi: 10.1302/0301-620X.102B10.BJJ-2020-0842.R1.
- Li Y, Graham CK, Robbins C, Caird MS, Farley FA. Elevated serum titanium levels in children with early onset scoliosis treated with growth-friendly instrumentation. *J Pediatr Orthop.* 2020; 40 (6): e420-e423. doi: 10.1097/BPO.0000000000001463.
- Borde MD, Sapare S, Schutgens E, Ali C, Noordeen H. Analysis of serum levels of titanium and aluminium ions in patients with early onset scoliosis operated upon using the magnetic growing rod—a single centre study of 14 patients. *Spine Deform.* 2021; 9 (5): 1473-1478. doi: 10.1007/s43390-021-00335-1.
- Luders KA, Braunschweig L, Ziola-Frankowska A, Stojek A, Jankielska D, Wichmann A, et al. Titanium wear from magnetically controlled growing rods (MCGRs) for the treatment of spinal deformities in children. *SciRep.* 2022; 12 (1): 10811. doi: 10.1038/s41598-022-15057-1.
- Díez-Ulloa MA, Puente-Sánchez L, Chaves-Reyes R, Vázquez-Agra N, Santín-Mon D, Domínguez-Barreiro H, et al. Niveles tisulares y hemáticos de titanio en pacientes tratados con barras de crecimiento (magnético) por escoliosis de inicio precoz. En: Libro de Abstracts GEER. Valencia. 2,3 Junio 2023.
- Alberghina F, McManus R, Keogh C, Turner H, Moore D, Noel J, et al. The evaluation of serum metal ion levels and metallosis in graduated patients with magnetically controlled growing rods. *J Pediatr Orthop.* 2024; 44 (1): 43-48. doi: 10.1097/BPO.0000000000002526.

16. Helenius IJ. Standard and magnetically controlled growing rods for the treatment of early onset scoliosis. *Ann Transl Med.* 2020; 8 (2): 26. doi: 10.21037/atm.2019.09.72.
17. Nordeen H, Shah S, Elsebaie H, Garrido E, Farooq N, Al Mukhtar M. *In vivo* distraction force and length measurements of growing rods. Which factors influence the ability to lengthen. *Spine.* 2011; 36 (26): 2299-2303. doi: 10.1097/BRS.0b013e31821b8e16.
18. Sankar WN, Skaggs DL, Yazici M, Johnston CE 2nd, Shah SA, Javidan P, et al. Lengthening of dual growing rods and the law of diminishing returns. *Spine (Phila Pa 1976).* 2011; 36 (10): 806-809.
19. Scoliosis Research Society (SRS). (June 2023). Scoliosis Research Society Position Statement on Magnetic Controlled Growing Rods (MCGR). [Position statement]. Available in: <https://www.srs.org/Education/Quality-and-Safety/Informational--Position-Statements>
20. Rushton PRP, Siddique I, Crawford R, Birch N, Gibson MJ, Hutton MJ. Magnetically controlled growing rods in the treatment of early-onset scoliosis: a note of caution. *Bone Joint J.* 2017; 99-B (6): 708-713. doi: 10.1302/0301-620X.99B6.BJJ-2016-1102.R2.
21. Joyce TJ, Smith SL, Rushton PRP, Bowey AJ, Gibson MJ. Analysis of explanted magnetically controlled growing rods from seven UK spinal centers. *Spine (Phila Pa 1976).* 2018; 43 (1): E16-E22. doi: 10.1097/BRS.0000000000002221.
22. Toth JM, Ankomah F, Kawakami N, Uno K. A comparison of the inflammatory host response to particulate debris adjacent to unlocked and locked screws of a growth guidance system for early onset scoliosis. *Eur Spine J.* 2022; 31 (9): 2301-2310. doi: 10.1007/s00586-022-07271-2.
23. Lukina E, Laka A, Kollerov M, Sampiev M, Mason P, Wagstaff P, et al. Metal concentrations in the blood and tissues after implantation of titanium growth guidance sliding instrumentation. *Spine J.* 2016; 16 (3): 380-388. doi: 10.1016/j.spinee.2015.11.040.
24. Danielewicz A, Wójciak M, Sawicki J, Dresler S, Sowa I, Latański M. Comparison of different surgical systems for treatment of early-onset scoliosis in the context of release of titanium ions. *Spine.* 2021; 46 (10): E594-E601. doi:10.1097/BRS.0000000000003846.

**Conflicto de intereses:** los autores declaran no tener conflicto de intereses en cuanto al presente estudio.