



Julio-Septiembre 2024  
Vol. 2, núm. 3 / pp. 184-187

Recibido: 07 de Abril de 2024  
Aceptado: 18 de Abril de 2024

doi: 10.35366/116922

# Artritis séptica cervical. Presentación de un caso

## *Cervical septic arthritis. Presentation of a case*

Marcelo Diego Requena Ureña,\* Pedro Luis Bazán†

### Palabras clave:

articulación cigapofisaria,  
absceso, cervicalgia,  
artritis infecciosa.

### Keywords:

*zygapophyseal joint,  
abscess, neck pain,  
infectious arthritis.*

### RESUMEN

**Introducción:** la infección localizada en la articulación facetaria de la columna es poco frecuente, principalmente la artritis séptica cervical. Se encuentra relacionada con la edad avanzada, diabetes, inmunosupresión, artritis reumatoidea, drogadicción endovenosa y punciones locales. La cervicalgia, asociada con fiebre son las manifestaciones clínicas que confirman el diagnóstico con la resonancia y el cultivo; el tratamiento habitual es la antibioticoterapia. **Objetivo:** el objetivo del presente artículo es presentar un caso de un paciente del sexo masculino de 51 años, con diabetes de reciente diagnóstico y con el antecedente de un absceso glúteo secundario a una inyección intramuscular, presenta focos sépticos en articulación C4-C5 izquierda, válvula cardíaca y bursitis de codo, causado por *Staphylococcus aureus*. **Resultados:** la tomografía y resonancia mostraron severa destrucción ósea de las carillas articulares y absceso de partes blandas a nivel cervical. Se asoció tratamiento quirúrgico para limpieza y estabilización. El estudio anatomopatológico confirmó el proceso inflamatorio-infeccioso descartando patología tumoral. **Conclusiones:** la artritis séptica cervical es una patología poco frecuente de aparición y desarrollo insidioso, lo que puede retardar el diagnóstico, puede estar asociada a comorbilidades que condicionen inmunodepresión en el paciente, si bien la mayoría de los casos presentan una buena evolución con antibioticoterapia, deben tomarse en cuenta las comorbilidades y posibles complicaciones para optar también por un tratamiento quirúrgico.

### ABSTRACT

**Introduction:** localized infection in the facet joint of the spine is rare, mainly cervical septic arthritis. It is related to advanced age, diabetes, immunosuppression, rheumatoid arthritis, intravenous drug addiction and local punctures. Cervicalgia, associated with fever, are the clinical manifestations that confirm the diagnosis with MRI and culture; the usual treatment is antibiotic therapy. **Objective:** the aim of this article is to present a case of a 51-year-old male patient with newly diagnosed diabetes and a history of a gluteal abscess secondary to an intramuscular injection, with septic foci in the left C4-C5 joint, heart valve and elbow bursitis, caused by *Staphylococcus aureus*. **Results:** CT and MRI showed severe bone destruction of the facet joints and abscess of soft tissues at the cervical level. Surgical treatment for cleansing and stabilization was associated. The anatomopathological study confirmed the inflammatory-infectious process, ruling out tumor pathology. **Conclusions:** cervical septic arthritis is a rare pathology of insidious onset and development which can delay the diagnosis, it may be associated with comorbidities that condition immunosuppression in the patient, although most cases present a good evolution with antibiotic therapy, comorbidities and possible complications must be taken into account to also opt for surgical treatment.

\* Médico residente, Servicio de Traumatología y Ortopedia del Hospital Obrero No. 4, Oruro, Bolivia; rotación extracurricular HIGA San Martín de La Plata. ORCID: 0009-0006-3925-9978  
† HIGA San Martín de La Plata, Hospital Italiano La Plata, e Instituto de Diagnóstico La Plata. ORCID: 0000-0003-0060-6558

### Correspondencia:

Pedro Luis Bazán  
E-mail: pedroluisbazan@gmail.com

**Citar como:** Requena UMD, Bazán PL. Artritis séptica cervical. Presentación de un caso. *Cir Columna*. 2024; 2 (3): 184-187. <https://dx.doi.org/10.35366/116922>



**Abreviatura:**

ASC = artritis séptica cervical.

**INTRODUCCIÓN**

La infección localizada en la articulación facetaria de la columna es poco frecuente;<sup>1</sup> la artritis séptica cervical (ASC) es menos común. Recientemente, se reportó que esta patología representa aproximadamente 4% de las infecciones piogénicas espinales,<sup>2</sup> pudiendo estar asociada a diversas comorbilidades.

Los factores predisponentes incluyen pacientes de edad avanzada, diabetes mellitus, pacientes inmunodeprimidos, artritis reumatoide, infección de la piel, abuso de drogas intravenosas y manipulación articular previa, incluidas prótesis articulares, cirugía articular reciente e inyecciones intraarticulares de corticosteroides.<sup>3,4</sup>

Con frecuencia, la artritis séptica de las articulaciones facetarias se asocia con diseminación hematógena desde otros focos de infección.<sup>5</sup> Usualmente el principal síntoma es el dolor cervical, sin embargo, suele ser un cuadro clínico mal definido lo que dificulta establecer un diagnóstico en las primeras etapas de la enfermedad.

Para un diagnóstico temprano es necesario un alto índice de sospecha clínica en pacientes que presentan dolor de cuello agudo y no traumático, especialmente en caso de fiebre o resultados anormales en los resultados de laboratorio.<sup>6</sup>

La resonancia magnética es la base del diagnóstico de la ASC, asociada con una alta sensibilidad y especificidad en las primeras etapas de la enfermedad.<sup>7</sup>

El tratamiento para la artritis séptica facetaria cervical es conservador, con seis a ocho semanas de antibióticos intravenosos seguidos de un ciclo prolongado de antibióticos orales. Algunos autores prescriben reposo en cama durante un mes con o sin inmovilización posterior del cuello mediante halo o collar.<sup>8</sup>

Si bien la mayoría de los pacientes generalmente experimentan cierto retraso en el diagnóstico, la mayoría de los pacientes se recuperan por completo o experimentan dolor residual leve/secuela neurológica después de la terapia adecuada.<sup>4</sup>

El objetivo de esta publicación es la presentación de un caso de ASC, detallando presentación, comorbilidades, lesiones óseas y tratamiento.

**PRESENTACIÓN DEL CASO**

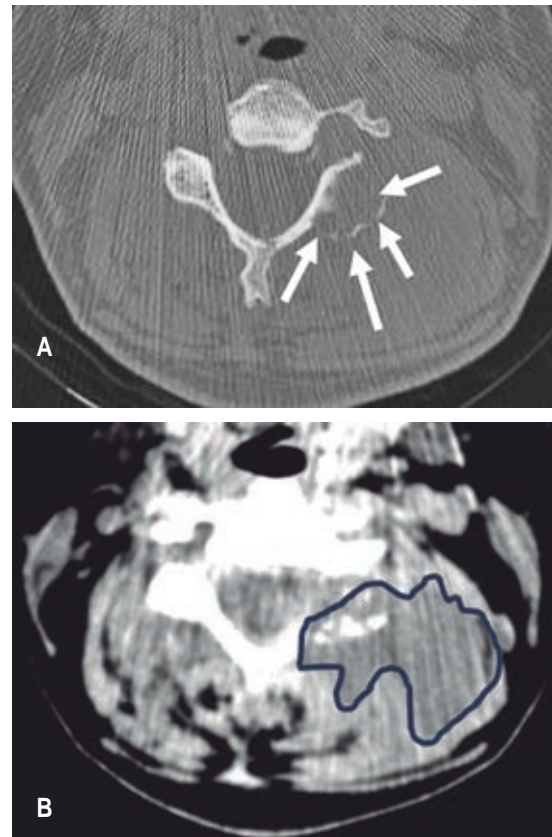
Paciente de 51 años de edad con antecedente de dolor cervical de tres meses de evolución sin antecedente

traumático, sin ninguna otra sintomatología, medicado con analgésicos y antiinflamatorios intramusculares.

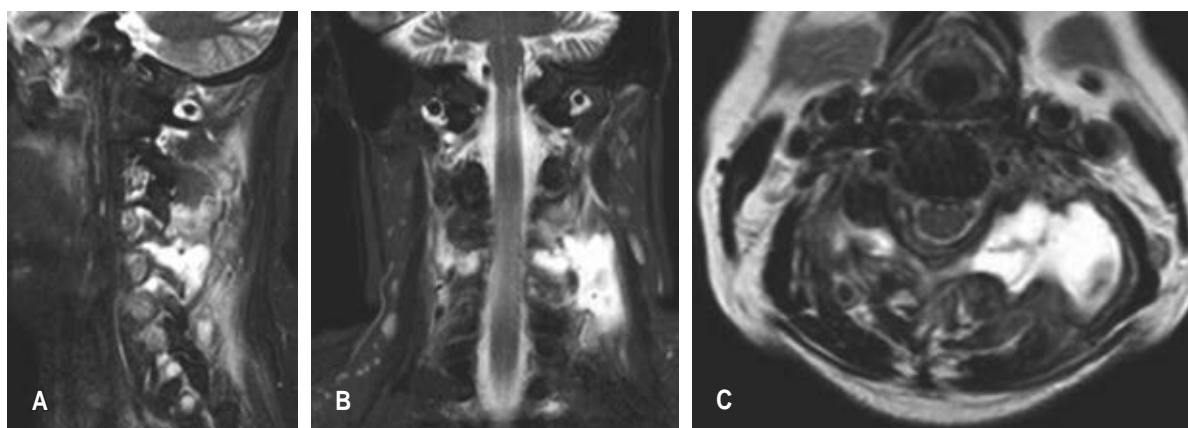
Inicialmente presentó un absceso en el glúteo, el cual fue drenado y tratamiento de corta duración con antibióticos; más tarde presentó fiebre, aumento de dolor cervical y bursitis de codo, en su evaluación clínica se evidenció hemocultivo positivo a *Staphylococcus aureus* y la afectación de válvula mitral, motivo por el cual fue derivado y se comenzó con antibióticos endovenosos y preparación para cirugía cardiovascular.

El laboratorio al ingreso a nuestra institución muestra los siguientes resultados: leucocitos 8,400/mm<sup>3</sup>, neutrófilos segmentados 78%, glicemia 1.30 g/l, y hemocultivo negativo

A la consulta al cirujano espinal, por la persistencia de cervicalgia (9/10) a pesar del reposo e inmoviliza-



**Figura 1:** Cortes axiales de tomografía a nivel C4-C5. **A)** Ventana ósea que muestra la ausencia de faceta articular de C4 con contorno difumado (flechas). **B)** Ventana de partes blandas al mismo nivel que muestra no sólo la afectación de origen en la articulación facetaria, sino el compromiso de partes blandas (contorno azul).



**Figura 2:** Resonancia corte sagital (A), corte coronal (B), corte axial (C) donde se observa compromiso de articulación C4-C5 izquierda y absceso para espinal con origen en la articulación.

ción con collar, se observa en la tomografía computada la afectación de articulación facetaria C4-C5 izquierda con compromiso de partes blandas (Figura 1).

La resonancia magnética nuclear muestra en secuencia T2 en corte sagital una imagen hiperintensa a nivel paravertebral izquierda de C4-C5 coincidente con colección líquida, con aparente compromiso de articulación facetaria, el cual se corrobora en el corte axial de la misma secuencia (Figura 2).

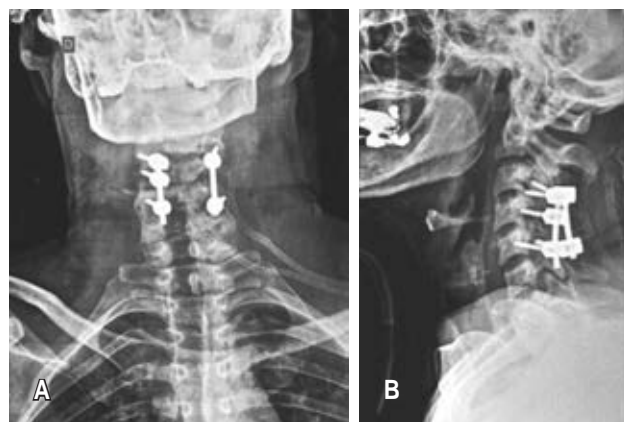
Se realiza toilette quirúrgica con fijación C3-C5 con tornillos facetarios y barras (Figura 3). El cultivo de colección y partes blandas dio positivo a *Staphylococcus aureus* meticilino sensible y el estudio de anatomía patológica la afectación ósea aguda. Continuó con vancomicina por seis meses con indicación de infección, con buena evolución local.

## DISCUSIÓN

La mayoría de los pacientes con artritis séptica de la articulación facetaria no tendrán una infección previa,<sup>6</sup> siendo su diseminación hematológica en 72% de los casos.<sup>4,9</sup>

Debe sospecharse el cuadro ante un dolor severo, sin respuesta a los tratamientos analgésicos habituales con antecedentes previos de infección, donde se ha informado que el tiempo medio desde la aparición de los síntomas hasta el diagnóstico es de 36 a 43 días, con un amplio rango de dos días a seis meses.<sup>8,10</sup>

La artritis séptica de las articulaciones facetarias se presenta con dolor y sensibilidad espinal y paraespinal. Sin embargo, a diferencia de la espondilodiscitis que se observa más comúnmente, la artritis de la articulación facetaria suele ser unilateral.<sup>5</sup>



**Figura 3:** Radiografías postoperatorias frente (A) y perfil (B) que muestran la instrumentación con tornillos facetarios y barras.

Cincuenta por ciento presenta síntomas neurológicos. Se puede sospechar artritis séptica de la articulación facetaria en pacientes con enfermedad unilateral.<sup>4</sup>

Según se informa, la destrucción ósea relacionada con artritis séptica facetaria espinal tarda aproximadamente un mes en aparecer en las radiografías simples, y la destrucción ósea y el absceso epidural tardan aproximadamente dos semanas en aparecer en la tomografía computarizada (TC).<sup>11,12</sup>

Se puede intentar la aspiración articular guiada por imágenes en casos con hemocultivos negativos para ayudar en el diagnóstico y la terapia con antibióticos.<sup>12</sup> La aspiración de pus de la articulación facetaria bajo guía por TC puede proporcionar un alivio más rápido del dolor y mejorar la eficacia de los antibióticos.<sup>8</sup>

La cirugía se reserva para pacientes con manifestaciones neurológicas debidas a abscesos epidurales.<sup>13,14</sup>

La endocarditis bacteriana siempre debe tenerse en cuenta como posible complicación ante una bacteriemia por *S. aureus*.<sup>1,2,14</sup>

## CONCLUSIONES

La artritis séptica cervical es una patología poco frecuente de aparición y desarrollo insidioso, lo que puede retardar el diagnóstico, puede estar asociada a comorbilidades que condicionen inmunodepresión en el paciente, si bien la mayoría de los casos presentan una buena evolución con antibioticoterapia, debe tomarse en cuenta las comorbilidades y posibles complicaciones para optar también por un tratamiento quirúrgico.

## REFERENCIAS

- Ciccioli NM, Medina M, Bazán PL, Borri AE. Artritis séptica facetaria en columna. *Ortho-tips*. 2021; 17: 6-10. doi: 10.35366/99161.
- Le Hanneur M, Vidal C, Mallet C, Mazda K, Ilharreborde B. Unusual case of paediatric septic arthritis of the lumbar facet joints due to *Kingella kingae*. *Orthop Traumatol Surg Res*. 2016; 102: 959-961. doi: 10.1016/j.otsr.2016.05.019.
- Margaretten ME, Kohlwes J, Moore D, Bent S. Does this adult patient have septic arthritis? *JAMA*. 2007; 297: 1478-1488.
- Stecher JM, El-Khoury GY, Hitchon PW. Cervical facet joint septic arthritis: a case report. *Iowa Orthop J*. 2010; 30: 182-187.
- Sethi S, Vithayathil MK. Cervical facet joint septic arthritis: a real pain in the neck. *BMJ Case Rep*. 2017; 2017: bcr2016218510. doi: 10.1136/bcr-2016-218510.
- Jones JL, Ernst AA. Unusual cause of neck pain: septic arthritis of a cervical facet. *Am J Emerg Med*. 2012; 30: 2094.e1-4. doi: 10.1016/j.ajem.2011.12.041.
- Fujiwara A, Tamai K, Yamato M, Yoshida H, Saotome K. Septic arthritis of a lumbar facet joint: report of a case with early MRI findings. *J Spinal Disord*. 1998; 11: 452-453.
- Michel-Batot C, Dintinger H, Blum A, Olivier P, Laborde F, et al. A particular form of septic arthritis: septic arthritis of facet joint. *Joint Bone Spine*. 2008; 75: 78-83.
- Morgan DS, Fisher D, Merianos A, Currie BJ. An 18 year clinical review of septic arthritis from tropical Australia. *Epidemiol Infect*. 1996; 117: 423-428. doi: 10.1017/s0950268800059070.
- Narváez J, Nolla JM, Narváez JA, Martínez-Carnicero L, De Lama E, Gómez-Vaquero C, et al. Spontaneous pyogenic facet joint infection. *Semin Arthritis Rheum*. 2006; 35: 272-283.
- Kitajima H, Hatano E, Kawaguchi M, Sakamoto T, Ichiseki T, Kaneuji A, et al. Septic arthritis of cervical spine facet joints: a case report and review of imaging. *Am J Case Rep*. 2023; 24: e941578. doi: 10.12659/AJCR.941578.
- Yoon J, Efendy J, Redmond MJ. Septic arthritis of the lumbar facet joint. Case and literature review. *J Clin Neurosci*. 2020; 71: 299-303.
- Orpen NM, Birch NC. Delayed presentation of septic arthritis of a lumbar facet joint after diagnostic facet joint injection. *J Spinal Disord Tech*. 2003; 16: 285-287. doi: 10.1097/00024720-200306000-00010.
- Muffoletto AJ, Ketonen LM, Mader JT, Crow WN, Hadjipavlou AG. Hematogenous pyogenic facet joint infection. *Spine (Phila Pa 1976)*. 2001; 26: 1570-1576. doi: 10.1097/00007632-200107150-00014.

**Conflicto de intereses:** los autores declaran no poseer ningún conflicto de intereses en el tema a desarrollar.