



Julio-Septiembre 2024  
Vol. 2, núm. 3 / pp. 180-183

Recibido: 05 de Abril de 2024  
Aceptado: 18 de Abril de 2024

doi: 10.35366/116921

# Quiste óseo aneurismático. Reporte de caso y revisión de la literatura

## *Aneurysmal bone cyst. Case report and review of the literature*

José Antonio Chávez López,<sup>\*,†</sup> Raúl Huato Reyes,<sup>\*,§</sup>  
Reyna Daena Chávez Cisneros,<sup>\*,¶</sup> Alejandra Méndez Hernández,<sup>\*,||,\*\*</sup>  
Jorge Luis Hernández Bello,<sup>\*,||,††</sup> David Bucio Pérez,<sup>\*,||,§§</sup>

### Palabras clave:

quistes óseos aneurismáticos, neoplasias espinales, fusión espinal, reaparición.

### Keywords:

*aneurysmal bone cyst, spinal tumor, spinal fusion, tumor recurrence.*

### RESUMEN

El quiste óseo aneurismático de la columna vertebral es una patología benigna que genera destrucción ósea. Se representa 1% de los tumores primarios y afecta en los primeros 20 años de vida. Se presenta ligero predominio en mujeres y es el tercer tumor benigno más frecuente después de osteoma osteoide y osteoblastoma. Puede provocar síntomas como dolor de espalda, déficit neurológico y fracturas patológicas. La fisiopatología de los quistes óseos aneurismáticos, es debatible, la mayoría proponen que se desarrolla como resultado de un edema intercelular causado por la lesión primaria que expande el estroma laxo circundante y permite la ruptura de vasos hacia los microquistes bajo presión hemodinámica. Se presenta el caso de un paciente masculino de 19 años con un quiste óseo aneurismático a nivel lumbar L3 que fue manejado con cifoplastia.

### ABSTRACT

*Aneurysmal bone cyst of the spine is a benign pathology that generates bone destruction. It represents 1% of primary tumors and affects the first 20 years of life. There is a slight predominance in women and it is the third most common benign tumor after osteoid osteoma and osteoblastoma. It can cause symptoms such as back pain, neurological deficits and pathological fractures. The pathophysiology of aneurysmal bone cysts is debated, with most proposing that it develops as a result of intercellular edema caused by the primary lesion that expands the surrounding loose stroma and allows rupture of vessels into the microcysts under hemodynamic pressure.*

## INTRODUCCIÓN

El quiste óseo aneurismático de la columna vertebral es una patología benigna que genera destrucción ósea.<sup>1</sup> Fue descrito por primera vez por Jaffe y Lichtenstein, en 1942, como una lesión intraósea y osteolítica, diferenciándolo de hemangiomas y otros tumores de células gigantes.<sup>2</sup> Suelen crecer rápidamente, con hipervascularidad y proliferación reactiva de tejidos conectivos.<sup>3</sup> Representan 1% de los tumores óseos primarios y afectan predominantemente en los

\* Hospital de Alta Especialidad ISSSTE Morelia. México.

† Jefe de servicio de neurocirugía. ORCID: 0009-0001-0533-980X

§ Profesor adjunto de neurocirugía. ORCID: 0009-0005-6439-0735

¶ Médico interno de pregrado. ORCID: 0009-0001-9397-9013

|| Residente de neurocirugía.

\*\* ORCID: 0009-0009-8034-7779

†† ORCID: 0009-0004-7222-5740

§§ ORCID: 0009-0000-7413-8801

### Correspondencia:

Alejandra Méndez Hernández

E-mail: mndz\_9790@hotmail.com

**Citar como:** Chávez LJA, Huato RR, Chávez CRD, Méndez HA, Hernández BJJ, Bucio PD. Quiste óseo aneurismático. Reporte de caso y revisión de la literatura. *Cir Columna*. 2024; 2 (3): 180-183. <https://dx.doi.org/10.35366/116921>



primeros 20 años de vida.<sup>4,5</sup> Presenta ligero predominio en mujeres. Después del osteoma osteoide y el osteoblastoma, es el tercer tumor óseo benigno más frecuente.<sup>6</sup> Es una entidad poco frecuente, caracterizada por una agresiva destrucción ósea que conlleva a deformidad espinal, con significativas manifestaciones clínicas, derivadas del compromiso de estructuras neurales y tejidos blandos.<sup>1</sup> Pueden provocar síntomas como dolor de espalda, déficit neurológico y fracturas patológicas.<sup>3</sup> El dolor es la queja más común, principalmente en la zona lumbar, por las noches.<sup>6</sup> La fisiopatología de los quistes óseos aneurismáticos es cuestión de debate, la mayoría de los autores proponen que se desarrolla como resultado de un edema intercelular causado por la lesión primaria que expande el estroma laxo circundante y permite la ruptura de los vasos hacia los microquistes bajo presión hemodinámica, provocando así un quiste lleno de sangre.<sup>4,7</sup> Afectan principalmente a huesos largos, pero hasta 20% ocurre en la columna vertebral, predominantemente en elementos posteriores.<sup>4,8,9</sup> La región cervical se ve comprometida en 30-40% de los casos, la columna torácica en 25-50% de los casos, y el segmento lumbar en 40-45%.<sup>2,10,11</sup> El diagnóstico definitivo se obtiene a partir de hallazgos radiológicos e histopatológicos. Aparecen como lesiones líticas expansivas con márgenes escleróticos. Histológicamente aparecen como espacios llenos de sangre, separados por tabiques fibrosos, revestidos por fibroblastos e histiocitos, hay células osteoclasticas, sin atipia.<sup>4</sup> En la tomografía y en la resonancia se pueden observar los niveles de líquido-líquido, lesiones con múltiples tabiques internos o colapso de cuerpo vertebral.<sup>6</sup> Se debe realizar diagnóstico diferencial con el quiste óseo unicameral, tumor

de células gigantes, osteosarcoma telangiectásico, condroblastoma y el osteoblastoma.<sup>12</sup>

## REPORTE DE CASO

Masculino de 19 años, antecedentes negados. Inicia un mes previo a su ingreso, con presencia de dolor lumbar espontáneo, el cual era ligero y fue aumentando, llegando a ser intenso 7/10 en la escala visual análoga (EVA), irradiado a extremidades inferiores, con parestesias en plantas de ambos pies, sin síntomas acompañantes, mejora a la analgesia, sin lograr mejora completa, por lo que acude a valoración médica, donde le realizan estudios de imagen complementarios.

A la exploración física, con disminución de la fuerza muscular 4/5 en extremidades inferiores, reflejos de liberación muscular ++, sensibilidad superficial y profunda sin alteraciones, sin alteraciones del equilibrio ni de la marcha.

Diagnóstico: fractura L3.

Labs: 16/12/2019 BH Hb: 17.9, HTO: 51, Pla: 284, Leu: 7.38, TP: 12.3, INR: 1.11, Tpt: 31.3, Glu: 86, urea: 36.38, Cr: 0.9, Ac. U: 5.7, Na: 133, K: 4.0, Cl: 102, Ca: 9.2.

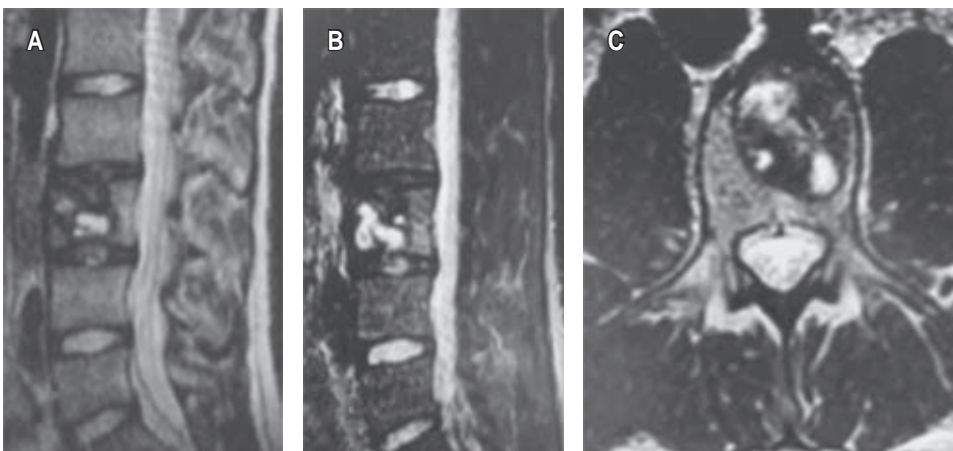
Impresión diagnóstica (IDX): quiste óseo aneurismático.

Plan: se decide manejo quirúrgico, cifoplastía L3 + toma de biopsia (*Figuras 1 y 2*).

Se realiza procedimiento quirúrgico.

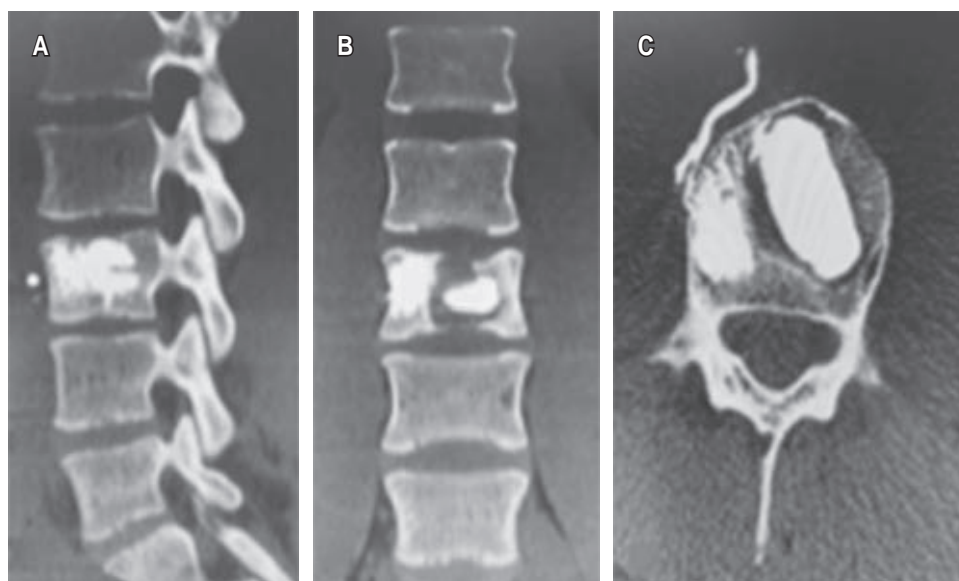
Evolucionando en el postquirúrgico de manera adecuada, se decide su egreso por mejoría clínica, se toman estudios de imagen de control (*Figura 3*).

Diagnóstico histopatológico: 1) biopsia de médula ósea hiper celular, 2) hemorragia reciente y antigua, 3) inflamación aguda y crónica inespecífica intensa con necrosis.



**Figura 1:**

Imágenes por resonancia magnética nuclear contrastadas de la columna lumbar, ponderadas en T2 (A, C), STIR (B) en sección sagital.



**Figura 2:**

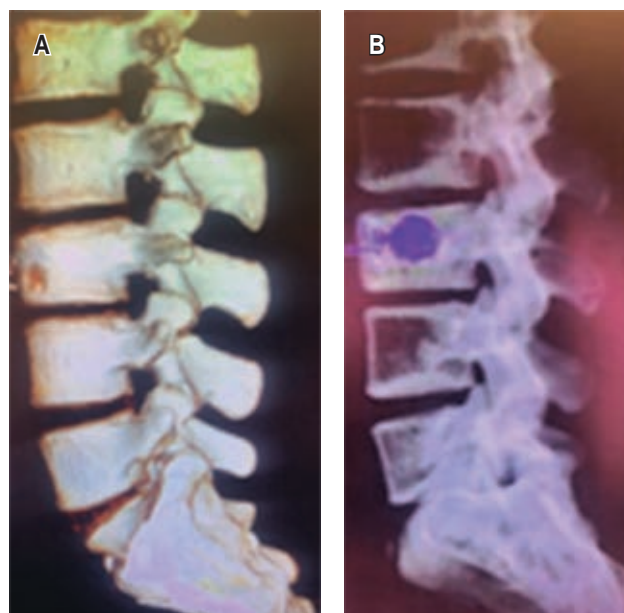
Tomografía de la columna lumbar, ventana ósea en cortes sagital (A), coronal (B), axial (C).

### DISCUSIÓN

El diagnóstico precoz y el tratamiento quirúrgico adecuado del quiste óseo aneurismático en la columna siguen siendo los factores clave para un tratamiento exitoso, y así evitar lesiones neurológicas permanentes.<sup>5,13,14</sup> Las opciones de tratamiento son el legrado con o sin injerto óseo, escisión completa, embolización arterial, inyecciones intralesionales de fármacos (esteroides y calcitonina) y radiación.<sup>5,6,15</sup> Las tasas de recurrencia después del legrado son igual o menor a 50%.<sup>16-18</sup> La regresión espontánea del tumor es poco frecuente.<sup>13,19,20</sup> En este particular caso presentado se realizó el manejo quirúrgico mínimamente invasivo con toma de biopsia más cifoplastia dado que el paciente no presentaba lesión adyacente ni inestabilidad de la columna, aunado al tratamiento quirúrgico precoz por esta vía nos aporta prevención a abordajes abiertos y la necesidad de instrumentación de niveles vertebrales adyacentes, lo cual prolonga su estancia hospitalaria y riesgo operatorio, y así obteniendo resultados favorables en el control de los síntomas y recidiva de la enfermedad.<sup>7,11,21,22</sup>

### CONCLUSIONES

La edad, la ubicación y el tamaño son sugestivos para la recurrencia y se debe tomar en cuenta el estudio histopatológico para no pasar por alto una neoplasia subyacente más agresiva. El abordaje quirúrgico debe basarse en el conocimiento de la anatomía de la región para lograr la mejor estabilidad y control de



**Figura 3:** Tomografía de la columna lumbar, reconstrucción ósea en 3D.

la enfermedad. En este sentido complementar con estudios de radiografía dinámica de la columna, así como tomográficos pueden ser de extrema utilidad para la planificación quirúrgica.

La cifoplastia es una opción alternativa de tratamiento quirúrgico seguro y eficaz para el quiste óseo aneurismático, cuando no existen alteraciones

estructurales ni inestabilidad de la columna vertebral, teniendo esta técnica un gran potencial para prevenir el colapso vertebral patológico, corrección de la deformidad vertebral secundario a fracturas de origen neoplásico, sumando el alivio rápido del dolor, disminución del tiempo de estancia hospitalaria e integración temprana a las actividades cotidianas del paciente.

En el caso presentado se realizó la toma de biopsia más cifoplastia, ya que el paciente cumplía con los criterios necesarios como ausencia de lesión adyacente e inestabilidad de columna, para emplear esta técnica y dar un tratamiento precoz y eficaz.

## REFERENCIAS

- Marrero EF, Santana EA, Parra DS, Realpe RE, Arcos LR, Madrigal JPA. Quiste óseo aneurismático vertebral. Revisión de literatura y presentación de 5 casos del Hospital Pediátrico William Soler. *Neurocienc J*. 2019; 26: 45-64.
- Baigorria JF, Besse M, Rosado Pardo JA, Steverlynck A, Sarotto AJ. Quiste óseo aneurismático vertebral agresivo: presentación de un caso y revisión bibliográfica. *Rev Asoc Argent Ortop Traumatol*. 2022; 87: 804-813. Disponible en: <https://doi.org/10.15417/issn.1852-7434.2022.87.6.1470>
- Ozdemir S, Yaldiz C, Ozden F, Kacira OK, Kacira T. Aneurysmal bone cysts of the spine: two case reports. *Korean J Spine*. 2014; 11: 249-251. doi: 10.14245/kjs.2014.11.4.249.
- Parker J, Soltani S, Boissiere L, Obeid I, Gille O, Kieser DC. Spinal aneurysmal bone cysts (ABCs): optimal management. *Orthop Res Rev*. 2019; 11: 159-166. doi: 10.2147/ORR.S211834.
- Joaquim AF, Giacomini L, Ghizoni E, Tedeschi H. Aneurysmatic bone cyst of the craniocervical region: Surgical technique. *J Neurosci Rural Pract*. 2014; 5: 55-58. doi: 10.4103/0976-3147.127874.
- Zileli M, Isik HS, Ogut FE, Is M, Cagli S, Calli C. Aneurysmal bone cysts of the spine. *Eur Spine J*. 2013; 22: 593-601. doi: 10.1007/s00586-012-2510-x.
- Liu JK, Brockmeyer DL, Dailey AT, Schmidt MH. Surgical management of aneurysmal bone cysts of the spine. *Neurosurg Focus*. 2003; 15: E4.
- Chen X, Meng C, Zhang W, Kong X, Gao F. Efficacies of percutaneous vertebral angioplasty, percutaneous kyphoplasty and conventional open operation in the treatment of spinal tumor. *Int J Clin Exp Med*. 2016; 9: 3398-3406.
- Syrimpeis V, Vitsas V, Korovessis P. Lumbar vertebral hemangioma mimicking lateral spinal canal stenosis: case report and review of literature. *J Spinal Cord Med*. 2014; 37: 237-242. doi: 10.1179/2045772313Y.0000000135.
- Kamoun KH, Jlalía Z, Sellami T, Bouaziz M, Farah Klibi F, et al. Aneurysmal bone cyst of the upper cervical spine in a child: a case report. *J Surg Clin Pract*. 2018; 2: 1.
- Doss VT, Weaver J, Didier S, Arthur AS. Serial endovascular embolization as stand-alone treatment of a sacral aneurysmal bone cyst. *J Neurosurg Spine*. 2014; 20: 234-238. doi: 10.3171/2013.11.SPINE13412.
- Sánchez Tierraseca M, Martín Somoza FJ. Quiste óseo aneurismático de localización vertebral. *Rev Pediatr Aten Primaria*. 2022; 24: e157-e161.
- Shafiul A, Tayseer F, Kazi Hafiz U, et al. Aneurysmal bone cyst of the lumbar spine: a case report, bang. *J Neurosurgery*. 2017; 6: 59-61.
- Ohashi M, Ito T, Hirano T, Endo N. Percutaneous intralésional injection of calcitonin and methylprednisolone for treatment of an aneurysmal bone cyst at C-2. *J Neurosurg Pediatr*. 2008; 2: 365-369. doi: 10.3171/PED.2008.2.11.365.
- Fujimoto T, Nakamura T, Ikeda T, Koyanagi E, Takagi K. Solitary bone cyst in L-2. Case illustration. *J Neurosurg*. 2002; 97: 151. doi: 10.3171/spi.2002.97.1.0151.
- Mendel E, Bourekas E, Gerszten P, Golan JD. Percutaneous techniques in the treatment of spine tumors: what are the diagnostic and therapeutic indications and outcomes? *Spine (Phila Pa 1976)*. 2009; 34: S93-100. doi: 10.1097/BRS.0b013e3181b77895.
- Niazi TN, Sauri-Barraza J-C, Schmidt MH. Minimally invasive treatment of spinal tumors. *Semin Spine Surg [Internet]*. 2011; 23: 51-59. Available in: <http://dx.doi.org/10.1053/j.semss.2010.12.005>
- Radalov I, Páez-Carpio A, Macías Rodríguez N, Inarejos Clemente EJ, Gómez FM. Minimizing neurovascular complications during image-guided percutaneous cryoablation of a cervical spinal aneurysmal bone cyst using protective doxycycline sclerotherapy: a case report. *J Spine Surg*. 2024; 10: 159-164. doi: 10.21037/jss-23-147.
- Desai SB, O'Brien C, Shaikh R, Hedequist D, Proctor M, Orbach DB, et al. Multidisciplinary management of spinal aneurysmal bone cysts: A single-center experience. *Interv Neuroradiol*. 2019; 25: 564-569. doi: 10.1177/1591019919848130.
- Levin DA, Hensinger RN, Graziano GP. Aneurysmal bone cyst of the second cervical vertebrae causing multilevel upper cervical instability. *J Spinal Disord Tech*. 2006; 19: 73-75. doi: 10.1097/01.bsd.0000172073.38814.f9.
- Skubitz KM, Peltola JC, Santos ER, Cheng EY. Response of aneurysmal bone cyst to denosumab. *Spine (Phila Pa 1976)*. 2015; 40: E1201-E1204. doi: 10.1097/BRS.0000000000001027.
- Brage L, Roldán H, Plata-Bello J, Martel D, García-Marín V. Transoral vertebroplasty for a C2 aneurysmal bone cyst. *Spine J*. 2016; 16: e473-e477. doi: 10.1016/j.spinee.2016.02.042.

**Conflicto de intereses:** los autores declaran no tener ningún conflicto de intereses.