



Julio-Septiembre 2024  
Vol. 2, núm. 3 / pp. 146-150

Recibido: 29 de Enero de 2024  
Aceptado: 05 de Mayo de 2024

doi: 10.35366/116915

# Frecuencia de complicaciones postoperatorias en pacientes con escoliosis neuromuscular y artrodesis posterior instrumentada

## *Frequency of postoperative complications in patients with neuromuscular scoliosis and instrumented posterior arthrodesis*

Miguel Alberto Celis-Ivens,<sup>\*,†</sup> José Antonio Canales-Nájera,<sup>\*,§</sup> Antonio Hurtado-Padilla<sup>\*,§</sup>

**Palabras clave:**  
ortopedia pediátrica, cirugía de columna, complicaciones postoperatorias.

**Keywords:**  
*pediatric orthopedics, spine surgery, postoperative complication.*

### RESUMEN

**Introducción:** la cirugía de columna en pacientes con escoliosis neuromuscular es un procedimiento médico complejo y crucial que busca corregir deformidades espinales significativas causadas por trastornos neuromusculares. Aunque esta intervención puede proporcionar mejoras significativas en la calidad de vida y la función de los pacientes, también conlleva el riesgo inherente de complicaciones postoperatorias. **Objetivo:** se identificó la frecuencia de complicaciones postoperatorias, así como la más frecuente de las mismas en pacientes postoperados de cirugía de columna en pacientes pediátricos con diagnóstico de escoliosis neuromuscular. **Material y métodos:** se realizó un estudio descriptivo, observacional, retrospectivo, transversal en el cual se revisaron todos los casos de pacientes con escoliosis neuromuscular e instrumentación posterior instrumentada del Hospital Shriners para Niños México en el periodo 2020 a 2022. **Resultados:** la edad promedio de los pacientes fue de 14.2 años, 75% pertenecían al sexo femenino, se detectó con una mayor frecuencia a las complicaciones resultantes del implante en 16.7% seguidas de las complicaciones respiratorias e infecciones con porcentajes de 12.5 y 4, respectivamente; se clasificó además por escala Dindo-Clavien al grado II de las complicaciones detectadas en 87%. **Conclusión:** de acuerdo con los resultados obtenidos en este estudio, hemos encontrado diferencias a lo reportado en la literatura internacional, siendo las causas por implante las más frecuentes en nuestro medio.

### ABSTRACT

**Introduction:** spinal surgery in patients with neuromuscular scoliosis is a complex and critical medical procedure aimed at correcting significant spinal deformities resulting from neuromuscular disorders. While this intervention can lead to substantial improvements in patients' quality of life and function, it also carries the inherent risk of postoperative complications. **Objective:** the study aimed to identify the frequency and most common postoperative complications in pediatric patients undergoing spinal surgery for neuromuscular scoliosis. **Material and methods:** a descriptive, observational, retrospective, cross-sectional study was conducted, reviewing all cases of neuromuscular scoliosis with posterior instrumentation at Shriners Hospital for Children Mexico from 2020 to 2022. **Results:** the average age of patients was 14.2 years, with 75% being female. Implant-related complications

\* Hospital Shriners para Niños México.

† Médico residente de ortopedia pediátrica. ORCID: 0009-0000-3320-1915

§ Médico adscrito. Clínica de Escoliosis.

**Correspondencia:**  
Miguel Alberto Celis-Ivens  
E-mail: mcelis\_iven@hotmail.com

**Citar como:** Celis-Ivens MA, Canales-Nájera JA, Hurtado-Padilla A. Frecuencia de complicaciones postoperatorias en pacientes con escoliosis neuromuscular y artrodesis posterior instrumentada. *Cir Columna*. 2024; 2 (3): 146-150. <https://dx.doi.org/10.35366/116915>



were most frequently observed at 16.7%, followed by respiratory and infectious complications at 12.5% and 4%, respectively. The Dindo-Clavien scale classified 87% of complications as grade II. **Conclusion:** this study's results differ from international literature, with implant-related causes being the most frequent complications in our cohort.

## INTRODUCCIÓN

La escoliosis neuromuscular es una deformidad de la columna vertebral no congénita, asociada con trastornos neuromusculares subyacentes. La *Scoliosis Research Society* la describe como una curvatura irregular causada por trastornos cerebrales, medulares o musculares, afectando la marcha y sedestación, con consecuencias como dolor, úlceras y afecciones cardíacas. Se clasifica como miopática (afecta la musculatura propia) o neuropática (proviene del sistema nervioso central), con subdivisiones según el nivel neurológico afectado.<sup>1,2</sup>

En cuanto a la epidemiología, la incidencia varía según la enfermedad subyacente, siendo más común en trastornos como parálisis cerebral, distrofia muscular y mielodisplasia. La prevalencia varía según la etiología, por ejemplo, 25% en parálisis cerebral infantil y hasta 100% en lesiones medulares.<sup>3,4</sup>

La fisiopatología implica un control muscular deficiente, ya sea por flacidez o espasticidad, lo que genera desequilibrio en la columna vertebral. De tal manera que el individuo con una postura anormal prolongada obtiene como resultado fuerzas asimétricas en las placas de crecimiento vertebral, las cuales perpetúan un ciclo de curvas mayor y progresivo, mostrando asimetría en el esqueleto axial y causando efectos mecánicos en las regiones caudales como inclinación pélvica o luxación unilateral de cadera. Dentro de los factores de progresión se incluyen: curvas con ángulo de Cobb de 50°, así como fases de crecimiento rápido en el desarrollo del paciente como las que se observan en la pubertad, siendo este último el factor de riesgo más importante para otros tipos de escoliosis, las cuales dejan de progresar al alcanzar la madurez esquelética. En el caso de la escoliosis neuromuscular no se cumple esta regla, pues las curvas continúan progresando. Este desequilibrio resulta en fuerzas asimétricas, perpetuando curvaturas que persisten tras la madurez esquelética, afectando la pelvis, cadera y generando restricción pulmonar.<sup>4,5</sup>

En el curso clínico, la escoliosis neuromuscular se estudia según la enfermedad subyacente. En parálisis cerebral infantil, el grado de afectación del tronco se relaciona con el riesgo de escoliosis neuromuscular. Distintas condiciones neuromusculares, como la

distrofia muscular de Duchenne, muestran asociaciones específicas con la aparición y progresión de la escoliosis.<sup>6,7</sup>

El diagnóstico se realiza mediante historia clínica, examen físico y estudios de imágenes, destacando radiografías panorámicas. La evaluación funcional y respiratoria es crucial debido al impacto potencial en la calidad de vida.<sup>7</sup> En cuanto al tratamiento conservador, se emplean medidas farmacológicas, ortopédicas y fisioterapia. Sin embargo, la cirugía puede ser necesaria en casos severos que afectan la función pulmonar y la calidad de vida.<sup>8</sup> El tratamiento quirúrgico busca corregir curvaturas superiores a 30° en el último año, considerando la capacidad pulmonar. La elección del implante depende de la edad y necesidades del paciente, pudiendo utilizarse sistemas de distracción, compresión o dirección del crecimiento. La fusión espinal se reserva en aquellos pacientes en los cuales se encuentran curvas mayores a 50° en etapas tardías de crecimiento, ya sea guiado o previamente establecido (mayores a 11 años). La opción y enfoque quirúrgico más habitual es la fusión espinal posterior; sin embargo, se deben considerar modificaciones a esta técnica como el uso de tracción intraoperatoria, liberaciones de tejidos blandos anteriores, o bien, fusión anterior con o sin la complementación con fijación pélvica iliaca alar, la cual se reserva para los casos más graves en los cuales se ha agregado una oblicuidad pélvica mayor de 15° y/o control deficiente del tronco, lo cual impediría asumir la sedestación en el paciente.<sup>8,9</sup>

Las complicaciones postoperatorias en la escoliosis neuromuscular presentan tasas significativamente elevadas, oscilando entre 24 y 75%, superando a otros tipos de escoliosis como la congénita (10.6%) y la idiopática (6.3%). Estas complicaciones, principalmente pulmonares, gastrointestinales e infecciosas, incluyen atelectasia, neumo/hemotórax, derrame pleural, íleo paralítico, infecciones del tracto urinario y heridas quirúrgicas. Aunque la mortalidad operatoria es baja (0.02%), se destacan complicaciones respiratorias, como insuficiencia respiratoria y necesidad de apoyo ventilatorio postquirúrgico, siendo más prominentes en pacientes con síndrome de Rett que en aquellos con parálisis cerebral infantil.<sup>9-11</sup> Factores de riesgo incluyen desnutrición, hipoalbuminemia, pérdida de

sangre transoperatoria, duración prolongada de la cirugía (> 4 horas) y exposición extensa de tejidos. Un sistema de clasificación (Clavien-Dindo-Sink) ayuda a describir y pronosticar complicaciones, reingresos y reintervenciones. Estudios recientes subrayan la necesidad de estrategias para minimizar la pérdida de sangre durante la cirugía, considerando la influencia de trastornos neuromusculares en la coagulación y la labilidad de los tejidos.<sup>12-15</sup>

La siguiente investigación tuvo como objetivo identificar la frecuencia de complicaciones postoperatorias y la más frecuente de éstas en pacientes pediátricos postoperados de cirugía de columna con diagnóstico de escoliosis neuromuscular.

### MATERIAL Y MÉTODOS

Se realizó un estudio descriptivo, observacional, retrospectivo, transversal, en el cual se revisaron todos los casos de pacientes con escoliosis neuromuscular e instrumentación posterior instrumentada del Hospital Shriners para Niños México en el periodo 2020 a 2022, que correspondieron a un total de 48 expedientes en los cuales se aplicaron los siguientes criterios:

**Criterios de inclusión:** 1) pacientes con diagnóstico de escoliosis neuromuscular, 2) menores de 18 años, 3) pacientes que se sometieron a cirugía de columna relacionada con la artrodesis posterior con diagnóstico de escoliosis neuromuscular, 4) con seguimiento de al menos un año.

**Criterios de exclusión:** 1) expediente clínico incompleto, 2) pacientes con escoliosis neuromuscular en los que se utilizaron barras de crecimiento, 3) pacientes con escoliosis neuromuscular en los que sólo se distrajeron barras de crecimiento, 4) pacientes que recibieron manejo primario en otra institución.

**Análisis estadístico.** Se calcularon medidas de tendencia central y dispersión para describir las características demográficas de la muestra, como la edad de los pacientes. Este análisis estadístico tuvo como objetivo arrojar luz sobre la relación entre las variables, detectando así las complicaciones más frecuentes posteriores a realizar una instrumentación en el contexto de la escoliosis neuromuscular.

### RESULTADOS

Los resultados obtenidos de la revisión de 48 expedientes en el periodo 2020-2022 del Hospital Shriners

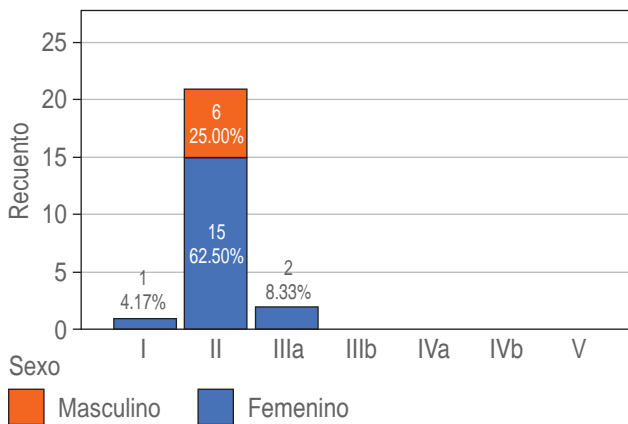
para Niños revelan datos significativos sobre un subconjunto de 24 casos que cumplen con los criterios de inclusión. La edad promedio de los pacientes seleccionados es de 14.2 años, con una desviación estándar de 1.8 años, indicando una relativamente estrecha dispersión de edades en la muestra. La distribución por sexo muestra una predominancia por el sexo femenino con 75%, en comparación con 25% de pacientes masculinos (*Tabla 1*).

En relación con la escala Dindo-Clavien, que clasifica las complicaciones postoperatorias, se destaca que la mayoría de los pacientes (87.5%) se encuentran en la categoría II, lo que sugiere complicaciones que requieren intervenciones farmacológicas o no quirúrgicas. Un 8.3% se sitúa en la categoría IIIa, indicando complicaciones que requieren intervenciones quirúrgicas menores y un paciente (4.2%) está en la categoría I, asociada con complicaciones sin necesidad de intervención (*Figura 1*).

**Tabla 1:** Características demográficas y clínicas (N = 24).

Variable	n (%)
Edad en años, media ± DE	14.2 ± 1.8
Sexo	
Femenino	18 (75.0)
Masculino	6 (25.0)
Escala Dindo-Clavien	
I	1 (4.2)
II	21 (87.5)
IIIa	2 (8.3)
Patología neuromuscular	
Parálisis cerebral	9 (37.5)
Distrofia muscular	1 (4.2)
Neurofibroma	3 (12.5)
Atrofia muscular	4 (16.7)
Ehlers Danlos	1 (4.2)
Lesión medular	2 (8.3)
Otros	4 (16.7)
Número de cirugías, media ± DE	1.2 ± 0.5
Complicaciones	
No	16 (66.7)
Respiratorias	3 (12.5)
Infecciones	1 (4.2)
Del implante	4 (16.7)
Año de API	
2020	6 (25.0)
2021	9 (37.5)
2022	9 (37.5)

DE = desviación estándar.



**Figura 1:** Escala Dindo-Clavien de acuerdo con el sexo.

En cuanto a las patologías neuromusculares, se observa a la parálisis cerebral, como la más común, presente en 37.5% de los casos. Le sigue el neurofibroma con 12.5%, mientras que otras afecciones neuromusculares comprenden el porcentaje restante.

En términos de complicaciones postoperatorias, la mayoría de los pacientes (66.7%) no experimentaron complicaciones adicionales; sin embargo, un porcentaje significativo presentó complicaciones respiratorias (12.5%), infecciones (4.2%) o relacionadas con el implante (16.7%) (*Figura 2*).

### DISCUSIÓN

La escoliosis neuromuscular presenta un complejo escenario quirúrgico, caracterizado por alteraciones biomecánicas derivadas de desequilibrios musculares y/o nerviosos subyacentes. El contrarresto efectivo de estos desbalances en pacientes pediátricos se logra mediante la oportuna aplicación de implantes. A pesar de su eficacia, la literatura ha documentado tasas de complicaciones postoperatorias tan elevadas de hasta 75% en procedimientos de instrumentación para este tipo de escoliosis.<sup>16</sup> En nuestro centro hospitalario, durante un periodo de tres años, llevamos a cabo 24 cirugías de instrumentación posterior en pacientes con escoliosis neuromuscular. Sorprendentemente, sólo 33.4% de estos casos experimentaron complicaciones en el periodo postoperatorio. La fatiga del implante, identificada en 16% de nuestra población, se destacó como la complicación más frecuente, marcando una diferencia significativa con los informes previos que señalan las afecciones respiratorias como predominantes. De manera intrigante, en nuestro estudio, sólo tres

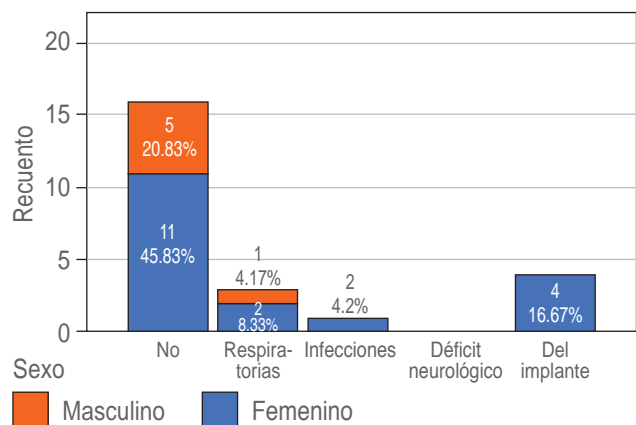
pacientes necesitaron oxígeno suplementario durante más de 48 horas después de la cirugía, resaltando la singularidad de nuestro hallazgo.

Al emplear la escala Dindo-Clavien modificada para clasificar las complicaciones postquirúrgicas, observamos que 87% de nuestra muestra se ubicó en el grado II. Estos pacientes requirieron transfusiones de hemoderivados y experimentaron una estancia hospitalaria prolongada, desviándose así del curso postoperatorio típico observado en otras formas de escoliosis. La validez de la escala Dindo-Clavien en el contexto postoperatorio de la instrumentación de columna para escoliosis de inicio temprano ha sido confirmada recientemente, justificando su aplicación como un indicador confiable en nuestra cohorte de pacientes.<sup>10,17</sup>

En relación con las infecciones como complicación, identificamos únicamente un caso de infección de herida quirúrgica. Este hallazgo es congruente con otros estudios y cohortes que reportan tasas mínimas de infección postoperatoria en este contexto específico. La baja incidencia de infecciones en nuestro grupo refuerza la eficacia de las medidas de control de infecciones implementadas durante los procedimientos quirúrgicos.

### CONCLUSIONES

Este estudio nos proporciona información valiosa para la comprensión y gestión de esta compleja entidad clínica, encontrando diferencias de las tasas de complicaciones reportadas en la literatura internacional y al ser el primer estudio en nuestro país de este tipo, evidenciamos que 66.6% de nuestros pacientes no experimentaron complicaciones significativas en el periodo postoperatorio,



**Figura 2:** Complicaciones de los pacientes de acuerdo con el sexo.

destacando una diferencia sustancial con la literatura existente en la cual se resaltan las complicaciones respiratorias como las más comunes, siendo en nuestro medio la fatiga del implante la principal complicación tan solo afectando a 16% de la población estudiada.

La aplicación de la escala Dindo-Clavien modificada para clasificar las complicaciones postquirúrgicas reveló que la mayoría de los casos se ubicaron en el grado II, indicando la necesidad de transfusiones de hemoderivados y una estancia hospitalaria prolongada. Este hallazgo resalta la complejidad y la desviación de los patrones postoperatorios habituales observados en otras formas de escoliosis. La validación reciente de esta escala en el contexto de la instrumentación de columna para escoliosis de inicio temprano respalda su utilidad como un indicador confiable en este grupo de pacientes, ofreciendo una herramienta estandarizada para evaluar y comparar complicaciones postoperatorias.

Aunque sólo se detectó un caso de infección de herida quirúrgica en nuestra cohorte, este resultado se alinea con estudios previos que informan tasas bajas de infección postoperatoria en este contexto específico. Esto sugiere la efectividad de las medidas de control de infecciones implementadas durante los procedimientos quirúrgicos en nuestro centro hospitalario.

Las perspectivas futuras derivadas de este estudio se centran en la optimización de la planificación quirúrgica y la gestión postoperatoria. La identificación de la fatiga del implante como una complicación significativa destaca la necesidad de explorar nuevas tecnologías y estrategias para mejorar la durabilidad y resistencia de los implantes utilizados en pacientes con escoliosis neuromuscular. Además, la aplicación de enfoques personalizados basados en las características específicas de cada paciente podría contribuir a minimizar las complicaciones y mejorar los resultados a largo plazo.

## REFERENCIAS

1. Cuello CC, Flores-Milan G, Pressman E, Krafft PR, Lawing C, Alikhani P. Neuromuscular scoliosis: a dual-surgeon approach. *World Neurosurg.* 2022; 167: e1045-e1049.
2. Murphy RF, Mooney JF 3rd. Current concepts in neuromuscular scoliosis. *Curr Rev Musculoskelet Med.* 2019; 12: 220-227.
3. Vialle R, Thévenin-Lemoine C, Mary P. Neuromuscular scoliosis. *Orthop Traumatol Surg Res.* 2013; 99: S124-S139.
4. von der Hoh NH, Schleifenbaum S, Schumann E, et al. Atiologie, epidemiologie, prognose und biomechanische besonderheiten neuromuskularer skoliosen. *Orthopade.* 2021; 50: 608-613.
5. Wishart BD, Kivlehan E. Escoliosis neuromuscular: cuándo, quién, por qué y resultados. *Phys Med Rehabil Clin N Am.* 2021; 32: 547-556.
6. Kenon C, Leok-Kim L, James H, et al. Neuromuscular scoliosis: how decision making and treatment are different. *Current Orthopaedic Practice.* 2017; 28: 3-9.
7. Mary P, Servais L, Vialle R. Neuromuscular diseases: diagnosis and management. *Orthop Traumatol Surg Res.* 2018; 104: S89-S95.
8. Schomig F, Fussi J, Pumberger M, Putzier M. Surgical strategies in the treatment of neuromuscular scoliosis. *Orthopade.* 2021; 50: 633-637.
9. Suresh KV, Ikwuezunma I, Margalit A, Sponseller PD. Spinal fusion with sacral alar iliac pelvic fixation in severe neuromuscular scoliosis. *JBJS Essent Surg Tech.* 2021; 11: e20.00060.
10. Modi HN, Suh SW, Yang JH, Cho JW, Hong JY, Singh SU, et al. Surgical complications in neuromuscular scoliosis operated with posterior- only approach using pedicle screw fixation. *Scoliosis.* 2009; 4: 11.
11. Cohen JL, Klyce W, Kudchadkar SR, Kotian RN, Sponseller PD. Respiratory complications after posterior spinal fusion for neuromuscular scoliosis: children with Rett syndrome at greater risk than those with cerebral palsy. *Spine (Phila Pa 1976).* 2019; 44: 1396-1402.
12. Toll BJ, Samdani AF, Janjua MB, Gandhi S, Pahys JM, Hwang SW. Perioperative complications and risk factors in neuromuscular scoliosis surgery. *J Neurosurg Pediatr.* 2018; 22: 207-213.
13. Eguia F, Nhan DT, Shah SA, Jain A, Samdani AF, Yaszay B, et al. Of major complication types, only deep infections after spinal fusion are associated with worse health-related outcomes in children with cerebral palsy. *Spine (Phila Pa 1976).* 2020; 45: 993-999.
14. Soini V, Raitio A, Helenius I, Helenius L, Syvanen J. A retrospective cohort study of bleeding characteristics and hidden blood loss after segmental pedicle screw instrumentation in neuromuscular scoliosis as compared with adolescent idiopathic scoliosis. *N Am Spine Soc J.* 2022; 12: 100190.
15. Soini V, Syvanen J, Helenius I, Helenius L, Raitio A. Perioperative risk factors for bleeding in adolescents undergoing pedicle screw instrumentation for scoliosis. *Children (Basel).* 2023; 10: 381.
16. Taylor TN, Bridges CS, Nordstrom LA, Hanson DS, Gerow FT, Smith BG. Early complications after posterior spinal fusion in patients with rett syndrome. *J Pediatr Orthop.* 2023; 43: e326-e330.
17. Roye BD, Fano AN, Quan T, Matsumoto H, Garg S, Heffernan MJ, et al. Modified Clavien-Dindo-Sink system is reliable for classifying complications following surgical treatment of early-onset scoliosis. *Spine Deform.* 2023; 11: 205-212.

**Conflicto de intereses:** los autores declaran no contar con conflicto de intereses.