



Abril-Junio 2024
Vol. 2, núm. 2 / pp. 97-103

Recibido: 11 de Enero de 2024
Aceptado: 27 de Febrero de 2024

doi: 10.35366/115858

El ABC de las fracturas cervicales en región subaxial de origen traumático

The ABC of cervical fractures in the subaxial region of traumatic origin

Luis Mario Hinojosa Martínez,* José Rafael Calderón Varela,^{‡,§}
Edgar Joaquín Cardeña Morales,^{‡,¶} Andrés Villalvazo Barón^{||}

Palabras clave:

fractura, cervical, luxación,
columna, cirugía espinal.

Keywords:

fracture, cervical, dislocation,
spine, spinal surgery.

RESUMEN

Introducción: las fracturas localizadas a nivel de la columna cervical subaxial se ubican como las lesiones con mayor incidencia de afectación en pacientes con politraumatismo dentro de la columna cervical, por lo que se deberá realizar un adecuado manejo inicial desde la atención prehospitalaria hasta llegar al servicio de urgencias en donde se deberán hacer uso de las herramientas diagnósticas disponibles (radiografía, tomografía axial computarizada y/o resonancia magnética), así como una evaluación clínica objetiva con algunas de las escalas disponibles (ASIA/ISNCSCI). **Objetivo:** realizar una revisión objetiva de la literatura internacional y nacional actual, proporcionando así una herramienta útil para el personal de salud inmiscuido. **Clasificación:** se deberá realizar una correcta clasificación con apoyo del protocolo diagnóstico realizado, dentro de las clasificaciones actuales con mayor uso tendremos la propuesta por el Grupo de Estudio de Trauma de la Columna Vertebral con el sistema de Clasificación de Lesiones Cervicales Subaxiales (SLIC) y la AO Spine. **Tratamiento:** posterior a la clasificación de la lesión, se podrá optar por un tratamiento conservador o quirúrgico o en sus diferentes modalidades de abordaje, dependiendo de la personalidad de la fractura a tratar. **Conclusión:** es obligación del facultativo que esté en contacto con el manejo de este tipo de lesiones conocer y llevar a cabo una correcta aplicación de los protocolos establecidos para obtener un resultado final satisfactorio con el menor número de complicaciones resultantes con la consiguiente reincorporación a la vida del paciente en todas sus esferas.

ABSTRACT

Introduction: fractures located at the level of the subaxial cervical spine are located as the lesions with the highest incidence of involvement in patients with polytrauma within the cervical spine, so an adequate initial management should be performed from pre-hospital care until reaching the emergency department where use should be made of the available diagnostic tools (radiography, computed axial tomography and/or magnetic resonance imaging) as well as an objective clinical evaluation with some of the available scales (ASIA/ISNCSCI). **Objective:** conduct an objective review of the current international and national literature, thus providing a useful tool for involved health personnel. **Classification:** a correct classification should be made with the support of the diagnostic protocol performed. Among the current classifications with greater use we have the one proposed by the Spine Trauma Study Group with the Subaxial Cervical Injury Classification (SLIC) system and the AO Spine. **Treatment:** after the classification of the injury, conservative or surgical

* Traumatología y ortopedia, cirujano de columna. Médico adscrito en ISSSTE Especialidades. Monterrey, Nuevo León, México. ORCID: 0009-0000-9191-9917

‡ Traumatología y ortopedia, cirujano de columna. Médico adscrito en IMSS UMAE 14. Veracruz de Ignacio de la Llave, México.

§ ORCID: 0000-0002-9099-9502

¶ ORCID: 0009-0009-6963-3846

|| Médico residente de cuarto año traumatología y ortopedia en IMSS UMAE 14. Veracruz de Ignacio de la Llave, México. ORCID: 0000-0002-0391-6888

Correspondencia:

Andrés Villalvazo Barón

E-mail: abvillalvazo1@gmail.com

Citar como: Hinojosa MLM, Calderón VJR, Cardeña MEJ, Villalvazo BA. El ABC de las fracturas cervicales en región subaxial de origen traumático. Cir Columna. 2024; 2 (2): 97-103. <https://dx.doi.org/10.35366/115858>



*treatment may be chosen, depending on the personality of the fracture to be treated. **Conclusion:** it is the obligation of the physician who is in contact with the management of this type of injuries to know and carry out a correct application of the established protocols in order to obtain a satisfactory final result with the least number of resulting complications and the consequent reincorporation to the patient's life in all its spheres.*

INTRODUCCIÓN

Las fracturas de la columna cervical subaxial engloban cualquier tipo de afectación ósea localizada dentro del esqueleto cervical comprendido entre el tercer cuerpo vertebral y el séptimo. Según la literatura internacional, entre 2.4 y 3.7% de todos los pacientes con politraumatismo mostrarán afectación a nivel cervical, dentro de los cuales 65% se encontrará a nivel subaxial, afectándose en más de 50% de las ocasiones la región comprendida entre C5 y C7, esto debido a la mayor movilidad y proximidad con la rigidez de la columna torácica. En este tipo de lesiones se observa una mayor incidencia de afectación en el género masculino, teniendo un primer pico entre la segunda y tercera década de la vida, así como un segundo periodo en pacientes mayores de 65 años. Dentro de los principales mecanismos de acción causantes encontramos los accidentes de tráfico, caída de grandes alturas, agresiones físicas y lesiones deportivas, con especial atención en la población geriátrica en donde se deberá sospechar lesión incluso tras presentar traumatismos de baja energía esto debido a la mayor presencia de columnas espondilóticas. A nivel económico, se reporta en la literatura internacional que los costes sanitarios para un paciente de 25 años con presencia de tetraplejía secundaria a evento traumático y lesión de médula espinal puede ascender a los 3 millones de dólares a lo largo de su vida.¹⁻⁴

DIAGNÓSTICO

El protocolo diagnóstico iniciará con la elaboración de una adecuada historia clínica, tratando de incluir la mayor cantidad de información posible sobre el evento traumático. Posteriormente se realizará una valoración clínica inicial completa, incluyendo la totalidad de los segmentos; es obligatoria la descripción de la existencia de lesiones a tejidos blandos, zonas de edema, presencia de desviaciones en la alineación fisiológica de la columna vertebral. Un examen neurológico inicial de la función motora y la sensibilidad de las extremidades superiores e inferiores son esenciales para determinar el nivel de déficit neurológico sobre la base clínica. Se debe realizar una reevaluación detallada del sistema

nervioso después de la llegada al hospital, valoración de los déficits de la función motora, alteración de la función del esfínter vesical y anal, revaloración del nivel sensitivo, prestando particular atención en la región perianal. Estos hallazgos deben registrarse periódicamente a lo largo del curso del tratamiento en el examen de los Estándares Internacionales para la Clasificación Neurológica de Lesiones de la Médula Espinal (ISNCSCI), así como documentar la puntuación de la Asociación Estadounidense de Lesiones de la Columna (ASIA).^{2,5}

Posterior a la adecuada instauración del apoyo vital avanzado en trauma (ATLS), los pacientes con sospecha de traumatismo cervical subaxial deberán someterse a pruebas de detección por imagen. Siendo de manera inicial necesarias las proyecciones radiográficas en posición anteroposterior, lateral y transoral para la evaluación de la columna cervical, abarcando desde la unión craneocervical hasta la primer torácica, obteniendo una visualización clara de la unión cervicotorácica, ya que las fracturas de C7 y la fractura-luxación de C7-T1 representan casi 17% de las lesiones de la columna cervical. Se deberá prestar atención en la alineación de la columna cervical, altura del disco o cambios en las distancias interespinosas. A pesar de ser un estudio práctico y accesible, recientes estudios han demostrado que la radiografía simple tiene sólo apenas entre 30 y 60% de sensibilidad para evaluar lesiones y fracturas a este nivel. El uso de proyecciones en flexión-extensión para evaluar la estabilidad de los ligamentos se ha cuestionado por la dificultad de la obtención y el advenimiento de otros estudios superiores para evaluar integridad ligamentaria, por lo tanto, son mínimamente útiles en situaciones agudas. La tomografía axial computarizada, considerada como el caballo de batalla de las imágenes traumáticas en la columna, presenta ventajas con respecto al uso de imágenes radiográficas u obtenidas por resonancia magnética, entre las cuales tenemos la facilidad de realización, rapidez, equipos propensos a sufrir menos fallas técnicas, asegurando así una mayor precisión diagnóstica, ya que ofrece una excelente visualización de las uniones cervicotorácica y occipitocervical, que a menudo son de mala calidad en las radiografías simples. En algunos estudios se

ha demostrado sensibilidad de 99% y especificidad del 100% con el uso de la tomografía axial computarizada multiplanar. Sin embargo, con la limitante en la identificación de lesiones puramente ligamentarias, en la cual la resonancia magnética cuenta con una alta sensibilidad y especificidad con tasas reportadas de 91 y 100%, respectivamente. Sin embargo, dicho estudio también tiene una alta tasa de falsos positivos; además, los hallazgos positivos en la resonancia magnética sugestivos de lesión ligamentosa en aquellos con resultados negativos por medio de tomografía axial computarizada rara vez requirieron intervención quirúrgica (Figura 1).⁶⁻⁸

CLASIFICACIÓN

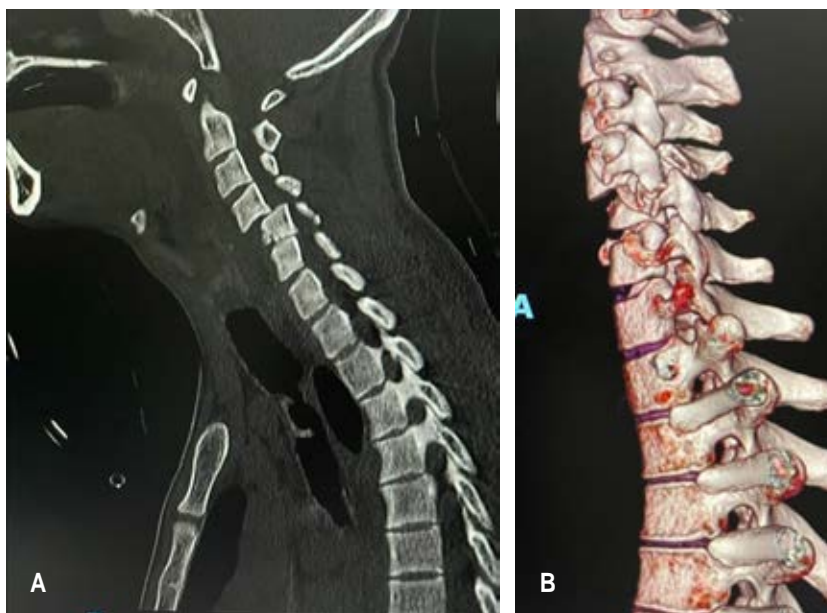
Con la finalidad de crear clasificaciones uniformes, clínicamente relevantes, utilizables como guía de tratamiento y como escala pronóstica, históricamente se han elaborado múltiples, como la de Allen y colaboradores en 1982 en donde se resaltaba la importancia de los mecanismos causantes de la lesión aplicada a la columna cervical, dividiendo así, según el mecanismo de lesión, las fracturas y luxaciones en grupos: flexión compresiva, compresión vertical, flexión distractiva, extensión compresiva, extensión distractiva y flexión lateral. Otra clasificación es la propuesta por White y Panjabi en 1990, donde describieron una lista de puntos para evaluar la estabilidad de las fracturas. En condiciones fisiológicas normales, los movimien-

tos de la columna cervical son suaves, sin esfuerzo, indoloros y no producen síntomas neurológicos; dos estructuras fundamentales en dicha estabilidad son: el complejo discoligamentoso y las articulaciones facetarias. Las extensas investigaciones biomecánicas de White y Panjabi reprodujeron la participación de cada segmento de movimiento en el mantenimiento de la estabilidad, partiendo según sus resultados en experimentos cadavéricos, el ligamento longitudinal anterior y posterior mantuvieron mejor la estabilidad del segmento anterior, siendo las cápsulas articulares y la anatomía de las facetas las más importantes para mantener la estabilidad posterior. Considerando el hecho de que la lista de verificación de White y Panjabi se basaba en radiografías, antes del uso generalizado de la tomografía computarizada y la resonancia magnética, puede actualmente no ser compatibles con los estándares actuales en pacientes con lesiones traumáticas de la columna cervical, pero sí digna de mencionar como precursora de alguna de las clasificaciones diseñadas posteriormente.⁹

Actualmente, son dos las principales clasificaciones utilizadas. La propuesta por el Grupo de Estudio de Trauma de la Columna Vertebral con el sistema de Clasificación de Lesiones Cervicales Subaxiales (SLIC). Esta clasificación tiene el objetivo de cuantificar la estabilidad de la columna cervical, así como estandarizar y cuantificar la gravedad del trauma y la ruptura del sistema ligamentario, comprendiendo tres parámetros: A) Patrón morfológico de la lesión, basado

Figura 1:

A) Radiografía de columna cervical en proyección lateral; muestra fractura luxación de C5. **B)** Imagen complementaria del mismo caso mediante tomografía axial computarizada en corte sagital de reconstrucción.



en pruebas de imagen y determinado por el patrón de falla de las espinas; B) Integridad del complejo ligamentario, representado por ambas estructuras e incluyendo ligamentos posteriores y elementos anteriores, así como el disco intervertebral; C) Estado neurológico del paciente, incluyendo déficit completo, déficit incompleto y lesiones de raíces nerviosas. Estas tres características son ampliamente reconocidas como predictores del progreso e influyen directamente en la forma de tratamiento. Cada una de estas categorías se divide en subgrupos, identificados y clasificados desde el menos grave hasta el más grave. Al final se suman los puntos, encontrando que los valores de cinco o más puntos se consideran predictores de necesidad de tratamiento quirúrgico; mientras que valores de tres o menos son sugestivos de tratamiento no quirúrgico; y los valores de cuatro muestran un estado indeterminado, donde la decisión debe ser tomada a criterio del cirujano, considerando otros aspectos del paciente.^{6,10-12}

Más recientemente, en 2016, Vaccaro y colaboradores propusieron el sistema de clasificación de lesiones de la columna cervical subaxial AO Spine para proporcionar una clasificación morfológica con el objetivo de mejorar la comprensión de las lesiones de la columna cervical subaxial en los entornos clínicos y proporcionar un tratamiento estandarizado, dependiendo del grado de clasificación. Este sistema describe las lesiones basadas en cuatro criterios: morfología de la lesión, lesión facetaria, estado neurológico y modificadores específicos.

MORFOLOGÍA

Las lesiones se clasifican primero por su nivel en A, B o C. Las lesiones de tipo A son fracturas que resultan de la compresión de la vértebra con una banda de tensión intacta. Las lesiones tipo B incluyen el fallo de la banda de tensión posterior o anterior a través de la distracción con separación de los elementos espinales subaxiales mientras se mantiene la continuidad de la alineación del eje espinal sin traslación o luxación. El tipo C incluye aquellas lesiones con desplazamiento o traslación de un cuerpo vertebral con relación a otro en cualquier dirección (traslación anterior, posterior, lateral o distracción vertical).

El tipo A0 se utiliza para describir fracturas insignificantes que no afectan la estabilidad espinal de una manera significativa, tal como una fractura aislada de la apófisis espinosa, la apófisis transversal o la lámina. Las lesiones tipo A1 son fracturas por compresión

que implican una sola plataforma sin afectación de la pared posterior del cuerpo vertebral. El tipo A2 es una fractura coronal o fractura en *split* que implica ambas placas terminales sin compromiso de la pared posterior del cuerpo vertebral. Las tipo A3 son fracturas por estallido que implican una única plataforma (superior o inferior) con afectación de la pared vertebral posterior. El tipo A4 es una fractura por estallido o lesión sagital dividida que involucra ambas plataformas. Las fracturas que dividen el cuerpo vertebral en el plano sagital que implica la pared vertebral posterior también se incluyen en este grupo.

Las lesiones de tipo B son en general un fallo de la banda de tensión posterior o anterior. El tipo B1 es una lesión de banda de tensión posterior donde la línea de fractura solo pasa a través de la estructura ósea. El tipo B2 es una alteración completa de las estructuras capsuloligamentosas o capsuloligamentosas óseas posteriores junto con un cuerpo vertebral, disco y/o lesión facetaria. El tipo B3 es una lesión de banda de tensión anterior con ruptura o separación de las estructuras anteriores (hueso/disco) con amarre de los elementos posteriores. Estas lesiones pueden pasar ya sea a través del disco intervertebral o a través del propio cuerpo vertebral (como en la columna anquilosada).

Las lesiones de tipo C son, en general, la falla de los elementos anteriores y posteriores que conducen al desplazamiento, esta categoría incluye lesiones con desplazamiento o traslación de un cuerpo vertebral con relación a otro en cualquier dirección. Cualquier lesión asociada (ya sea una lesión tipo A o una lesión facetaria) debe especificarse por separado como un subtipo, después de la designación como una lesión tipo C (*Figura 2*).

LESIÓN FACETARIA

F1 es una fractura facetaria no desplazada (ya sea facetas superiores o inferiores), en donde los fragmentos de la fractura son menores de 1 cm y comprenden menos de 40% de la masa lateral. Fractura facetaria F2 se presenta con potencial inestabilidad (ya sea facetas superiores o inferiores), dichos fragmentos de fractura son mayores de 1 cm, comprendiendo más de 40% de la masa lateral, o con signos de desplazamiento. F3 masa lateral flotante: es una alteración del pedículo y la lámina que resulta en la desconexión de los procesos articulares superiores e inferiores a un nivel o conjunto de niveles dados, esto podría conducir a la inestabilidad de la articulación facetaria de dos

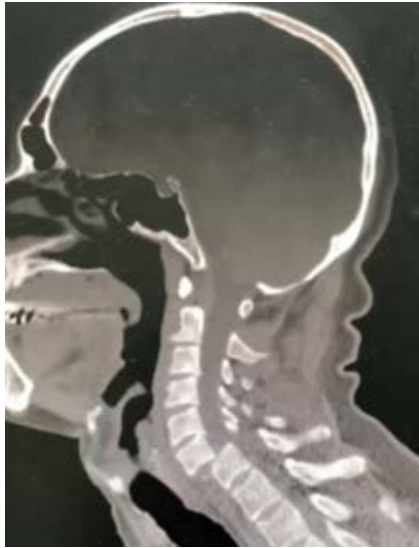

Figura 2:

Imagen de tomografía en corte sagital; se observa fractura luxación de C6-C7 AO tipo C F4 N4 M1.

segmentos de movimiento. F4 subluxación patológica o faceta luxada, este tipo de lesión incluye cualquier subluxación o dislocación de la articulación facetaria, con o sin fractura.

ESTADO NEUROLÓGICO

El estado neurológico se clasifica de acuerdo con un sistema de seis partes:

N0: neurológicamente intacto.

N1: déficit neurológico transitorio que se ha resuelto completamente en el momento del examen clínico (generalmente dentro de las 24 horas desde el momento de la lesión).

N2: radiculopatía.

N3: lesión incompleta de la médula espinal.

N4: lesión completa de la médula espinal.

NX: estado neurológico indeterminado (utilizado para designar pacientes que no pueden ser examinados debido a una lesión en la cabeza u otra condición que limita su capacidad para completar un examen neurológico, tal como intoxicación, trauma múltiple o intubación/sedación).

MODIFICADORES ESPECÍFICOS

M1: sospecha de lesión de complejo ligamentario posterior. Este modificador designa lesiones que pueden parecer estables desde un punto de vista óseo, pero hay alguna evidencia de lesión en el complejo ligamentario posterior sin interrupción completa. Esto se identifica a menudo en imágenes de resonancia

magnética y se asocia con sensibilidad posterior muy localizada en el examen clínico.

M2: hernia de disco aguda. Definida por la intensidad de la señal del tejido que es consistente con el núcleo pulposo que sobresale posteriormente a una línea vertical trazada a lo largo del borde posterior del cuerpo vertebral inferior en el nivel lesionado.

M3: columna rígida. Enfermedad ósea difusa/metabólica: Este modificador describe condiciones que pueden argumentar a favor o en contra de la cirugía para esos pacientes como la hiperostosis esquelética idiopática difusa (DISH), espondilitis anquilosante (AS), osificación del ligamento longitudinal posterior (OPLL) u osificación del ligamento flavo (OLF)].

M4: signos de lesión de la arteria vertebral. La disrupción o disección de la arteria de la vértebra puede influir en la toma de decisiones para el tratamiento.^{9,12-15}

TRATAMIENTO

En principio, el tratamiento se deberá seleccionar según criterios específicos de cada paciente, tomando en cuenta la morfología, edad del paciente, la calidad ósea y otras comorbilidades que influyen en la biomecánica. En cuanto a la vía de abordaje en el tratamiento quirúrgico, históricamente la mayoría de los traumatismos subaxiales cervicales se trataban mediante abordajes posteriores; con el advenimiento de la mejora en las técnicas radiológicas y la instrumentación, y el mayor entendimiento en la biomecánica de la columna, ahora existe evidencia significativa que sugiere que un abordaje anterior es igualmente efectivo. Entre las principales ventajas del abordaje anterior con respecto al posterior, encontramos: el abordaje es menos traumático, la capacidad de obtención de injerto intersomático, la posibilidad de reconstrucción y el mantenimiento de la lordosis.

El tipo de tratamiento sugerido, actualmente dirigido por la clasificación AO Spine, será el siguiente: se considera que las fracturas A0, A1, A2 son lesiones estables, recomendándose una terapia funcional temprana y conservadora con analgesia adecuada. Dependiendo de la gravedad de los síntomas, se puede utilizar una órtesis cervical blanda durante el menor tiempo posible (máximo seis semanas) hasta que se alivien los síntomas. En casos raros, puede ocurrir o aumentar la deformidad cifótica, medida por el ángulo de cifosis monosegmental, el cual deberá determinarse y controlarse a lo largo del tiempo (seis semanas). Si la angulación es $> 15^\circ$, puede haber

una indicación para la fusión espinal monosegmental anterior. En el caso de lesiones tipo A3 o A4, se podrá optar por tratamiento quirúrgico, en relación con el cuadro neurológico presente en paciente y la deformidad de la lesión. Al presentar este tipo de lesiones el complejo ligamentario posterior indemne, la vía de abordaje anterior será la indicada.

Las lesiones de tipo B1 y B2 será conveniente conocer la condición del disco intervertebral (existencia de hernia discal asociada), motivo por el cual es conveniente realizar una resonancia magnética. Por lo que, al existir una hernia discal, la vía de abordaje de elección será la anterior única, a expensas de las situaciones concomitantes existente (necesidad de reducción con requerimiento de abordaje posterior). Deberá conseguirse una liberación completa mediante discectomía, así como una adecuada altura discal con el uso de caja o injerto óseo estructural autólogo o de banco más fijación con placa. En caso de existir hernia de disco, el tratamiento a elegir debería ser reducción abierta y fijación con tornillos facetarios por vía posterior.

Lesiones de tipo B3: en el caso de una lesión de este tipo en un paciente con espondilitis anquilosante, se puede optar por un abordaje posterior único. En ciertos casos de estenosis del canal cervical con presencia de déficit neurológico, deberá valorarse el uso de laminectomía y artrodesis posterior o lamino-

plastía, con o sin artrodesis. El manejo postoperatorio con collar se realiza para control del dolor y cuidar la cicatrización

Las lesiones tipo C siempre deben ser tratadas en forma quirúrgica, independientemente del cuadro neurológico que presente el paciente. Si no existe fractura del cuerpo vertebral ni presencia de hernia discal, el tratamiento sugerido es la reducción abierta y fijación por vía posterior. Considerar el abordaje anterior único o combinada, en el caso de lesión ósea más existencia de hernia discal dependiendo de la posibilidad de reducción e inestabilidad posterior a realización de abordaje vía anterior. En caso de existencia de fractura de plataforma vertebral sin estallido más luxación facetaria, se sugiere la reducción abierta y fijación por vía posterior, valorar el uso de abordaje combinado en caso de fractura por estallido (*Figura 3*).¹⁶⁻¹⁹

CONCLUSIONES

Las lesiones localizadas en la región subaxial se ubican como las fracturas con mayor incidencia demostrada a nivel cervical según estadísticas reportadas en la literatura internacional; en México no existe actualmente alguna guía o publicación de impacto con dicha información, por lo que será de interés en los próximos años realizar trabajos de investigación en dicha área. Es obligación de aquel facultativo que

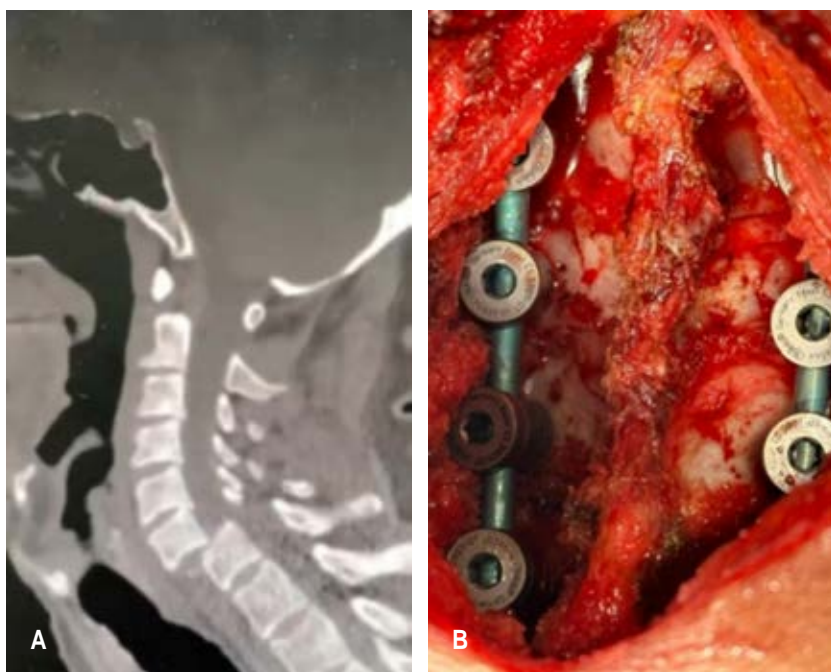


Figura 3:

A) Paciente masculino con diagnóstico de fractura luxación C6/C7 secundaria a caída de altura con mecanismo de carga axial. **B)** Imagen transquirúrgica de tratamiento reducción de luxación más estabilización 369° por medio de fijación posterior en masas laterales y colocación de caja y placa cervical anterior.

este en contacto o relacionado con la atención de dichas lesiones, conocer y realizar un adecuado manejo inicial, solicitar las valoraciones pertinentes de las especialidades de acuerdo al caso a tratar y realizar un abordaje diagnóstico correcto con las herramientas indicadas y disponibles en cada centro hospitalario, el cual influirá directamente en la correcta estadificación en alguna de las clasificaciones antes mencionadas y dirigir un adecuado manejo terapéutico en su modalidad conservadora o quirúrgica, dependiendo del grado de lesión, presentando así el menor número de complicaciones posibles para la pronta reintroducción a la vida del paciente.

REFERENCIAS

- Sharif S, Ali MYJ, Sih IMY, Parthiban J, Alves ÓL. Subaxial cervical spine injuries: WFNS Spine Committee recommendations. *Neurospine*. 2020; 17: 737-758. doi: 10.14245/ns.2040368.184.
- Wang TY, Mehta VA, Dalton T, Sankey EW, Rory Goodwin C, Karikari IO, et al. Biomechanics, evaluation, and management of subaxial cervical spine injuries: A comprehensive review of the literature. *J Clin Neurosci*. 2021; 83: 131-139. doi: 10.1016/j.jocn.2020.11.004.
- Thumbadoo RP, Herzog J, Bhamber N, Lupu C, Kwan K, Clarke A, et al. Dynamic radiographs in assessing stability of cervical spine fractures: A multicentre study. *J Am Acad Orthop Surg Glob Res Rev*. 2022; 6: e22.00067. doi: 10.5435/JAAOSGlobal-D-22-00067.
- Ono AH, Rocha ID, Cristante AF, Marcon RM, Oliveira RP, Filho TE. Subaxial cervical fracture: application and correlation of AO and SLIC. *Columna*. 2015; 14: 218-222.
- Villalvazo BA, Calderón VJR, Cardeña MEJ. El ABC de las fracturas toracolumbares. *Cir Columna*. 2023; 1: 100-106. doi:10.35366/111633.
- Ossaba-Vélez S, Sanz-Canalejas L, Martínez-Checa GJ, Díez-Tascón Á, Martí de Gracia M. Traumatismo de la columna vertebral cervical. *Radiología*. 2022.
- Feuchtbaum E, Buchowski J, Zebala L. Subaxial cervical spine trauma. *Curr Rev Musculoskelet Med*. 2016; 9: 496-504. doi: 10.1007/s12178-016-9377-0.
- Jo AS, Wilseck Z, Manganaro MS, Ibrahim M. Essentials of spine trauma imaging: Radiographs, CT, and MRI. *Semin Ultrasound CT MR*. 2018; 39: 532-550. doi: 10.1053/j.sult.2018.10.002.
- Hamilton K, Josiah DT, Tierney M, Brooks N. Surgical practice in traumatic spinal fracture treatment with regard to the subaxial cervical injury classification and severity and the thoracolumbar injury classification and severity systems: A review of 58 patients at the University of Wisconsin. *World Neurosurg*. 2019; 127: e101-e107. doi: 10.1016/j.wneu.2019.02.141.
- Mushlin H, Kole MJ, Chryssikos T, Cannarsa G, Schwartzbauer G, Aarabi B. AOSpine subaxial cervical spine injury classification system: The relationship between injury morphology, admission injury severity, and long-term neurologic outcome. *World Neurosurg*. 2019; 130: e368-e374. doi: 10.1016/j.wneu.2019.06.092.
- Aarabi B, Walters BC, Dhall SS, Gelb DE, Hurlbert RJ, Rozzelle CJ, et al. Subaxial cervical spine injury classification systems. *Neurosurgery*. 2013; 72: 170-186. doi: 10.1227/NEU.0b013e31828341c5.
- Patel AA, Hurlbert RJ, Bono CM, Bessey JT, Yang N, Vaccaro AR. Classification and surgical decision making in acute subaxial cervical spine trauma. *Spine (Phila Pa 1976)*. 2010; 35: S228-234. doi: 10.1097/BRS.0b013e3181f330ae.
- Schroeder GD, Canseco JA, Patel PD, Divi SN, Karamian BA, Kandziora F, et al. Establishing the injury severity of subaxial cervical spine trauma: validating the hierarchical nature of the AO Spine Subaxial Cervical Spine Injury Classification System. *Spine (Phila Pa 1976)*. 2021; 46: 649-657. doi: 10.1097/BRS.0000000000003873.
- Schnake KJ, Schroeder GD, Vaccaro AR, Oner C. AOSpine Classification Systems (Subaxial, Thoracolumbar). *J Orthop Trauma*. 2017; 31: S14-S23. doi: 10.1097/BOT.0000000000000947.
- Vaccaro AR, Koerner JD, Radcliff KE, Oner FC, Reinhold M, Schnake KJ, et al. AOSpine subaxial cervical spine injury classification system. *Eur Spine J*. 2016; 25: 2173-2184. doi: 10.1007/s00586-015-3831-3.
- Bazan P. Tratamiento de las lesiones traumáticas de la columna cervical baja (C3-C7). Programa de Formación Continua AOSpineTraumatismos. AOSpine Latin America. Disponible en: https://www.aolatam.org/ftp/edudatabase/open-files/aos_da_n2m3t2_Bazan_esp.pdf
- Belirgen M, Dlouhy BJ, Grossbach AJ, Torner JC, Hitchon PW. Surgical options in the treatment of subaxial cervical fractures: a retrospective cohort study. *Clin Neurol Neurosurg*. 2013; 115: 1420-1428. doi: 10.1016/j.clineuro.2013.01.018.
- Westrup AM, Hendrickson LS, Hughes KL, Smith JI, O'Neal CM, Chen S, et al. Management of nonoperative cervical spine fractures: An institutional analysis of follow-up duration and image acquisition. *Surg Neurol Int*. 2022; 13: 260. doi: 10.25259/sni_107_2022.
- Schleicher P, Scholz M, Kandziora F, Badke A, Brakopp F, Ekkerlein H, et al. Therapieempfehlungen zur Versorgung von Verletzungen der subaxialen Halswirbelsäule. *Z Orthop Unfall*. 2017; 155: 556-566. doi: 10.1055/s-0043-110855.

Conflicto de intereses: los autores manifestamos no tener conflicto de intereses.